Journal of Birjand University of Medical Sciences

Birjand University of Medical Sciences

Case Report

Prostate cancer with a large cystic lesion

Ramin Honarmand[1]*, **Sanaz Golkari**[2]

ABSTRACT

Prostate cancer is one of the most common malignancies in the world; however, it is rarely observed with cysts. Although prostate cysts are mostly benign, malignancies should not be ignored. A 66-year-old male presented with complaints of urinary retention and frequency. Regarding the results of clinical and paraclinical examination, elevated prostate-specific antigen (PSA) with a large cystic lesion was suspected. Initially, transrectal ultrasound prostate biopsy (TRUS BX), drainage, and cyst sclerotherapy with alcohol was performed. Pathology results confirmed the intra ductal carcinoma of prostate. The Three-Dimensional Conformal Radiation Therapy (3D CRT) and androgen deprivation therapy (ADT) were initiated. It is worth mentioning that his symptoms have improved now. In cases in which prostate is accompanied by cysts with high PSA, prostate cancer should not be ignored, and according to the guidelines, biopsy should be performed as needed. In the investigations of the prostate cysts causes, cancers are among the differential diagnosis, and therefore, malignancy should be a concern in the prostate cysts cases.

Keywords: Carcinoma, Cyst, Prostate, Prostate-specific antigen

Citation: Honarmand R, Golkari S. [Prostate cancer with a large cystic lesion]. J Birjand Univ Med Sci. 2021; 28(3): 289-295. [Persian]

DOI http://doi.org/10.32592/JBirjandUnivMedSci.2021.28.3.107

Received: January 5, 2021 **Accepted:** July 10, 2021

[1] Department of Urology, School of Medicine, Birjand University of Medical Sciences, Birjand, Iran
[2] Student Research Committee, School of Medicine, Birjand University of Medical Sciences, Birjand, Iran

***Corresponding author:** Department of Urology, School of Medicine, Birjand University of Medical Sciences, Birjand, Iran

Tel: +985631626000 Fax: +985632381128 E-mail: ramin_h_1360@yahoo.com

[DOI: 10.32592/JBirjandUnivMedSci.2021.28.3.107]

گزارش مورد

سرطان پروستات در همراهی با ضایعه کیستیک بزرگ

رامین هنرمند[1]*، ساناز گلکاری[2]

چکیده

سرطان پروستات از شایع‌ترین بدخیمی‌ها در دنیاست؛ ولی همراهی آن با کیست بسیار ناشایع می‌باشد. گرچه کیست‌های پروستات غالباً خوش خیم می‌باشند؛ امّا در این موارد بدخیمی‌ها نباید نادیده گرفته شوند.

بیمار آقای ۶۶ ساله با شکایت احتباس ادرار و تکرر ادرار مراجعه کرده است. با توجه به معاینات بالینی و آزمایشات پاراکلینیکی افزایش سطح آنتی ژن اختصاصی پروستات (PSA)، برای وی تشخیص کارسینوم و ضایعه کیستیک با ابعاد بسیار بزرگ پروستات داده شد. بیمار ابتدا تحت بیوپسی سوزنی ترانس رکتال پروستات (TRUS BX) و تخلیه و اسکلروتراپی کیست با الکل قرار گرفت. یافته‌های پاتولوژی کارسینوم اینتراداکتال پروستات را تأیید کرد. سپس برای بیمار رادیوتراپی تطبیقی سه بعدی (3D CRT) و درمان به صورت محرومیت از آندروژن (ADT) انجام شد و در حال حاضر علائم بالینی وی بهبود یافته است.

در مواردی که همراهی ضایعات پروستات از قبیل کیست‌ها، با بالابودن آنتی ژن اختصاصی پروستات (PSA) دیده می‌شود، نباید سرطان پروستات را نادیده گرفت و برطبق دستورالعمل‌ها در موارد لازم باید بیوپسی به عمل آید؛ کما اینکه در بررسی علل کیست‌های پروستات یکی از تشخیص‌های افتراقی سرطان‌ها می‌باشد؛ لذا در رویکرد به کیست‌های پروستات باید بدخیمی‌ها مدنظر قرار گیرند.

واژه‌های کلیدی: سرطان، کیست، پروستات، آنتی ژن اختصاصی پروستات

مجله علمی دانشگاه علوم پزشکی بیرجند. ۱۴۰۰؛ ۲۸(۳): ۲۸۹-۲۹۵.

دریافت: ۱۳۹۹/۱۰/۱۶ پذیرش: ۱۴۰۰/۰۴/۱۹

[1] گروه ارولوژی، دانشکده پزشکی، دانشگاه علوم پزشکی بیرجند، بیرجند، ایران

[2] کمیته تحقیقات دانشجویی، دانشکده پزشکی، دانشگاه علوم پزشکی بیرجند، بیرجند، ایران

***نویسنده مسئول:** گروه ارولوژی، دانشکده پزشکی، دانشگاه علوم پزشکی بیرجند، بیرجند، ایران

آدرس: بیرجند- بیمارستان رازی- گروه اورولوژی

تلفن: ۰۵۶۳۱۶۲۶۰۰۰ نمابر: ۰۵۶۳۲۳۸۱۱۲۸ پست الکترونیکی: ramin_h_1360@yahoo.com

[DOI: 10.32592/JBirjandUnivMedSci.2021.28.3.107]

مقدمه

غده پروستات یکی از غدد برون ریز مهم در دستگاه تناسلی مردان است که به صورت غده‌ای کوچک در زیر مثانه و بخش پروگزیمال مجرای ادراری قرار دارد. نئوپلاسم‌های (خوش خیم و بدخیم) پروستات در مناطق مختلف دنیا و ایران بسیار شایع هستند (۱).

سرطان پروستات چهارمین سرطان شایع در کل جهان است. در کشورهای توسعه یافته، سرطان پروستات دومین سرطان رایج پس از پوست و دومین سرطان مرگ‌آور پس از سرطان ریه در مردان است. در مردان میانسال و مسن، سرطان پروستات شیوع فراوانی دارد؛ به‌طوری که از هر ۶ مرد یک نفر به این سرطان مبتلا می‌شود. بیشترین فراوانی در آمریکا و کمترین فراوانی در آسیا است. خطر تقریبی ابتلا به سرطان پروستات در طول عمر برابر ۱۶/۷۲٪ و خطر مرگ ۲/۵۷٪ است.

اکثر تومورهای پروستات آدنوکارسینوم هستند. ریسک فاکتورهای سرطان پروستات عبارتند از: سن، قومیت، سابقه خانوادگی، نژاد، عوامل هورمونی-تغذیه‌ای، عدم فعالیت جسمانی و شغل. به دلیل اینکه اکثر سرطان‌های پروستات از لوب خلفی و پریفرال شروع می‌شوند، اکثر بیماران بی‌علامت هستند؛ ولی علائم هشدار دهنده شامل: ادرار کردن پی در پی یا دشوار، جاری شدن ضعیف ادرار، احتباس ادرار، بی اختیاری ادرار، جریان منقطع و ضعیف ادرار، هماچوری، خروج منی همراه با درد، درد مداوم پایین کمر و ناتوانی جنسی می‌باشد. به‌طوری که هر چه درجه بندی تومور بالاتر برود، پیش آگهی تومور بدتر می‌شود (۲، ۱).

کیست پروستات و ساختارهای اطراف آن نیز بسیار شایع می‌باشد (۳) که اغلب بی علامت هستند و به صورت تصادفی در طی سونوگرافی شکم یا ترانس رکتال، سی تی اسکن یا MRI یافت می‌شوند.

علّت کیست‌های پروستات شامل بیماری‌های التهابی، هایپرپلازی خوش خیم پروستات (BPH)[1]، انسداد مجرای انزالی[2]، آتروفی غده پروستات، تومورها، پروستاتیت مزمن که عامل کیست‌های لترال پروستات هستند و علل مادرزادی به عنوان عامل کیست‌های میدلاین پروستات می‌باشد (۵، ۴).

بعضی از این کیست‌های بزرگ و خوش خیم پروستات با افزایش PSA خودشان را نشان می‌دهند که تشخیص افتراقی‌ها عبارتند از: کیست مجرای مولرین[3]، دیورتیکول مثانه، تراتوم، کیست‌های هیداتید، کیست‌های هموراژیک، کیست‌های مرتبط با پروستاتیت، کیست سمینال وزیکل، کیست اپیدیدم، کیست مجرای ولفین[4]، کیست مجرای اوتریکل[5]، کیست مجرای انزالی[6] (در مردان نابارور دیده می‌شود و در میدلاین است و در مایع کیست اسپرم وجود دارد) و کیست‌های احتباسی پروستات[7] (در لترال پروستات قرار دارد و حاوی اسپرم نیست و بی‌علامتند)، آبسه‌های پروستات[8]، تغییرات کیستیک در زمینه هایپرپلازی خوش خیم پروستات[9] (تغییرات کیستیک در ندول‌های خوش خیم پروستات شایع هستند). این کیست‌ها مرتبط با BPH هستند. این‌ها به‌طور تیپیک در ترانزیشنال زون هایپرپلاستیک پروستات قرار دارند و به‌طور معمول در داخل ندول‌های هایپرپلاستیک قرار دارند. درحالی‌که BPH به تنهایی باعث علایم اوروپاتی انسدادی می‌شود؛ اما کیست‌ها چون اغلب کوچک هستند، به ندرت به تنهایی باعث علایم می‌شوند. آن‌ها گاهی ممکن است حاوی مایع هموراژیک به دلیل اینفارکت و نکروز ندول‌های هایپرپلاستیک باشند. سایر کیست‌های نادر شامل کیست‌های اکینوکوکوس[10]، کیست‌های شیستوزومیا[11] و کارسینوم کیستیک[12] می‌باشد (۷-۳).

کیست‌های پروستات می‌توانند بدون علامت باشند یا علایمی نظیر عفونت مجرای ادراری (UTI)[13]، التهاب اپیدیدیم و عفونت بیضه، سوزش ادرار، وجود خون در ادرار، بی اختیاری ادرار، کاهش تعداد اسپرم در مایع منی، درد و ناراحتی در قسمت پایین شکم،

[1] Benign prostatic hyperplasia
[2] Ejaculatory duct obstruction
[3] Mullerian duct cyst
[4] Wolffian duct cyst
[5] Utricular duct cyst
[6] Ejaculatory duct cyst
[7] Prostate retention cyst
[8] Prostate abscess
[9] Cystic degeneration in benign prostatic hyperplasia
[10] Echinococcus cyst
[11] Bilharzial cyst
[12] Cystic carcinoma
[13] Urinary tract infection

[DOI: 10.32592/JBirjandUnivMedSci.2021.28.3.107]

احتباس ادراری، یبوست، انسداد خروجی مثانه، درد در پرینه، خون در مایع منی، انزال دردناک، کاهش حجم انزال و ناباروری داشته باشند (۵).

معرفی مورد

بیمار آقای ۶۶ ساله با شکایت تکرر ادرار از ۲سال قبل و احتباس ادرار از ۱ سال قبل با ادرار کردن به صورت قطره قطره[1]، تأخیر در شروع ادرار[2] و احساس فوریت در دفع ادرار[3] به متخصص ارولوژی مراجعه کرده است. در معاینه رکتال (DRE)[4] توده بزرگ در ناحیه پروستات لمس شد؛ به‌طوری که به رکتوم فشار وارد کرده بود و بیمار تقریباً قادر به مدفوع کردن نبوده است. سایر معاینات نرمال بود. در آزمایشات در ابتدا =PSA۱۰۵/۲ و بعد از ۱۲ روز جهت اطمینان از صحت نتیجه آزمایش مجدد PSA اندازه‌گیری شد که مقدار آن ۱۱۱/۸ بود.

سونوگرافی انجام شده برای بیمار پروستات با حجم تقریبا ۸۰ سی سی (بزرگتر از نرمال) و اکوی هتروژن و همچنین تصویر ناحیه کسیتیک به دیامتر ۴۰ سی سی در خلف پروستات که احتمالاً به دلیل تغییرات کیستیک در زمینه BPH می‌باشد، گزارش نمود.

MRI نیز ضایعه کیستیک با جدار نازک به ابعاد ۴۹-۳۹-۴۲ میلی‌متر بین پروستات و دیستال رکتوم را نشان داد که به نظر می‌رسد که از پارانشیم خلف پروستات به دلیل تغییرات کیستیک در زمینه BPH ایجاد شده است (تصویر ۲).

بیمار ابتدا تحت بیوپسی سوزنی ترانس رکتال پروستات (TRUS BX) تحت گاید سونوگرافی و تخلیه و اسکلروتراپی کیست با الکل قرار گرفت.

در سیتوپاتولوژی از مایع آسپیره شده از کیست برای این بیمار تکثیر سلول‌های آسینی کوچک[5] مشاهده شد و گزارش پاتولوژی لوب‌های راست و چپ نیز اینتراداکتال کارسینوم گرید ۴ را گزارش نمود (تصویر ۱).

اسکن استخوانی انجام شده برای این بیمار متاستازهای استخوانی را نشان نداد و در MRI انجام شده برای بیمار نیز متاستاز به سایر ارگان‌ها دیده نشد. این بیمار جهت انجام رادیکال پروستاتکتومی به انکواورولوژیست ارجاع گردید که بیمار بین عمل جراحی و رادیوتراپی، علیرغم توصیه به جراحی گزینه رادیوتراپی را انتخاب نمودند. سپس برای بیمار رادیوتراپی تطبیقی سه بعدی (3D CRT) به مدت ۳۷ جلسه و درمان به صورت محرومیت از آندروژن (ADT) انجام شد و مجدد PSA برای بیمار درخواست شد که به‌طور قابل توجهی کاهش یافته بود (PSA=2.36). پس از تخلیه کیست، دفع مدفوع برای بیمار به راحتی امکان پذیر می‌باشد، امکان معاینه رکتال میسر گردیده است و علایم ادراری بهبودی قابل توجهی را نشان می‌دهد و با درمان دارویی تامسولوسین علایم بیمار خفیف می‌باشد. پیگیری‌های بعدی بیمار نیز بر اساس نتایج PSA خواهد بود.

مطالعه حاضر پس از تأیید شورای پژوهشی دانشگاه علوم پزشکی بیرجند و کمیته اخلاق دانشگاه با کد IR.BUMS.REC.1399.406 انجام شد.

[1] Dribbling
[2] Hesitancy
[3] Urgency
[4] Digital rectal exam
[5] Small acinar proliferation

[DOI: 10.32592/JBirjandUnivMedSci.2021.28.3.107]

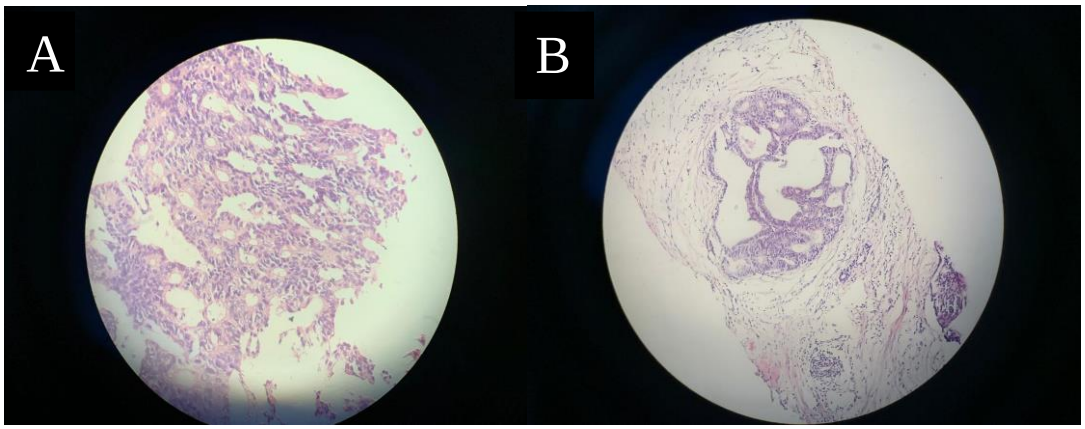

تصویر ۱- یافته‌های پاتولوژی: کارسینوم اینتراداکتال. بزرگنمایی (۴۰×) شکل A، بزرگنمایی (۲۰×) شکلB.

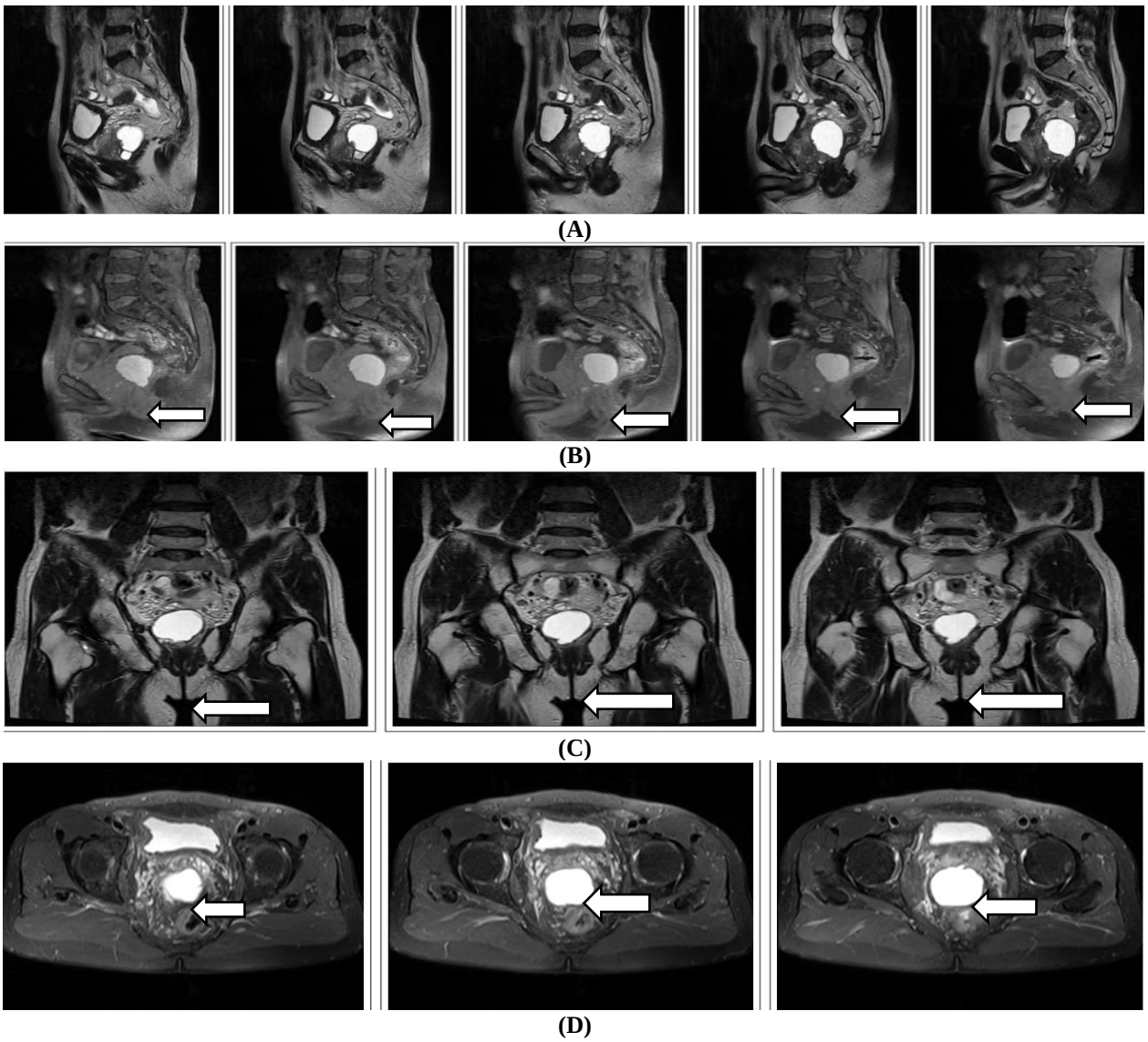

تصویر ۲- کیست پروستات (علامت پیکان) در MRI بدون تزریق ماده حاجب در نمای آگزیال (تصویر A در نمای T2) و (تصویر B در نمای T1)، نمای کرونال (تصویر C در نمایT2)، نمای ساژیتال (تصویر D در نمای T2)

[DOI: 10.32592/JBirjandUnivMedSci.2021.28.3.107]

بحث

سرطان پروستات از سرطان‌های بسیار شایع در مردان به خصوص در مردان بالای ۷۰ سال می‌باشد؛ به‌طوری که از هر ۶ مرد یک نفر به این بیماری مبتلا می‌شود و از هر ۳۰ مرد مبتلا، یک نفر در اثر این بیماری جان خود را از دست می‌دهد (۸).

در سرطان پروستات سلول‌های بدخیم به طور نامنظم و بسیار زیاد شروع به تکثیر می‌کنند و در نهایت باعث افزایش حجم سلول‌های غده پروستات می‌شود. سرعت رشد بیماری می‌تواند بسیار آهسته باشد که در این صورت علایم بالینی در مدت زمان طولانی‌تری بروز می‌کنند و یا در مواردی به سرعت رشد کرده و به سایر بافت‌ها و استخوان‌ها حمله کند (۲).

شایع ترین و متداول‌ترین روش در بافت شناسی که اطلاعات گسترده‌ای در مورد پیش آگهی بیماران در اختیار پزشکان قرار می‌دهد و پایه اصلی در انتخاب روش درمان است، سیستم گلیسون (Gleason score) می‌باشد. الگوهای ساختاری غدد بر اساس این سیستم از ۱–۵ امتیاز می‌گیرند. امتیاز ۱ تمایز یافته‌ترین و امتیاز ۵ تمایز نیافته‌ترین است (۹).

اگرچه معاینه رکتال (DRE) یک روش کارآمد و عملی برای کشف کارسینوم پروستات است؛ امّا تأثیر پاتولوژی همیشه ضروری است. اولتراسونوگرافی ترانس رکتال هم می‌توانند سرطان‌هایی به کوچکی ۵ میلی‌متر را تشخیص دهند؛ ولی از تشخیص حدود ۳۰٪ تومورهای پروستات که ایزو اکو هستند عاجز است و به همین دلیل کارآیی آن به عنوان ابزاری برای غربالگری ثابت نشده است. در حال حاضر غربالگری PSA به همراه DRE یک روش رایج و بسیار آسان و در عین حال بسیار ارزان برای بیماریابی افراد با سرطان پروستات می‌باشد (۲, ۱).

کیست‌های پروستات و ساختارهای اطراف آن نیز بسیار شایع هستند (۳) و شامل کیست هیداتید[1]، کیست خونریزی دهنده پروستات[2]، کیست مجرای مولرین، کیست‌های اوتریکول[3] و کیست‌های مرتبط با پروستاتیت‌ها می‌باشند (۴)؛ امّا کیست‌های پروستات به همراه نئوپلاسم بسیار نادر می‌باشند؛ گرچه گاهی کارسینوم‌های پروستات خودشان را به شکل کیست نشان می‌دهند و از طرفی بعضی از کیست‌های پروستات PSA سرمی بالایی دارند، به همین دلیل تشخیص و افتراق این ها از یکدیگر بسیار مهم می‌باشد.

تشخیص و رویکرد به این کیست‌ها از طریق سونوگرافی شکمی یا لگنی و سی تی اسکن می‌باشد (۶).

اقدامات درمانی کیست‌ها نیز شامل: حذف کیست از طریق مجرا، اولتراسونوگرافی لگنی، آسپیراسیون با یا بدون اسکلروتراپی و جراحی باز است (۵, ۴).

Gualco و همکارانش در طی مطالعه‌ای از یک بیمار با آدنوکارسینوم اولیه سلول‌های شفاف[4] در اوتریکل پروستات به این نتیجه رسیدند که کیست‌های آدنوکارسینوم پروستات ممکن است به دنبال کیست پروستات باشد (۵).

این بیمار بر طبق یافته‌های سونوگرافی و MRI، پروستات بزرگ و ضایعه کیستیک با جدار نازک بین پروستات و دیستال رکتوم را نشان داد.

گزارش سیتوپاتولوژی مایع آسپیره شده از کیست نیز تکثیر سلول‌های آسینی کوچک و در گزارش پاتولوژی لوب‌های راست و چپ پروستات نیز کارسینوم اینتراداکتال با گرید ۴ را نشان داد. اسکن هسته‌ای و MRI نیز هیچ گونه متاستازی به استخوان و سایر ارگان ها را نشان نداد. در واقع در این بیمار کیست و سرطان پروستات با گرید ۴ مشاهده گردید؛ امّا هیچ گونه متاستازی در وی یافت نشد. در این موارد بیوپسی بسیار ضروری و کمک کننده می‌باشد (۳).

این بیمار ابتدا تحت بیوپسی سوزنی ترانس رکتال پروستات (TRUS BX) تحت گاید سونوگرافی و تخلیه و اسکلروتراپی کیست با الکل قرار گرفت. سپس برای بیمار رادیوتراپی تطبیقی سه بعدی (3D CRT) به مدت ۳۷ جلسه و درمان به صورت محرومیت از اندروژن (ADT) انجام شد و در حال حاضر علائم ادراری بیمار بهبودی قابل توجهی را نشان می‌دهد.

[1] Hydatid cyst
[2] Hemorrhagic prostatic cyst
[3] Utricle cyst
[4] Primary clear cell adenocarcinoma

[DOI: 10.32592/JBirjandUnivMedSci.2021.28.3.107]

نتیجه‌گیری

سرطان پروستات از شایع‌ترین بدخیمی‌ها در دنیاست ؛ولی همراهی آن با کیست به خصوص کیست‌های بدخیم بسیار ناشایع می‌باشد.

در مواردی که همراهی ضایعات پروستات از قبیل کیست‌ها، با بالابودن آنتی ژن اختصاصی پروستات (PSA) دیده می‌شود، نباید سرطان پروستات را نادیده گرفت و برطبق گایدلاین‌ها در موارد لازم باید بیوپسی به عمل آید؛ کما اینکه در بررسی علل کیست‌های پروستات یکی از تشخیص‌های افتراقی سرطان‌ها می باشد، لذا در رویکرد به کیست‌های پروستات باید بدخیمی‌ها مدنظر قرار گیرند.

تقدیر و تشکّر

نویسندگان این مطالعه از اساتید محترمی که در مراحل این تحقیق همکاری و مشارکت داشته‌اند و همچنین پایگاه تحقیقات بالینی بیمارستان رازی، کمال تشکّر و قدردانی را دارند.

تضاد منافع

نویسندگان مقاله اعلام می‌دارند که هیچ گونه تضاد منافعی در پژوهش حاضر وجود ندارد.

منابع:

1- Amirzargar Ma, Jafari M, Kiani A, Roshanaei G, Rasouli Jamkhaneh SJ, Seyf Panahi H, et al. Validity of P504S Staining for Diagnosis of Prostate Cancer. J Res Urol. 2018; 2(2): 1-6. DOI: 10.30699/acadpub.jru.2.2.1

2- Abhar R, Hassani L, Montaseri M, Paydar Ardakani M Survey of prostate cancer-preventive behaviors based on the health belief model constructs among military men. J Prevent Med. 2017; 4(2): 8-18. Link

3- Yu J, Wang X, Luo F, Wang B, Wang Y. Benign or Malignant? Two Case Reports of Gigantic Prostatic Cyst. Urol Case Rep. 2016; 8: 40-3. DOI: 10.1016/j.eucr.2016.06.001

4- Hernández-Galván F, Jaime-Dávila R, Gómez-Guerra L, Gutiérrez-González A, Lozano-Salinas JF, Arrambide-Gutiérrez JG. Prostatic cyst: An unusual cause of hemospermia. Medicina Universitaria. 2015; 17(68): 162-4. Link

5- Qiu Y, Liu Y, Ren W, Ren J. Prostatic cyst in general practice: A case report and literature review. Medicine (Baltimore). 2018; 97(9): e9985. DOI: 10.1097/MD.0000000000009985

6- Singh H, Rastogi V. PROSTATIC CYSTS. Med J Armed Forces India. 2000; 56(4): 359-60. DOI: 10.1016/S0377-1237(17)30235-6

7- Nghiem HT, Kellman GM, Sandberg SA, Craig BM .Cystic lesions of the prostate. RadioGraphics. 1990; 10(4): 635-50. DOI: 10.1148/radiographics.10.4.1696019

8- Abbasi M. Prostate Cancer: A Case Report. J Res Urol. 2017; 2(1): 29-32. DOI: 10.30699/acadpub.jru.2.1.29

9- Zeyghami S, Karimi R, Ariafar A, Jahanabadi Z. Exploring the Effect of PSA Density and Prostate Size on Concordance of TRUS Biopsy Result with Radical Prostatectomy. J Res Urol. 2020; 4(1): 33-8. DOI: 10.30699/jru.4.1.33

[DOI: 10.32592/JBirjandUnivMedSci.2021.28.3.107]