# گزارش موردی از یک عارضه نادر و تهدیدکننده حیات در عمل جراحی قلب کودک شش ساله

دکتر مراد هاشمزهی[1]- مهین اسماعیلی[2]

## چکیده

اقدامات و حوادث اتاق عمل از عوامل اصلی موفقیت عمل‌های جراحی از جمله جراحی قلب می‌باشند. با وجود این بیمارانی که با حال عمومی بد و بحرانی اتاق عمل را ترک می‌کنند، چنانچه در بخشهای ریکاوری و مراقبتهای ویژه، اقدامات درمانی به موقع، جدی و مناسبی را دریافت نمایند، امکان نجات آنها وجود دارد؛ در غیر این صورت ممکن است حتی بیمارانی که مشکلات زمینه‌ای چندان خطرناکی هم ندارند، با اقدامات نامناسب درمانی دچار مخاطرات جدی شوند؛ در این مقاله گزارشی از یک عارضه نادر ناشی از تعبیه نابه‌جای کاتتر ورید مرکزی و نحوه اداره مشکلات آن ارائه می‌گردد.

**واژه های کلیدی:** جراحی قلب؛ عارضه؛ ورید مرکزی

**مجله علمی دانشگاه علوم پزشکی بیرجند (دوره ۱۱، شماره ۳، سال ۱۳۸۳)**

## مقدمه

در اعمال جراحی قلب بویژه در زمانهای حول و حوش عمل جراحی (Prioperative)، عوامل مختلفی از قبیل نوع بیماری زمینه‌ای قلب، ناهنجاریهای متعدد قلبی همراه، بیماریهای اندام غیر قلبی، سن، وزن، شدت بیماری زمینه‌ای قلب، پیچیدگی اعمال جراحی، نحوه اداره صحیح بیمار با درمانهای مناسب طبی و مداخله‌ای و .... در حفظ و تداوم عملکرد مؤثر سیستم قلبی- عروقی، خونی و ... نقش دارند؛ اگر چه بویژه در جراحی قلب باز بایستی توجه داشت که به واسطه کاربرد سیستم جریان خون خارج بدنی (Extracorporeal Circulation: ECC) تقریباً تمامی اعضای بدن مصون از پیش‌آمد عوارض نمی‌باشند.

یکی از عوارضی که بخصوص در بیماران کم سن و سال ممکن است سبب مخاطرات جدی و تهدیدکننده حیات شود، از دست رفتن خون زیاد متعاقب عمل جراحی است که می‌تواند در نتیجه عوامل مختلفی باشد. با وجود این که در بسیاری از اعمال جراحی قلب با توجه به بیماری زمینه‌ای، بخصوص بیماریهای سیانوزدهنده و یا مصرف داروهای قلبی و غیر قلبی، استفاده از پمپ و داروهای ضد انعقادی از جمله هپارین در اثر اختلالات انعقادی سیستمیک، زمینه‌ای برای خونریزی وسیع و اختلال عمل کیفی و کمّی پلاکت‌ها (ترومبوسیتوپنی) فراهم می‌شود، تقریباً در تمامی مواردی که پس از عمل جراحی خونریزی زیادی مشاهده می‌شود، برای جلوگیری از هدر دادن فرصت و نجات بیمار، می‌بایست نقص

[1] نویسنده مسؤول؛ فوق تخصص جراحی قلب و عروق، استادیار گروه آموزشي جراحي قلب و عروق، دانشکده پزشکی، دانشگاه علوم پزشکی بیرجند
آدرس: مشهد- بیمارستان امام رضا (ع) تلفن : ۸۵۲۵۳۰۷ -۰۵۱۱ پست الکترونیکی: m-hashemzehi@mums.ac.ir

بند آوردن خونریزی جراحی در نظر گرفته شود.

اگر چه نقص ناشی از بند آوردن خونریزی حاصل از جراحی باعث خونریزیهای تأخیری نیز می‌شود ولی در بیشتر موارد در مدت کمتر از چند ساعت (۱-۳ ساعت) درناژ قابل ملاحظه و زیاد از درن‌های قفسه صدری (پلورو مدیاستن) دیده می‌شود.

علل خونریزی با منشأ جراحی، شامل نشت از خطوط بخیه‌ها، پارگی حفره قلب و پارگی عروق در حین جداسازی اولیه (Dissection) می‌باشد. این علل حتی در صورت وجود یافته‌های آزمایشگاهی مطرح کننده اختلالات انعقادی سیستمیک، بایستی در نظر گرفته شوند؛ بنابراین صرف نظر از علت خونریزی، در صورت وجود خونریزی شدید، لازم است بیمار هر چه زود تر تحت عمل جراحی مجدد قرار گیرد.

گاهی علت خونریزی و تامپوناد قلبی پس از اعمال جراحی قلب ممکن است ناشی از جایگزینی نابه‌جای (Malposition) کاتترهای وریدهای مرکزی باشد (۱-۴).

## معرفی بیمار

این گزارش مربوط به بیمار م- د پسر بچه شش‌ساله‌ای با وزن ۱۸ کیلوگرم با سابقه تنگی نفس فعالیتی و تپش قلب می‌باشد که پس از بررسیهای لازم تترالوژی فالوت (نقص دیواره بین بطنی و تنگی راه خروجی بطن راست) تشخیص داده و بستری شد. در معاینه قبل از عمل دیسترس خاصی نداشت؛ علائم حیاتی نسبتاً پایدار بود؛ در سمع قلب سوفل III/VI سیستولیک در کناره چپ استرنوم شنیده می‌شد و سمع ریه طبیعی بود. سیانوز و چماقی شدن انگشتان مشهود نبود.

آزمایشهای قبل از عمل بیمار به شرح زیر گزارش شد:

- شمارش گلبول‌های سفید:۱۰۴۰۰ در میلیمتر مکعب
- شمارش پلاکت: ۲۰۲۰۰۰ در میلیمتر مکعب
- هماتوکریت: ۴۰٪
- نیتروژن اوره خون: ۱۴ میلیگرم در دسی‌لیتر
- کرتینین سرم: ۰/۶ میلیگرم در دسی لیتر
- زمان پروترومبین *(PT): ۱۵ ثانیه
- زمان نسبی ترومبین †(PTT): ۳۵ ثانیه

بیمار به صورت انتخابی پس از آمادگیهای لازم به اتاق عمل منتقل شد و پس از تمهیدات لازم بیهوشی و استریلیتی، تعبیه کاتترهای شریان رادیال، وریدهای محیطی، کاتتروریدِ مرکزی از طریق ورید تحت ترقوه‌ای، سوند معده و مثانه با بیهوشی عمومی و لوله‌گذاری تراشه، شستشو و انداختن شان با برش استرنوتومی میانی و پریکاردیوتومی چند دقیقه پس از تزریق هپارین با توجه به عدم امکان اندازه‌گیری ACT‡ به صورت معمول تحت ادامه عمل جراحی قلب قرار گرفت و در نهایت با تزریق پروتامین جهت خنثی‌سازی اثرات هپارین کانول‌ها خارج و با هموستاز قابل قبول با توجه به نداشتن خونریزی آشکار از محلهای دستکاری و عمل، با وجود نشت غیر عادی خون از موضع عمل، جدار در لایه‌های آنانومیک ترمیم شد. قبل از بستن جدار جهت اطمینان از درناژ مؤثر جنب دو طرف باز شده و دو درن در فضاهای جنب دو طرف گذاشته شد. بیمار پس از خاتمه عمل جراحی با ادامه بیهوشی و کمک تنفسی از طریق لوله تراشه به بخش مراقبتهای ویژه، منتقل شد.

لازم به ذکر است بیمار در پایان عمل در اتاق عمل مختصری کاهش غیر عادی فشار خون سیستمیک داشت که با تجویز حجم و اینوتروپ به وضعیت طبیعی برگشت.

در رادیوگرافی کنترل پس از عمل در ICU محل لوله تراشه و مسیر کاتتر ورید مرکزی قابل قبول بود و تجمع مایع در فضاهای جنب نداشت. حدود یک ساعت بعد بیمار در ICU دچار درناژ خون قابل ملاحظه شد که ضمن درمانهای لازم تحت نظر دقیق قرار گرفت و در ضمن نمونه خون جهت انجام آزمایشهای لازم ارسال شد که نتیجه آنها به شرح زیر

* Pro-thrombin Time
† Partial Thrombin Time
‡ Activated Clotting Time

بود:

– گازهای خون شریانی مؤید اسیدوز شدید ناشی از نقص پرفوزیون نسجی بود (pH=۲۷/۷).

– شمارش پلاکت:۷۰۰۰۰ در میلیمتر مکعب

با توجه به افت پیش‌رونده HCT (۲۷٪، ۲۲٪، ۱۷٪) و فشار خون، انتهاهای سرد و نتیجه آزمایش گازهای خون شریانی سعی در اصلاح کمبود حجم بویژه از طریق کاتتر ورید مرکزی که مطمئن‌تر به نظر می‌رسید، شد که با توجه به فشار ورید مرکزی *(CVP) منفی به نظر نمی‌رسید تا اصلاح حجم به نحو مؤثری انجام شود.

از نظر بیداری خود به‌خودی بیمار با وجود تجویز داروی کافی بیهوشی از طریق کاتتر ورید مرکزی نیز باعث تعجب همکاران شده بود. اسیدوز شدید بیمار با تزریق بیکربنات و تا حدودی تجویز سرم از طریق رگهای محیطی دیگر تا حدودی رفع شد. به علت ادامه درناژ و کاهش پیش‌رونده فشار خون، بیمار سریعاً جهت کنترل منشأ احتمالی خونریزی جراحی به اتاق عمل منتقل و با بیهوشی عمومی (اگر چه سبک به نظر می‌رسید) و به کمک داروهای استنشاقی و رعایت استریلیتی بیمار بسرعت تحت عمل مجدد (Reexploration) قرار گرفت. در بررسی محل‌های عمل، خونریزی فعالی وجود نداشت و لخته مشهود نبود؛ بنابراین علاوه بر مطرح‌بودن اختلال انعقادی سیستمیک و عدم تأثیر پروتامین تجویزشده قبلی از طریق کاتتر ورید مرکزی، با بررسی بیشتر محل نابه‌جای کاتتر ورید مرکزی در فضای جنب راست مشخص شد؛ به همین دلیل کاتتر مزبور توسط همکاران بیهوشی خارج شد و محل خونریزی ورید صدمه‌دیده تحت ترقوه‌ای راست با بخیه کنترل گردید و علت عدم تأثیر داروهای بیهوشی و عدم اصلاح حجم و درناژ زیاد نیز مشخص شد که از کاتتر ورید مرکزی گذاشته‌شده نابه‌جا درفضای جنبی راست بوده است؛ به این صورت که مایع و داروهای تجویزشده ازکاتتر فوق وارد فضای جنب و از این طریق وارد درن فضای جنبی راست و شیشه درن شده بود.

اختلال انعقادی سیستمیک بیمار نیز با تجویز پروتامین از رگهای مطمئن دیگر تا حد زیادی بر طرف و لخته در موضع عمل مشاهده شد؛ به همین علت مجدداً جدار در لایه‌های آناتومیک ترمیم و کاتتر ورید مرکزی از ورید تحت ترقوه‌ای چپ گذاشته شد. بیمار پس از عمل مجدد خونریزی قابل ملاحظه‌ای نداشت و روند بیداری و خارج‌نمودن لوله تراشه به صورت معمول در بخش مراقبتهای ویژه ادامه یافت و بیمار سه روز بعد با حال عمومی رضایت‌بخش و نداشتن اختلال انعقادی در آزمایشهای انجام‌شده به بخش منتقل و پس از یک هفته با حال عمومی خوب از بیمارستان مرخص شد.

## بحث و نتیجه‌گیری

با توجه به یافته‌های بالینی و آزمایشگاهی در بیمار مورد بحث توجه به این نکته لازم است که صرف نظر از عوارض مختلف و پیچیده مؤثر در خونریزی شدید متعاقب عمل جراحی قلب، تأکید بر دقت و روش کانول‌گذاری وریدهای مرکزی که راهی برای تجویز داروهای بیهوشی، حجم، داروهای انعقادی و ضد انعقادی و ارزیابیهای تشخیصی در مراحل مختلف درمانی است، ضروری می‌باشد (۵) (شکل۱).

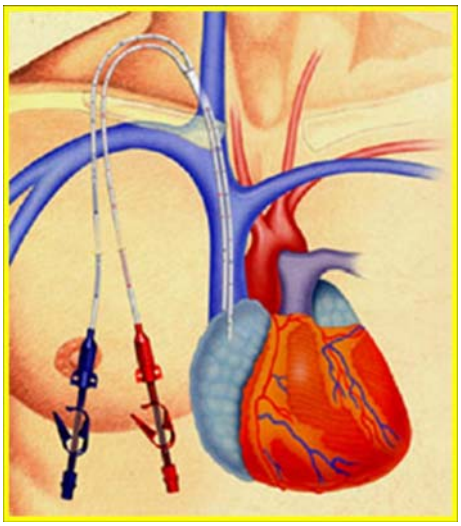

**شکل ۱- نمایی از روش کانول‌گذاری ورید مرکزی**

* Central Venous Pressure

با کانولاسیون ورید مرکزی تجویز مرکزی داروها، عبور کاتترها و الکترودهای پیس‌میکر به داخل قلب، تجویز سریع مایعات و خون از طریق کانول‌های کوتاه با قطر زیاد و اندازه‌گیری فشار ورید مرکزی انجام می‌شود. بویژه در کودکان شایعترین محل گذاشتن کانول ورید مرکزی با توجه به سهولت کارگذاری و قابل اعتماد بودن دسترسی آسان به سر تخت کاهش خطر نشت هوا در فضای جنب و کاهش خط چین خوردن آن در طی کشیدن استخوان جناغ به طرفین در جراحی قلب ورید وداج داخلی* می‌باشد. علاوه بر آن تغذیه وریدی طولانی مدت نیز از طریق ورید مرکزی انجام می‌شود ولی با توجه به میزان شیوع عفونت کمتر از این جهت ورید زیر ترقوه‌ای محل مناسب‌تری است (۶،۴).

مهمترین عارضه کانول‌گذاری ورید وداج سوراخ‌کردن یا ورود آن به شریان کاروتید داخلی است. در کانول‌گذاری از طریق ورید تحت ترقوه‌ای نیز امکان ورود کانول به شریان زیر ترقوه‌ای وجود دارد ولی از این طریق بویژه در کودکان، امکان ورود کانول به فضای جنب و نشت هوا در فضای جنب بیشتر است؛ لذا برای جلوگیری از عوارض خطرناک ناشی از مصرف یا عدم مصرف دارو، حجم و ارزیابی و تعیین محل دقیق کاتترلازم است (۷).

در کانول‌گذاری در مسیر ورید مرکزی با مکش خون وریدی، مشاهده امواج فشاری ورید مرکزی، تأثیر یا عدم تأثیر داروهایی که از این طریق داده می‌شود و کمک گرفتن از اولترا سونوگرافی بویژه در کانول‌گذاری از طریق ورید وداج داخلی بایستی مورد توجه قرار گیرد (۹،۸).

فشار ورید مرکزی (CVP) معیاری برای ارزیابی پیش بار (Preload) بطن راست می‌باشد؛ فشار طبیعی ورید مرکزی که اغلب در هنگام بازدم اندازه‌گیری می‌شود، ۶-۱۰ میلیمتر جیوه (۱ سانتیمتر آب یا خون معادل ۰/۷۴ میلیمتر جیوه) است. کاهش CVP نمایانگر کمبود حجم یا انبساط عروقی (Vasodilation) و افزایش CVP با عملکرد طبیعی قلب مؤید افزایش حجم داخل عروقی، انقباض عروقی (Vasoconstriction) و کاهش فشار داخل قفسه صدری است. CVP با کمک تهویه‌ای با فشار مثبت و فشار مثبت انتهای بازدمی افزایش می‌یابد. کاهش فشار خون سیستمیک همراه با افزایش CVP دالّ بر اختلال عملکرد قلب می‌باشد.

شایعترین علت افزایش فشار خون وریدی نارسایی سمت چپ قلب می‌باشد. اگر چه اختلال حاد عملکرد بطن چپ می‌تواند بدون تغییر قابل ملاحظه‌ای در CVP سبب افزایش فشار دهلیزی چپ و افزایش فشار شریان ریوی شود (۱۰).

در بیمار مورد مطالعه، فشار پایین و حتی منفی ورید مرکزی به صورت کاذب ناشی از قرار داشتن نوک کاتتر در فضای جنب بود. در جراحی قلب گذاشتن کاتتر ورید مرکزی از طریق وریدهای وداج یا تحت ترقوه‌ای ضروری و معمول می‌باشد و علاوه بر مسائلی که ذکر شد در تشخیص بازدهی قلب و تامپوناد قلبی ناشی از خونریزی و یا تشخیص عدم تامپوناد قلبی کمک زیادی می‌کند ولی عوارض ناشی از تعبیه آن از جمله جایگزینی نابه‌جا بویژه در فضای جنب، خونریزی حین عمل یا پس از عمل بویژه به هنگام کشیدن آن و عوارض ناشی از عدم تأثیر داروهای حیاتی برای برقراری پمپ و پس از آن از جمله هپارین و پروتامین در اداره بیمار بایستی مورد توجه زیاد قرار گیرد.

در موارد کاتترگذاری ناموفق، تنها ظن به موقع کلینیکی جراح، متخصص بیهوشی و بقیه اعضای تیم می‌تواند از وقوع عوارض تهدیدکننده زندگی بیمار جلوگیری نماید. در این گزارش، اگر چه بیمار به علت تشخیص خونریزی زیاد که آن هم خون و مایعات هدر رفته تزریقی از طریق کاتتر ورید مرکزی به فضای جنب و سپس مخزن درناژ فضای جنبی بود، بسرعت تحت عمل جراحی قرار گرفت و مشکل اصلی بیمار به موقع تشخیص داده و رفع شد ولی هر کدام از موارد هشدار دهنده زیر می‌توانست سر نخی برای تشخیص زودتر و دقیق‌تر و اقدام درمانی به موقع باشد:

* Internal Jugular Vein

– عدم آسپیراسیون خون کافی حین گذاشتن کاتتر

– عدم مشاهده امواج طبیعی وریدی

– عدم تأثیر داروهای انعقادی از قبیل پروتامین، ترانس آمین و ....

– سبک شدن بیهوشی بیمار با وجود تجویز کافی دارو از طریق کاتتر ورید مرکزی

– عدم افزایش CVP با دادن حجم کافی سرم، خون و پلاسما

– عدم ظهور لخته و تداوم PTT بالا با وجود تجویز داروی ضد انعقادی لازم

– عدم لمس نوک کاتتر ورید مرکزی در ورید اجوف فوقانی حین عمل جراحی

– عدم افزایش CVP با وجود مطرح‌شدن خونریزی و تامپوناد قلبی در ICU

– گزارش فشار منفی ورید مرکزی توسط پرستار با وجود مطرح بودن خونریزی و تامپوناد

– تخلیه مایع بویژه از درن فضای پلور راست با توجه به این که کاتتر از طریق ورید تحت ترقوه‌ای راست گذاشته شده بود و بر حسب نوع مایعات دریافتی از راه کاتتر ورید مرکزی، رنگ و شدت مایع درناژ شده تفاوت می‌کرد.

– وجود خون یا مایع قابل ملاحظه حین عمل و بعد از عمل در فضای جنب راست با توجه به این که در ابتدا پلور راست باز نشده بود.

گزارش حاضر نشان می‌دهد که خطاهای کوچک تکنیکی در حین بیهوشی و یا عمل جراحی می‌تواند بیمار را در وضعیت بسیار بحرانی قرار دهد که نیازمند دخالتهای فوری در روش درمان از قبیل اقدام برای رفع مشکلات ناشی از عدم هپارینه کردن بیمار قبل و در حین برقراری سیستم جریان خون خارج بدنی، اصلاح حجم، اصلاح اسیدوز شدید ناشی از افت برون‌ده قلبی و اختلال پرفوزیون نسجی، مشکلات ناشی از عدم دریافت داروهای بیهوشی از رگی مطمئن، تجویز اینوتروپ جهت اصلاح افت برون ده قلبی و برگشت مجدد بیمار به اتاق عمل جهت کنترل خونریزی می‌باشد؛ لازم با ذکر است که خوشبختانه در این بیمار با دریافت هپارین کافی از وریدهای دیگر و کانول‌های شریانی پمپ مشکلی از این نظر پیش نیامد؛ در غیر این صورت عدم تجویز هپارین از رگی مطمئن و اختلالات انعقادی ناشی از آن بیمار را در وضعیت بحرانی‌تر قرار می‌داد.

همچنین در مواردی ممکن است به سبب نداشتن ظن کلینیکی لازم و عدم تشخیص به موقع اقدامات فوری جهت نجات بیمار انجام نشود؛ بنابراین در نظر گرفتن توصیه‌های ارائه‌شده در این گزارش می‌تواند کمک‌کننده می‌باشد.

## منابع:

1- Nicholas TK, Eugene HB, Donald BD, Grank LH, Robert BK. Cardiac Surgery. 1st ed. London: Churchill Livingstone; 2003.

2- Klockgether-RadkeAP, Gaus P. Malposition of a central venous catheter in a patient with severe chest trauma. Anesthesiol Intensivmed Notfallmed Schmrzther. 2004 ; 39 ( 5 ) : 292 – 6.

3- Hohlrieder M, Oberhammer R, Lorenzz IH, Margreiter J, Kuhbacher R, Keller C. Life threatening mediastinal hematoma caused by extravascular infusion through a triple-lumen central venous catheter. Anesth Analg 2004; 99 (1): 31-35.

4- Yeum CH, Kim SW, Nah MY, Ma SK, Ko JH, Kim NH, et al. Percutaneous catheterization of the internal jugular vein for hemodialysis. Korean J Int Med 2001; 16 (4): 242-46.

5- Muhm M, Sunder-Plassman G, Apsner R, Pernerstorfer T, Rajek A, Lassnigg A, et al. Malposition of central venous catheter , incidence , management and preventive practices. Wien Klin Wochenschr 1997; 109 (11): 400-405.

6- Iovinno F, Pittiruti M, Buononato M, Loschiavo F. Central venous catheterization: complications of different placements.Ann Chir 2001; 126 (10): 1001-1006.

7- Andropoulos DB, Bent ST, Skjonsby B, Stayer SA. The optimal lengh of insertion of central venous catheter for pediatric patients. Anesth Analg 2001; 93 (4): 883-86.

8- Losert H, Prokesch R, Grabenwoger M, Waltl B, Apsner R, Sunder-Plassmann G, et al. Inadverent transpericardial insertion of a central venous line with cardiac tamponade failure of preventive practices. Intensive Care Med 2000; 26 (8): 1147-50.

9- Andropoulos DB, Stayer SA, Bent ST, Campos CJ, Bezold LT, Alvarez M, et al. A controlled study of transesophageal echocardiography to guide central venous catheter placement in congenital heart surgery patients. Anesth Analg 1999; 89 (1): 65-70.

10- Lawrence HC, Henry EJ. Cardiac surgery in the adult. second edition. New York: McGraw-Hill; 2003.

# A life- threatening rare complication in a six year old boy who underwent cardiac operation

**M. Hashemzahi*, M. Esmailli****

* Assistant Professor, Department of cardiovascular surgery, Faculty of Medicine, Birjand University of Medical Sciences, Birjand, Iran
** MSc in Nursing, Qaeem Hospital, Mashhad, Iran

## Abstract

The primary determinants of success of a cardiac operation are events in the operating room. However, some patients who are seriously ill when they leave the operating room can survive and have a good long-term result when postoperative care is appropriate and intensive. Conversely, ill-advised interventions early after operation can put at risk those who would otherwise convalesce normally. For this reason we report a rare complication due to central venous cannulation and management.

**Key Words:** Cardiac operation; Complication; Central vein