Isolated Internal jugular vein thrombosis as the first presentation of gastric adenocarcinoma

Zeinab Saremi [1], Tahmineh Tavakkoli[2], Ahmadreza Sebzari[3]

Internal jugular vein (IJV) thrombosis is a very rare vascular disease that is usually the result of trauma, infectious disease, and central vein thrombosis. Malignancy, either known or occult, is an uncommon etiology of IJV thrombosis.The presented patient was a 49-year-old woman who suffered from painful swelling in the right side of her neck. Physical examination revealed a painful and immobile mass in the right side of her neck. Doppler ultrasonography scan showed thrombosis of the right IJV. Initial workups to find malignancy were unremarkable. She underwent treatment by intravenous heparin and antibiotics and her symptoms resolved after one week. Six months later, the patient presented once more with repeated vomiting and epigastric pain. On gastroesophageal endoscopy, a mass in the lesser curve of the stomach was detected. The pathology report was compatible with gastric adenocarcinoma.Association between IJV thrombosis and some malignancies (e.g., lung and lymphoma) have been reported. IJV thrombosis can be the first presentation of malignancy. IJV thrombosis should be kept in mind in patients with painful swelling in the neck and long- term follow-up to exclude any malignant diseases is recommended.

Key Words: Internal jugular vein; thrombosis; gastric adenocarcinoma

Journal of Birjand University of Medical Sciences. 2016; 23 (4): 342-348.

Received: June 11, 2016 ***Accepted: September 17, 2016***

[1] ***Corresponding Author;*** *Birjand CardioVascular Diseases Research Center, Birjand University of Medical Sciences, Birjand, Iran. Postal Address: Birjand- valiasr hospital- internal medicine depertment-birjand university of medical science*
Email: z13612002@yahoo.com Tel: +9832443001-9 Fax:+9832445402
[2] *Gastroetrologist, Cellular and Molecular Research Center, Birjand University of Medical Sciences , Birajnad, Iran.*
[3] *Radiation oncologist , Cellular and Molecular Research Center, Birjand University of Medical Sciences , Birajnad, Iran.*

گزارش مورد

ترومبوز منفرد ورید ژوگولر داخلی به‌عنوان اولین تظاهر آدنوکارسینوم معده: معرفی مورد

زینب صارمی[1]، تهمینه توکلی[2]، احمدرضا سبزاری[2]

چکیده

ترومبوز ورید ژوگولر داخلی، یک بیماری عروقی بسیار نادر است که معمولاً به‌دلیل ضربه، بیماری‌های عفونی یا ترومبوز ورید مرکزی رخ می‌دهد. همراهی با برخی بدخیمی‌ها یک تظاهر غیرشایع از ترومبوز ورید ژوگولر داخلی است.

بیمار معرفی شده خانم ۴۹ ساله‌ای می‌باشد که با شکایت تورّم دردناک در سمت راست گردن مراجعه کرد. در معاینه بالینی، یک توده بدون حرکت دردناک در سمت راست گردن لمس شد. در سونوگرافی داپلر گردن، ترومبوز ورید ژوگولر داخلی راست گزارش شد. بررسی‌های اولیه برای یافتن علت ترومبوز منفی بود. در طی مدت بستری، بیمار تحت درمان با آنتی‌بیوتیک وریدی و هپارین تزریقی قرار گرفت. بعد از یک هفته، درد و تورّم گردن بیمار کاهش یافت. شش ماه بعد، بیمار با استفراغ مکرّر و درد سردل مراجعه کرد که در آندوسکوپی فوقانی انجام‌شده، توده در معده رؤیت شد و در آسیب‌شناسی مطابق با آدنوکارسینوم معده بود.

همراهی ترومبوز ورید ژوگولر داخلی با برخی بدخیمی‌ها از جمله ریه و لنفوم گزارش شده است. این ترومبوز می‌تواند اولین تظاهر یک بدخیمی باشد. تشخیص ترومبوز منفرد ورید ژوگولر در بیماران با درد گردن، بایستی مدّ نظر قرار گیرد و در این بیماران پیگیری طولانی‌مدت به‌دلیل همراهی با بدخیمی‌ها لازم است.

واژه‌های کلیدی: ترومبوز؛ ورید ژوگولر داخلی؛ آدنوکارسینوم معده

مجله علمی دانشگاه علوم پزشکی بیرجند. ۱۳۹۵؛ ۲۳ (۴): ۳۴۲-۳۴۸.

دریافت: ۱۳۹۵/۰۳/۲۲ پذیرش: ۱۳۹۵/۰۶/۲۷

[1] **نویسنده مسؤول؛** مرکز تحقیقات بیماری‌های قلب و عروق، دانشگاه علوم پزشکی بیرجند، بیرجند، ایران.

آدرس: بیرجند- خیابان غفاری- بیمارستان ولیعصر- گروه داخلی

تلفن: ۹-۰۵۶۳۲۴۴۳۰۰۱ نمابر: ۰۵۶۳۲۴۴۵۴۰۲ پست الکترونیکی: z13612002@yahoo.com

[2] فوق تخصص بیماری های گوارش و کبد ،مرکز تحقیقات سلولی و مولکولی ، دانشگاه علوم پزشکی بیرجند، بیرجند، ایران.

مقدمه

ترومبوز ورید ژوگولار داخلی، از بیماری‌های بسیار نادر و کشنده می‌باشد. برخلاف وریدهای عمقی اندام تحتانی که در بیشتر موارد تشکیل لخته در این وریدها رخ می‌دهند، وریدهای گردن دارای دیواره قابل اتّساعی می‌باشند که اجازه اتساع و بسته‌شدن مکرّر در طی دم و بازدم را می‌دهند؛ علاوه بر این، چون جهت جریان خون تحت نیروی جاذبه به سمت پایین می‌باشد، وقوع ترومبوز در این وریدها بسیار یافته ناشایعی می‌باشد (۱، ۲).

عوامل مختلفی مانند: کاتتر در ورید مرکزی طولانی‌مدت، عفونت‌های سر و گردن، تزریق مواد مخدّر و تروما در ایجاد این بیماری مؤثر گزارش شده‌اند (۳، ۴). یکی از مواردی که در چندین مقاله گزارش موردی به‌عنوان علت تشکیل لخته در ورید ژوگولر داخلی مطرح شده است، بدخیمی‌های آشکار یا پنهان هستند. بدخیمی‌هایی که در این رابطه گزارش شده‌اند شامل: آدنوکارسینوم پروستات (۳)، سرطان ریه (۵)، بدخیمی معده (۶) و بدخیمی‌های دیگر می‌باشند. مکانیزم‌های مسبّب شامل: انتشار متاستاتیک سلول‌های بدخیم به ورید ژوگولر، وضعیت افزایش انعقادپذیری که در بدخیمی‌ها ایجاد می‌شود و ترومبوفلبیت مهاجر می‌باشد (۳).

در این گزارش مورد، بیماری معرفی می‌گردد که در ابتدا برای وی تشخیص ترومبوز منفرد ورید ژوگولر داخلی مطرح گردید؛ سپس در بررسی‌های بعدی آدنوکارسینوم معده تشخیص داده شد.

معرفی مورد:

خانم ۴۹ ساله دیابتی، با شکایت از درد گردن و سردرد که از ۴ روز قبل از مراجعه شروع شده بود، به کلینیک داخلی بیمارستان ولیعصر بیرجند مراجعه کرد. درد گردن همراه با تورّم بود که به‌تدریج در سمت راست ایجاد شده بود. بیمار، همزمان از تب و تاری دید نیز شکایت داشت. در معاینه گردن، توده‌ای با قوام نسبتاً نرم با ابعاد ۴ در ۳ سانتی‌متر در سمت راست گردن در جلوی عضله استرنوکلیدوماستویید لمس شد که همراه با تندرنس موضعی شدید بود. خم‌شدن به سمت مقابل دردناک بود. لنفادنوپاتی و اریتم گردن وجود نداشت. بیمار شرح حالی مبنی بر تروما به گردن نداشت. اتساع وریدی در بازو و قفسه سینه رؤیت نشد. معاینه پستان و معاینه ژنیکولوژی نرمال بود. در معاینات سایر نواحی بدن، یافته غیرطبیعی یافت نشد. در کنترل علایم حیاتی بیمار، فشار خون ۱۳۰ روی ۸۰ میلی‌متر جیوه، ضربان قلب ۹۸ در دقیقه، تعداد تنفس ۱۶ در دقیقه و درجه حرارت ۳۸/۵ درجه آگزیلاری بود.

بیمار از ۴ سال قبل مبتلا به دیابت بود و تحت درمان با گلی‌بنکلامید و متفورمین قرار داشت؛ همچنین ۱۵ سال قبل مبتلا به سل ریوی شده و تحت درمان چهار دارویی به‌مدت شش ماه قرار گرفته بود.

بیمار با تشخیص احتمالی اولیه آبسه گردن، در بخش داخلی بستری گردید. در سونوگرافی داپلر (شکل ۱) از عروق گردن، افزایش قطر ورید ژوگولر داخلی و محتوی اکوژن داخل لومن در تمام مسیر از زاویه مندیبل تا ریشه گردن مشاهده شد.

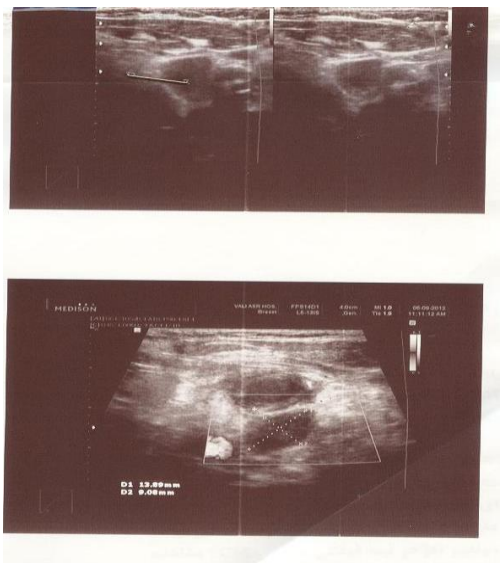

شکل ۱- سونوگرافی داپلر ورید ژوگولر داخلی راست که نشان‌دهنده ترومبوز در آن می‌باشد.

بر اساس این یافته‌ها، تشخیص ترومبوز ورید ژوگولر داخلی راست برای بیمار مطرح گردید. ورید ساب‌کلاوین و براکیوسفالیک سمت چپ، دارای جریان خون طبیعی بودند. به‌دلیل ابتلای بیمار به سردرد و به‌منظور بررسی وجود ترومبوز در سر و گردن، سونوگرافی رزونانس مغناطیسی از عروق مغزی همراه با سی‌تی اسکن بدون تزریق ماده حاجب از مغز انجام شد که یافته پاتولوژیک گزارش نگردید. همچنین در سی‌تی اسکن همراه با تزریق ماده حاجب از ریه، تنها تصویر افزایش الگوی برونکوواسکولار در فیلد ریه‌ها همراه با افزایش ضخامت پلورال در قله ریه‌ها مشاهده شد که به‌نفع تشخیص سل قدیمی بود. در بررسی‌های دیگری که به‌منظور بررسی احتمال وجود ترومبوز در سایر نواحی شامل: سونوگرافی شکم و لگن و همچنین سونوگرافی داپلر اندام‌های تحتانی انجام شد، یافته غیر طبیعی گزارش نگردید. ماموگرافی برای غربالگری سرطان پستان انجام شد که نرمال بود. در اکوکاردیوگرافی EF=60%[1] بود و هر دو بطن چپ و راست دارای اندازه نرمال بودند و لخته در بطن‌ها رؤیت نشد. فشار شریان پولمونر ۱۵ میلی‌متر جیوه بود. ورید اجوف تحتانی و بخش پروگزیمال ورید اجوف فوقانی هم نرمال بودند.

آزمایش‌های نشانگرهای التهابی بیمار، نشان‌دهنده ESR[2] به‌مقدار ۵۴ و CRP به مقدار 2+ بودند. آزمایش شمارش سلول‌های خونی نشان‌دهنده لکوسیتوز به‌مقدار 13,590/uL، هماتوکریت به‌مقدار ۳۵/۹٪ و MCV[3] به‌مقدار ۸۲/۲ fL بودند. نتایج آزمایش‌های انعقادی بیمار در محدوده طبیعی بود (INR[4]=۰/۹، PT[5]=۱۳/۵seconds). آزمایش‌های بیوشیمی نیز مقادیر سدیم، پتاسیم، افزایش قند خون و HbA1C را به‌ترتیب: ۱۳۴meq/L، ۳/۹meq/L، ۲۸۴mg/dl و ۹/۵٪ نشان دادند. سطح سرمی پروتئین‌های C و S و همچنین فاکتور V لیدن نرمال بود. TIBC[6] بیمار نیز ۲۶۹ بود. تست‌های کبدی نیز نرمال بودند.

در طی مدت بستری، بیمار تحت درمان با آنتی‌بیوتیک وریدی (سفتریاکسون و وانکومایسین هر کدام به‌میزان ۲ گرم به‌صورت روزانه به‌مدت ۱۰ روز) و انفوزیون هپارین وریدی قرار گرفت. از روز دوم بستری، تب بیمار قطع گردید و درد گردن و سردرد از روز چهارم بستری به‌میزان قابل توجهی کاهش یافت. بعد از یک هفته، درد و تورّم گردن بیمار کاهش یافت. روز دهم بستری، بیمار با عدد INR برابر با ۲/۳ و دستور مصرف وارفارین پنج میلی‌گرم به‌صورت روزانه ترخیص شد. مقدار ESR حین ترخیص ۳۲ بود.

شش‌ماه بعد، بیمار با استفراغ و درد ناحیه اپی‌گاستر مراجعه کرد که در آندوسکوپی فوقانی انجام‌شده در خم کوچک معده، توده‌ای به ابعاد ۴/۵ در ۳ سانتی‌متر بدون زخم و خونریزی رؤیت شد که چندین نمونه از آن گرفته شد (شکل ۲). کاردیا، فوندوس و دوازدهه نرمال بودند. طبق گزارش آسیب‌شناسی، تشخیص مطابق با آدنوکارسینوم معده بود (شکل ۳). بیمار تحت عمل جراحی توتال گاسترکتومی و شیمی درمانی قرار گرفت.

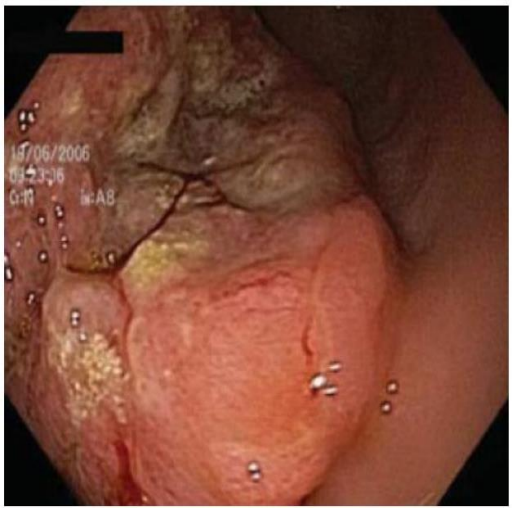

شکل ۲- نمای آندوسکوپی بیمار که نشان‌دهنده توده برجسته در خم کوچک معده می‌باشد.

[1] *Ejection fraction*
[2] *Erythrocyte sedimentation rate*
[3] *Mean corpuscular volume*
[4] *International normalized ratio*
[5] *Prothrombin time*
[6] *Total iron binding capacity*

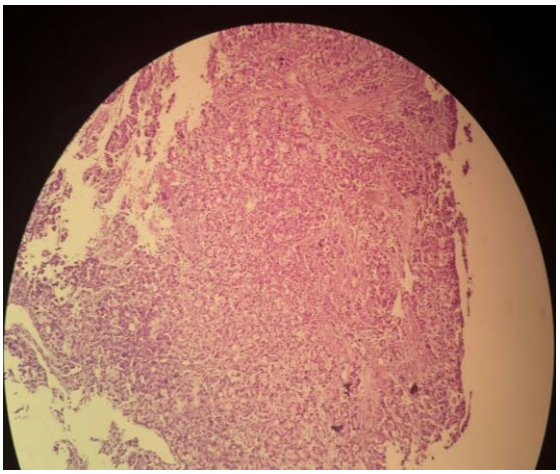

شکل ۳- نمای آسیب‌شناسی توده معده منطبق بر آدنوکارسینوم معده با نمای signet ring

بحث

ارتباط بین بدخیمی‌های دستگاه گوارش و تشکیل ترومبوز، شناخته شده است. این واقعیت که تشکیل ترومبوز، اولین تظاهر یک بدخیمی پنهان در بدن است، یافته خیلی نادری نمی‌باشد (۷). در مطالعه‌ای بر روی یک میلیون بیمار، بدخیمی دستگاه گوارش جزء مهم‌ترین موارد بود که با وقوع ترومبوز ارتباط داشت (۸). همچنین مشخص شد که وقوع بدخیمی در پانکراس، معده، مری و کولورکتال در طی یکسال پس از وقوع آیدیوپاتیک ترومبوز وریدهای عمقی اندام تحتانی یا آمبولی ریه، زیاد می‌شود. فاکتورهای مختلفی مانند: محل اولیه تومور، پاتولوژی آدنوکارسینوم که بیشتر از نوع سنگفرشی رخ می‌دهد و موسینوس که بیشتر از نوع غیر موسینوسی رخ می‌دهد و مرحله آن در ارتباط با وقوع ترومبوز، در بدخیمی‌های گوارشی نقش دارند. در مورد سرطان معده، میزان گزارش‌شده ترومبوز وریدی ٪۵/۳ تا ٪۲۵/۵ بود (۸).

در مطالعه‌ای که به‌منظور بررسی علل ایجاد ترومبوز وریدهای عمقی در اندام تحتانی بر روی ۹۰ بیمار انجام شد، علت ۲۲ درصد از این موارد، بدخیمی‌های خارج از قفسه سینه شامل بدخیمی‌های دستگاه گوارش و لنفوم بود (۹). در گذشته شایع‌ترین علت ترومبوز ورید ژوگولر داخلی، عفونت‌های نواحی سر و گردن بودند. در حال حاضر شایع‌ترین علت تشکیل لخته در این محل، گذاشتن کاتتر ورید مرکزی می‌باشد (۳). این بیماری می‌تواند در صورت عدم تشخیص و درمان به‌موقع کشنده باشد و عوارضی مانند: سپسیس، آمبولی ریه و ادم راه‌های هوایی ایجاد کند (۱۰).

در بررسی متون انجام‌شده، تنها یک مورد از بیماری‌های ذکرشده در ارتباط با آدنوکارسینوم معده یافت شد (۶). تنها مورد یافت‌شده، گزارش بیماری در یک مرد ۴۶ ساله بود که دچار کارسینوم پنهان معده شده بود. این بیمار نیز همانند بیمار معرفی‌شده در مطالعه حاضر، دارای تورم دردناک در سمت چپ گردن بود و در آزمایش‌های وی، لکوسیتوز و افزایش نشانگرهای التهابی شامل: ESR و CRP مشاهده شده بود. در این بیمار، آدنوکارسینوم معده از نوع Signet ring تشخیص داده شد (۶). در مطالعه‌ای مروری بر روی ۱۷۲ بیمار با ترومبوز ورید ژوگولر داخلی، این بیماری در خانم‌ها شایع‌تر بود که با نتایج مطالعه حاضر مطابقت دارد. همچنین در مطالعه ذکرشده، میانه سن بیماران با این بیماری به هر علتی ۴۲ سال بود (۱۰). در بیمار مطالعه حاضر، ترومبوز تنها در ورید ژوگولر داخلی مشاهده شد و در وریدهای ساب کلاوین و براکیوسفالیک ترومبوز مشاهده نشد. در مطالعه Gbaguidi و همکاران، ترومبوز تنها در حدود یک‌چهارم بیماران رخ داد و در سه چهارم بیماران، ترومبوز همزمان در وریدهای ساب‌کلاوین، آگزیلاری یا براکیال نیز گزارش گردید (۱۰).

بیمار معرفی‌شده، در اولین مراجعه صرفاً از درد گردن و تورّم شکایت داشت. در مطالعه Gbaguidi و همکاران نیز همسو با مطالعه حاضر، درد و تورم گردن شایع‌ترین علایم ذکرشده توسط بیمار بودند. البته علایم کمتر شایع دیگری همچون ادم بازو نیز در مطالعه Gbaguidi و همکاران دیده شد (۱۰).

در بیمار معرفی‌شده، تشخیص ترومبوز با استفاده از سونوگرافی داپلر عروق گردن انجام شد. سی‌تی اسکن نیز

معمولاً علاوه بر سونوگرافی انجام می‌شود. این بدان دلیل است که بتوان آناتومی مناطق سر و گردن را به دقت مشاهده نمود و احتمال وجود بدخیمی در این مناطق را بررسی کرد. در این بیمار، در سی‌تی اسکن مغز و سر و گردن، یافته پاتولوژیکی مشاهده نگردید. در سی‌تی اسکن انجام‌شده از ریه بیمار، شواهدی به نفع آمبولی ریه مشاهده نشد. این در حالی است که آمبولی ریه یکی از عوارض بالقوّه خطرناک این بیماری می‌باشد (۶). از سونوگرافی داپلر با توجه به در دسترس‌بودن آن، برای تشخیص بیماری استفاده می‌شود. در مطالعه Stern-Sträter و همکاران، یافته‌های گزارش‌شده شامل: اتساع ورید، تشکیل لخته داخل لومن (یافته دیررس) و عدم تغییر حجم داخل لومن بعد از مانور والسالوا بود (۶).

در مواردی که علل شایعی همچون تزریق مواد مخدر یا گذاشتن کاتتر برای بیمار مطرح نمی‌باشد و ممکن است بدخیمی‌های پنهان علّت تشکیل لخته باشند، توصیه شده است که علاوه بر آزمایش‌های معمول شامل: شمارش سلول‌های خونی و نشانگرهای التهابی؛ آزمایش‌های بررسی افزایش انعقادپذیری همچون آنتی‌کوآگولانت لوپوس، سطح پروتیین‌های C و S و بررسی وجود فاکتور لیدن V انجام شوند.

در مواردی که ترومبوز بدون عارضه می‌باشد، به ندرت مداخله جراحی لازم می‌باشد و درمان‌های دارویی شامل: آنتی‌کوآگولانت، ترومبولیتیک و آنتی‌بیوتیک وریدی درمان‌های اصلی می‌باشند. در بیمار معرفی‌شده، آنتی‌بیوتیک وریدی و هپارین وریدی استفاده شد و ترومبوز بیمار برطرف گردید و عارضه‌ای برای بیمار رخ نداد.

در بیمار معرفی‌شده، بعد از آنکه سونوگرافی داپلر وجود ترومبوز را تأیید نمود، بررسی‌های تکمیلی همچون سونوگرافی داپلر اندام‌های تحتانی و سونوگرافی شکم و لگن برای بررسی احتمال وجود ترومبوز در سایر نواحی، یافته غیر طبیعی نشان ندادند. همچنین بررسی‌های تصویربرداری شامل سی‌تی اسکن ریه برای یافتن بدخیمی پنهان، یافته غیرطبیعی نشان نداد. در مطالعه‌ای برای پاسخ به این سؤال که آیا بررسی‌های کامل رادیولوژیک با استفاده از سی‌تی اسکن علاوه بر بررسی‌های محدود (شرح حال، معاینه بالینی و رادیوگرافی قفسه سینه) می‌تواند در شناسایی زودتر موارد پنهان بدخیمی یا کاهش موربیدیتی و مورتالیتی مؤثّر باشد، ۸۵۲ بیمار مورد بررسی قرار گرفتند (۷). در این مطالعه بدخیمی پنهان در ۳۳ بیمار یافت شد که ۱۴ بیمار در گروه با غربالگری محدود بودند (۳/۲٪) و ۱۹ بیمار در گروه دیگر که علاوه بر غربالگری محدود، تحت سی تی اسکن شکم و لگن نیز قرار گرفتند (۴/۵٪). محققان نتیجه گرفتند که تفاوت معنی‌داری بین این دو استراتژی در برخورد با بیماران با ترومبوز وریدهای عمقی با علت ناشناخته وجود ندارد و انجام روتین سی‌تی اسکن شکم و لگن در بیماران با اولین ترومبوز وریدهای عمقی را توصیه نمی‌کند.

نتیجه‌گیری

ترومبوز ورید ژوگولر داخلی، یکی از بیماری‌های نادر با عوارض بالقوه کشنده می‌باشد. شایع‌ترین علل آن امروزه گذاشتن کاتتر ورید مرکزی و تزریق مواد مخدر می‌باشند. در صورتی که در بیماری، این موارد وجود نداشته باشند، بهتر است لیست تشخیص‌های افتراقی را گسترده‌تر نمود و بدخیمی‌های پنهان را مدّ نظر قرار داد. بدین منظور لازم است بررسی‌های تصویربرداری و آزمایشگاهی کاملی انجام شود تا در صورت وجود، بدخیمی زمینه‌ای یافت شود. یکی از این بدخیمی‌ها که در این مقاله گزارش شد، بدخیمی معده بود که با توجه به شیوع بالای این بدخیمی در کشور ما، توصیه می‌گردد آندوسکوپی فوقانی جزء یکی از روش‌های بررسی در این بیماران باشد.

تقدیر و تشکر

در پایان از زحمات همکاران گرامی جناب آقای دکتر اللهیاری و آقای دکتر سبزاری که در تشخیص و درمان بیمار

کمک زیادی کردند و نیز از مرکز تحقیقات بالینی بیمارستان ولیعصر (عج) تشکر می‌گردد.

منابع:

1- Hindi Z, Fadhel E. Idiopathic Bilateral External Jugular Vein Thrombosis. Am J Case Rep. 2015; 16: 554-7.

2- Kimura T, Chino M, Ogasawara N, Nakano T, Izumi S, Takeuchi H. Trousseau's syndrome with brachiocephalic vein thrombosis in a patient with uterine carcinoma: A case report. Angiology. 1999; 50(6): 515-8.

3- Bandara AR, Wimalarathna H, Kalupahana R, Gunathilake SS. Internal jugular venous thrombosis due to Trousseau's syndrome as the presenting feature of metastatic prostate carcinoma: a case report. J Med Case Rep. 2016; 10(1): 104.

4- Shameem M, Akthar J, Bhargava R, Ahmed Z, Baneen U, Ahmad Khan. Internal jugular vein thrombosis- a rare presentation of mediastinal lymphoma. Respir Med CME. 2010; 3(4): 273-5.

5- Riana AH, Wani FA, Bhat FA, Changal KH, Riana MA, Dhobi GN. Lung malignancy presenting as bilateral internal jugular vein thrombosis. Int J Adv Res. 2013; 1(7): 631-4.

6- Stern-Sträter J, Hörmann K, Neff W, Stuck BA. [Internal jugular vein thrombosis as a paraneoplastic syndrome]. HNO. 2008; 56(3): 325-7. [German]

7- Carrier M, Lazo-Langner A, Shivakumar S, Tagalakis V, Zarychanski R, Solymoss S, et al. Screening for Occult Cancer in Unprovoked Venous Thromboembolism. N Engl J Med. 2015; 373(8): 697-704.

8- Tetzlaff ED, Cheng JD, Ajani JA. Thromboembolism in gastrointestinal cancers. Gastrointest Cancer Res. 2008; 2(6): 267-72.

9- Marinella MA, Kathula SK, Markert RJ. Spectrum of upper extremity deep venous thrombosis in a community teaching hospital. Heart Lung. 2000; 29(2): 113-7.

10- Gbaguidi X, Janvresse A, Benichou J, Cailleux N, Levesque H, Marie I. Internal jugular vein thrombosis: outcome and risk factors. QJM. 2011; 104(3): 209-19.