گزارش یک مورد متاستاز سرطان کلیه به سینوس‌های پارانازال

مسعود اصغری[1]، متین هاشمی شادمهری[2]، مهدی فرزادنیا[3]، مهدی بخشایی[4]

چکیده

تومورهای متاستاتیک در حفره بینی و سینوس‌های پارانازال نادر هستند. در این مقاله، یک مورد متاستاز رنال سل کارسینوما (RCC) به ناحیه فرونتواتموید چپ، 2سال بعد از نفرکتومی، در یک بیمار 68 ساله گزارش می‌گردد.

بیمار از گرفتگی بینی و خونریزی بینی سمت چپ که گاهی اوقات اتفاق می‌افتاد، شکایت داشت. مشکل بارز این بیمار، تورم گوشه چشم چپ وی بود که از حدود 20 روز قبل از مراجعه به‌وجود آمده بود. جواب پاتولوژی انجام‌شده برای بیمار و تشخیص آن Clear Cell Carcinoma بود. معاینه بالینی و آندوسکوپیک حفره بینی سمت چپ بیمار، توده عروقی را در ناحیه اگزیلاری توربینه میانی و حدود سینوس اتموید قدامی نشان داد. در CT scan به‌عمل‌آمده از بیمار، تصویر توده‌ای در سینوس‌های اتموید قدامی و فرونتال با گسترش به داخل حفره اربیت چپ، قابل رؤیت بود. بیمار تحت رزکسیون نسبی اندوسکوپیک تومور در سینوس‌های ذکرشده و کموراديوتراپی قرار گرفت. بیمار، پاسخ بالینی خوب و بدون عوارض قابل توجه و عدم عود تومور را در مدت 6ماه پیگیری با معاینات اندوسکوپیک اینترانازال سریال نشان داد.

واژه‌های کلیدی: سینوس‌های پارانازال؛ خونریزی بینی؛ رنال سل کارسینوما

مجله علمی دانشگاه علوم پزشکی بیرجند. 1394دوره 22 (4): 399-404.

دریافت: 1394/08/24 پذیرش: 1394/11/21

[1] استادیار، گروه گوش و حلق و بینی، دانشکده پزشکی، دانشگاه علوم پزشکی بیرجند، بیرجند، ایران؛

[2] متخصص بیهوشی، دانشگاه علوم پزشکی بیرجند، بیرجند، ایران؛

[3] دانشیار، گروه پاتولوژی، دانشکده پزشکی، دانشگاه علوم پزشکی مشهد، مشهد، ایران؛

[4] نویسنده مسؤول؛ دانشیار، گروه گوش، حلق و بینی، دانشکده پزشکی، دانشگاه علوم پزشکی مشهد، مشهد، ایران.

آدرس: مشهد- بیمارستان قائم- گروه گوش، حلق و بینی

تلفن: 05138413492 نمابر: 05138413493 پست الکترونیکی: mehbakhsh@yahoo.com

مقدمه

تومورهای متاستاتیک به ناحیه سینونازال نادر هستند. شایع‌ترین ارگان‌های مسئول برای متاستاز به این ناحیه شامل: کلیه، ریه، پستان، مجاری دستگاه اوروژنیتال و گوارش و غده تیروئید می‌باشد (1). کانسر سلول کلیه (RCC)[1]، 2 تا 3% بدخیمی‌های بالغین را شامل می‌شود. متاستاز ناشی از این کانسر در 20 تا50% بیماران در هنگام تشخیص یا بعد از آن دیده می‌شود (2).

کارسینوم سلول روشن، شایع‌ترین شکل هیستوپاتولوژیک می‌باشد. RCC متاستاتیک در ناحیه سینونازال نادر می‌باشد و تاکنون موارد محدودی از آن گزارش شده است. از آنجا که تومور ماهیّت عروقی دارد، خونریزی از بینی شایع‌ترین علامت این بیماری است. اگرچه کارسینوم اولیه از نوع سلول روشن که از ناحیه سینونازال منشأ می‌گیرد دیده شده است، اما RCC متاستاتیک باید در تشخیص افتراقی گنجانده شود (3-5). تشخیص RCC متاستاتیک برای روش‌های درمانی موجود، اهمیت به‌سزایی دارد.

در این مقاله، یک مورد نادر از RCC متاستایک با درگیری سینوس‌های اتموید قدامی و سینوس فرونتال که به حفره اربیت سمت چپ گسترش یافته است، گزارش می‌گردد.

معرفی مورد

بیمار آقای 68 ساله و ساکن شهر بود که از خونریزی بینی گهگاهی و انسداد خفیف بینی سمت چپ شاکی بود. وی از حدود 20 روز قبل از مراجعه، دچار دوبینی در نگاه به سمت راست شده و تورم گوشه چشم چپ داشت (شکل 1).

در معاینه آندوسکوپیک به‌عمل آمده از بیمار، توده عروقی در ناحیه اگزیلاری توربینه میانی چپ و حدود سلول اگرنازی و سینوس‌های اتموید قدامی چپ، رؤیت شد. (شکل 2). حفره بینی سمت راست بیمار باز بود و مشکل خاصی دیده نشد. بیمار سابقه نفرکتومی رادیکال سمت راست به‌علت توده‌ای کلیوی به‌اندازه 4 سانتی‌متر در بزرگ‌ترین بُعد آن داشت؛ همچنین به‌علت بیماری ایسکمیک قلبی، 5 سال قبل از مراجعه، تحت عمل جراحی بای‌پس عروق کرونر قرار گرفته بود. تومور کلیه، محدود به کپسول کلیه بدون متاستاز لنفاوی و تهاجم عروقی بود ($T_1N_0M_0$)[2].

شکل 1- تصویر وجود تورم در گوشه چشم بیمار. الف) در حالت بسته. ب) در حالت باز.

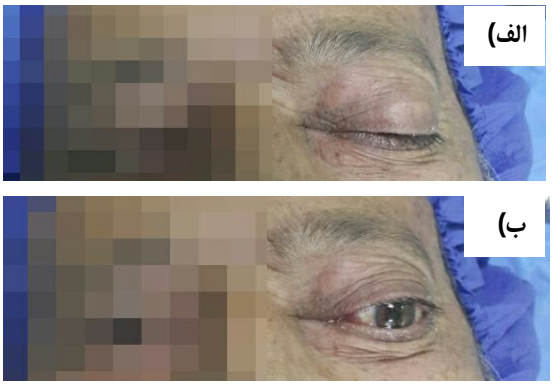

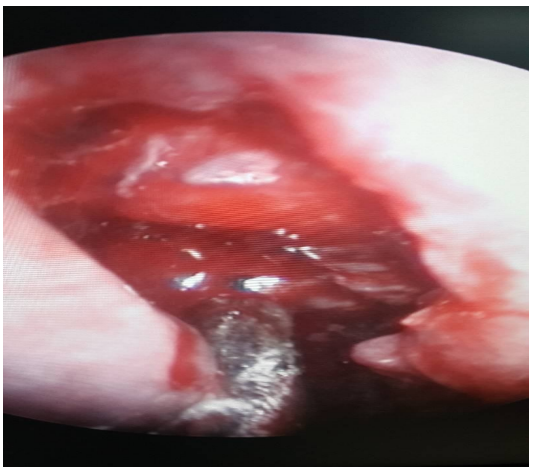

شکل 2- اندوسکوپی بینی و سینوس، نشان‌دهنده توده عروقی و خونریزی‌دهنده در ناحیه سینوس اتموید قدامی و سلول آگرنازی

[1] *Renal Cell Carcinoma*

[2] *متاستاز دوردست =M ,درگیري غدد لنفاوي =N ,اندازه تومور =T 2*

در بررسی پاتولوژی از توده کلیوی، Clear cell carcinoma گزارش شد. در CT scan انجام‌شده از سینوس‌های پارانازال بیمار، تصویری با دانسیته توده در سینوس‌های اتموید قدامی و فرونتال چپ با گسترش به داخل حفره اربیت چپ رؤیت شد. در این تصویر، خوردگی لامینا پاپیراسه در سمت چپ و تهاجم توده به داخل اربیت مشهود بود (شکل 3).

در نهایت بیمار تحت آندوسکوپی بینی و سینوس با بیهوشی عمومی قرار گرفت. پس از نمایان کردن تومور، اقدام به برداشت نسبی تومور شد. تومور، بسیار شکننده و خونریزی‌دهنده بود. نمونه برای تهیه برش های یخ زده فرستاده شد که جواب آن، بدخیمی بدون تعیین نوع تومور گزارش شد. به‌علت خونریزی زیاد و نزدیک‌بودن ارگان‌های حیاتی و سابقه بیماری قلبی بیمار، اقدام به برداشت نسبی تومور شد و نمونه‌ها به پاتولوژی ارسال شد. پاتولوژی، کارسینوم سلول کلیه شبیه RCC که قبلاً به‌عنوان تومور کلیه برداشته شده بود، گزارش کرد (شکل 4).

بیمار تحت درمان با رزکسیون نسبی آندوسکوپیک و کمورادیوتراپی قرار گرفت و برای تکمیل درمان به متخصص انکولوژی - رادیوتراپی ارجاع داده شد. همچنین وی به مدت 6 ماه تحت پیگیری قرار گرفت. در طول این مدت، اندوسکوپی بینی سریال و work up متاستاز در سایر ارگان‌ها با سی‌تی اسکن و MRI (مغز–قفسه سینه-شکم) و اسکن استخوان انجام شد کهبیمار پاسخ بالینی مطلوب، بدون عوارض قابل توجه و عود تومور نشان داد.

الف) ب)

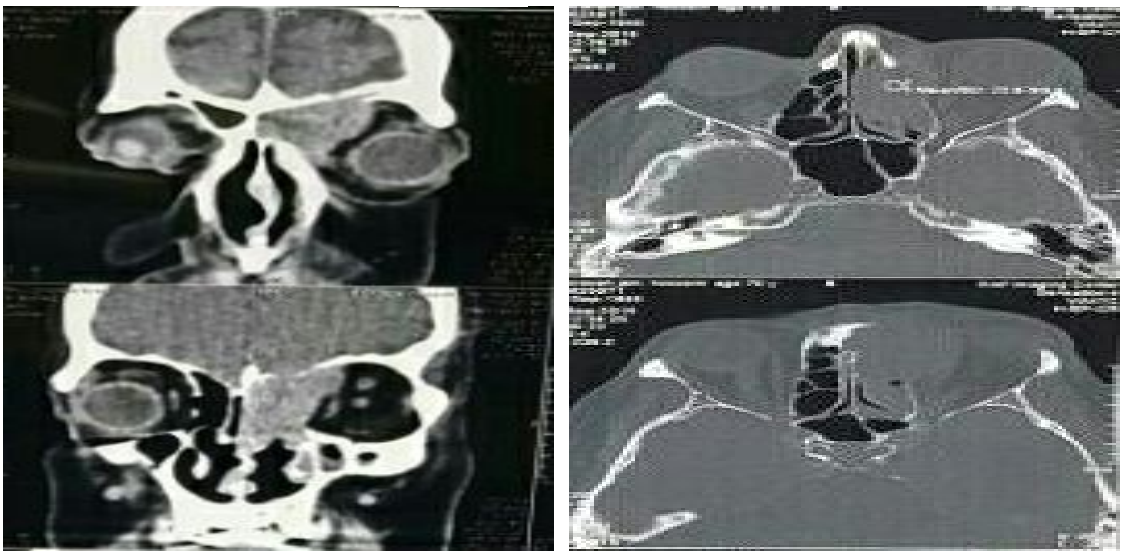

شکل 3- الف) CT از نمای آگزیال سینوس‌های بیمار. ب) CT از نمای کرونال سینوس‌های بیمار

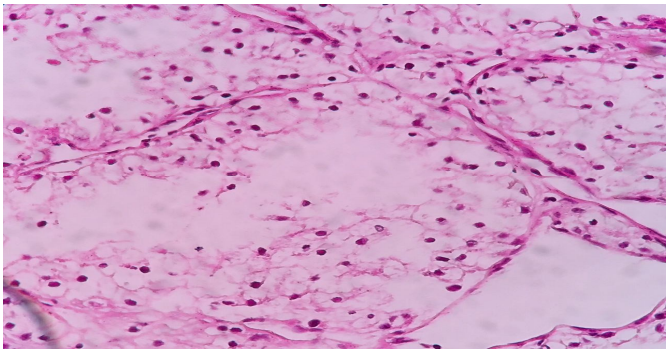

شکل 4- پاتولوژی توده بینی سینوس بیمار- شماره بیوپسی: 213589- بزرگنمایی 400 با رنگ‌آمیزی هماتوکسیلین و ائوزین

بحث

درگیری ناحیه سینونازال توسط تومورهای متاستاتیک ناشایع است. کانسر سلول کلیه، منشأ شناخته‌شده متاستاز به ناحیه سینونازال می‌باشد؛ هرچند نادر است. یک سوم بیماران با RCC، بیماری متاستاتیک در زمان تشخیص اولیه دارند. 40-50% بیماران، متاستاز دور دست بعد از تشخیص اولیه خواهند داشت (6). RCC به هر مکانی از بدن می‌تواند متاستاز بدهد. شایع‌ترین مکان‌های متاستاز شامل: ریه، غدد لنفاوی رژیونال، استخوان و کبد می‌باشد. کارسینوم سلول کلیه، شایع‌ترین تومور متاستاتیک سینوس‌های پارانازال و حفره بینی می‌باشد (7). رنال سل کارسینوما می‌تواند به‌صورت یک توده اتفاقی در سر و گردن، بدون شواهدی از بیماری در جای دیگر، تظاهر یابد. رنال سل کارسینوما متاستاتیک، باید در تشخیص افتراقی تومورهای سینونازال قرار گیرد. هنگامی که با یک تومور با مورفولوژی نامعمول به‌خصوص با نئوپلاسم گلاندولار در حفره بینی و سینوس‌های پارانازال مواجه می‌شویم، امکان بیماری متاستاتیک باید در نظر گرفته شود. تومورهای متاستاتیک رنال سل کارسینوما ماهیت عروقی داشته و باعث خونریزی‌های شدید می‌شوند (4، 5). مدّت‌زمان بقای 5ساله بیماران بعد از نفرکتومی 60-70% و با متاستازهای متعدد 0-5% می‌باشد (8). درمان، به محل و اندازه تومور و سلامت کلّی بیمار بستگی دارد. در صورتی که بیمار متاستاز واحد در ناحیه سینونازال دارد، درمان مطلوب احتمالاً جراحی است؛ ولی در متاستازهای متعدّد، درمان مطلوب رادیوتراپی–کموتراپی و ایمونوتراپی می‌باشد. سیر بالینی تومور اولیه، اغلب غیر قابل پیش‌بینی و میزان رشد آن متغیّر است. با وجود پس‌رفت خودبه‌خودی تومور، عود متاستاز چند سال بعد از برداشتن تومور اولیه، دیده می‌شود (9).

در این بیمار، عود بیماری 2 سال بعد از نفرکتومی، روی داد؛ در حالی که تومور متاستاتیک سینونازال، پس از رزکشن در مدت 6 ماه پیگیری عود نداشت. اگر رنال سل کارسینوما متاستاتیک به ناحیه سینونازال تنها تظاهر آن است، برداشت رادیکال تومور متاستاتیک در صورت منفرد بودن و نفرکتومی همزمان توصیه می‌شود. اگرچه رادیوتراپی و ایمونوکموتراپی برای متاستازهای متعدد توصیه می‌شود، اما جراحی برای بیماران با خونریزی بینی به‌منظور پیشگیری از خونریزی بینی و آنمی ترجیح داده می‌شود. اغلب متاستازها در حفره بینی و سینوس‌های پارانازال، منفرد هستند و با جراحی درمان می‌شوند. اکسیزیون موضعی متاستازهای سر و گردن، ناشی از کارسینوم سلول کلیه در نظر گرفته می‌شود؛ اما از اکسیزیون رادیکال برای پرهیز از آسیب به ارگان‌های حیاتی ممانعت به‌عمل می‌آید (10). اگرچه پروگنوز برای متاستازهای RCC خوب نیست، اما بیمار ما در طی 6 ماه پیگیری، عود نداشت.

نتیجه‌گیری

کارسینوم سلول کلیه، یک تومور تهاجمی با تمایل به

متاستاز دوردست می‌باشد. حفره بینی و سینوس‌های پارانازال، مکانی نادر برای متاستاز کانسرها می‌باشند؛ بنابراین در تشخیص افتراقی توده‌های داخل بینی با اپیستاکسی به‌خصوص اگر سابقه نفرکتومی داشته باشند، باید به فکر کانسرهای متاستاتیک با منشأ کلیوی بود.

منابع:

1- Godlay PA, Stinchcombe TE. Renal cell carcinoma. Curr opin Oncil. 1999; 11(3): 213-7.

2- Marlowe SD, Swtz JD , Koenigsberg R, Zwillenberg S, Marlowe FI, Looby C. Metastatic hypernephroma to the larynx: an unusual presentation. neuroradiology. 1993; 35(3): 242-3.

3.cheng ET, Greene D, Koch RJ. Metastatic renal cell carcinoma to the nose and ethmoid sinus. Urology 2006;67(1):199.

4- Ziari M, Shen S , Amatoa RJ. Metastatic renal cell carcinoma to the nose and ethmoid sinus. Urology 2006 ;67 (1);199.

5- Bukowski RM. Natural history and therapy of metastatic renal cell carcinoma: the role of interleukin-2. Cancer . 1997: 80(7): 1198-220.

6- Som PM, Norton KI, Shugar JM, Reede DL, Norton L, Biller HF, et al. Metastatic hypernephroma to the head and neck. AJNR AmJ Neuroradiol. 1987; 8(6): 1103-6.

7- Flanigan RC, Campbell SC, Clark JI, Picken MM. Metastatic renal cell carcinoma. Curr treat options oncol. 2003; 4(5): 385-90.

8- Vreugde S, Duttmann R, Halama A, Deron P. Metastasis of a renal cell carcinoma to the nose and paranasal sinuses. Acta Otorhinolaryngol Belg. 1999; 53(2): 129-31.

9- Yee LL, Keng CG. A rare case of renal cell carcinoma metastatic to sinonasal area. Ear Nose Throat J. 2001; 80(7): 462-7.

10- Lee HM, Kang HJ, Lee SH. Metastatic renal cell carcinoma presenting as epistaxis. Eur Arch Otorhinolaryngol. 2005; 262(1): 69-71.

Abstract *Case Report*

Metastatic Renal Cell Carcinoma in the Sinonasal Region: A Case Report

Masood Asghari[1], Matin Hashemishadmehri[2], Mehdi Farzadnia[3], Mehdi Bakhshaee[4]

Metastatic tumors in the nose and paranasal sinuses are rare. In the present paper, a 68 year old man with metastatic renal cell carcinoma to the left frontoethmoidal region 4 years after initial nephrectomy is presented ..Pathologic diagnosis of the case was Clear Cell Carcinoma. The patient complained of mild nasal obstruction and intermittent epistaxis, but the significant symptom was bulging in medial canthus from 20 days before. Clinical and endoscopic examinations of the left nasal cavity revealed a vascular mass in the axillary of the middle turbinate and anterior ethmoidal sinuses extending to the left orbital cavity .

The patient was treated with partial endoscopic sinus resection and chemoradiotherapy. He had a complete clinical response without any significant complications and recurrence of the tumor after 6 months follow up using interanasal endoscopic examination.

Key Words: Paranasal sinuses, Renal cell carcinoma, Epistaxis

Journal of Birjand University of Medical Sciences. 2016; 22 (4):399-404

Received: November 15, 2015 ***Accepted: February 10, 2016***

[1] *Assistant Professor, Department of Otolaryngology, Faculty of Medicine, Birjand University of Medical Sciences, Birjand, Iran;*
[2] *Anesthesiologist, Anesthesiology Department. Faculty of Medicine, Birjand University of medical sciences, Birjand, Iran.*
[3] *Associate Professor, Cancer Molecular pathology research center, Faculty of Medicine, Mashhad University of medical sciences, Mashhad, Iran*
[4]*Corresponding Author: Associate Professor, Department of Otolaryngology, Faculty of Medicine, Mashhad University of medical sciences, Mashhad, Iran mehbakhsh@yahoo.com*