گزارش مورد

ترومبوز اولیه ورید اندام فوقانی، سندرم پاژه اسکروتر - معرفی مورد

طوبی کاظمی[1]، سید علی معزی[2]، مهسا قاسمی[3]

چکیده

ترومبوز ورید عمقی بیماری(DVT) شایعی میباشد که بیشتر در اندام تحتانی اتفاق می افتد.تقریبادر 10%موارد اندام فوقانی گرفتار میشود. در حال حاضر، DVT اندام فوقانی به علت استفاده از وسایل داخل عروقی مانند کاتتر وریدی وپیس میکر درحال افزایش است که با توجه به داشتن خطر آمبولی ریه از اهمیت خاصی برخوردار است. علل شایع‌تر ترومبوز در اندام فوقانی شامل تعبیه کاتتر در اندام، تروما، عفونت، انسداد مکانیکی، اعتیاد تزریقی، جراحی و ... هستند. سندرم پاژه اسکاتریک، فرم نادری از DVT اولیه اندام فوقانی است که در افراد جوان سالم و در دست غالب ، به علت حرکاتی مانند بلند کردن جسم سنگین یا بازی بیس بال ایجاد میشود . در این مقاله ما به معرفی بیمار جوانی میپردازیم که به علت جابجایی یخچال دچار درد وتورم در دست راست شده وپس از انجام سونوگرافی داپلر عروقی دست و ونوگرافی تشخیص DVT داده شده و تحت درمان با آنتی کواگولانت قرار میگیرد .همچنین در موردادامه درمان بیمار، سیر بیماری و فالواپ 4ساله بیمار توضیحاتی داده خواهدشد.

واژه‌های کلیدی: ترومبوز ورید عمقی؛ اندام فوقانی؛ سندرم پاژه اسکروتر

مجله علمی دانشگاه علوم پزشکی بیرجند. 1394؛ 22 (4): 392-398 .

دریافت: 1394/06/27 پذیرش: 1394/09/17

[1]مرکز تحقیقات آترواسکلروز و عروق کرونر، استاد قلب و عروق، دانشگاه علوم پزشکی بیرجند، بیرجند ،ایران؛

[2] نویسنده مسؤول؛ مرکز تحقیقات آترواسکلروز و عروق کرونر، استادیار قلب و عروق، دانشگاه علوم پزشکی بیرجند، بیرجند، ایران؛

آدرس: بیرجند- خیابان غفاری- بیمارستان ولیعصر- بخش قلب و عروق

تلفن:05632443001 نمابر: پست الکترونیکی:

[3] کمیته تحقیقات دانشجویی، دانشجوی رشته پزشکی، دانشگاه علوم پزشکی بیرجند، بیرجند، ایران.

مقدمه

ترومبوفلبیت وریدهای عمقی (DVT) اندام فوقانی، بیماری نادری است ولی می‌تواند باعث عوارض کشنده‌ای از جمله ترومبو آمبولی ریوی (PTE) و یا نارسایی وریدی شود. بر خلاف DVT اندام تحتانی که به‌علت افزایش انعقادپذیری ایجاد می‌شود، DVT اندام فوقانی به‌طور عمده به‌علت انسداد مکانیکی یا تنگی آناتومیکی در سیستم وریدی ایجاد می‌شود (1).

DVT اندام فوقانی به دو گروه اولیه و ثانویه تقسیم می‌شود. نوع اولیه معمولاً بدون هیچ فاکتور مشخص و به‌دنبال فعالیت یا در ارتباط با سندرم خروجی توراسیک (T.O.S) ایجاد می‌شود. امروزه نوع ثانویه به‌علت استفاده بیشتر وسایل داخل عروقی، رو به افزایش است و حدود دوسوم موارد را تشکیل می‌دهد (2). از عوامل شایع ایجادکننده ترومبوز ورید عمقی اندام فوقانی می‌توان به عفونت شدید اندام، سابقه بستری اخیر، نئوپلاسم، اعتیاد به داروهای تزریقی وریدی، پرتودرمانی قفسه سینه، جراحی باز یا آرتروسکوپی، ترومای شانه یا بازو، قراردادن پیس‌میکر و بارداری اشاره کرد (2). ترومبوز ورید اگزیلاری متعاقب فعالیت یا سندرم Paget-Schroetter syndrome (PSS)، بیماری نادری است که در مردان جوان و سالم فاقد هرگونه بیماری سیستمیک زمینه‌ای متعاقب فعالیت بدنی شدید در اندام فوقانی ایجاد می‌شود (3). در این افراد، درجات متفاوتی از انسداد محل خروجی توراکس (Thoracic outlet syndrome) وجود دارد (4).

در این مطالعه، به معرفی بیماری پرداخته می‌شود که به‌دنبال حرکت ناگهانی دست، دچار DVT اندام فوقانی شد و با تشخیص سندروم Paget-Schroetter syndrome، تحت درمان دارویی و جراحی قرار گرفت.

معرفی بیمار

بیمار آقای 36 ساله راست دست که در دیماه 1390، به‌علت تورّم بازوی راست از 4 ساعت قبل، مراجعه کرد. علایم بیمار به‌دنبال جابه‌جایی جسم سنگین (یخچال) ایجاد شده بود. بیمار تروما به دست نداشت و سابقه قبلی بیماری خاصی را ذکر نکرد. علایم حیاتی بیمار در محدوده نرمال بود. در معاینه بالینی محیط ساعد و بازوی راست، نسبت طرف مقابل بزرگتر و رنگ پوست دست مبتلا تیره‌تر و وریدهای جانبی آن برجسته بود. معاینه نبض‌ها نرمال بود. با توجه به تورّم و تیره‌بودن دست مبتلا، احتمال ترومبوز وریدهای اندام فوقانی مطرح شد. در سونوگرافی داپلر عروقی، عدم Compressibility وریدهای براکیال و آگزیلری و ساب‌کلاوین راست (شکل 1)، فقدان جریان خون درداپلررنگی در وریدهای فوق (شکل 2) و ترومبوز در ورید ساب‌کلاوین از پروگزیمال در مجاورت سر کلاویکل تا وریدهای اگزیلاری و یک سوم فوقانی براکیال، گزارش شد. رادیوگرافی قفسه سینه و اکوکاردیوگرافی نرمال بود. در آزمایش‌های انجام‌شده، قند ناشتا و پروفایل لیپید شامل: کلسترول، تری‌گلیسیرید، HDL و LDL نرمال بود. وضعیت عوامل انعقادی شامل: پروتئین C و S، آنتی‌ترومبین III و فاکتور V لیدن نرمال بود. در رادیوگرافی گردن، دنده گردنی مشاهده نشد.

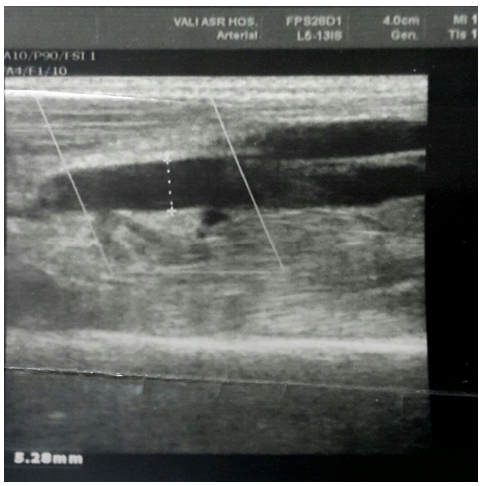

شکل 1- عدم Compressibility ورید براکیال راست

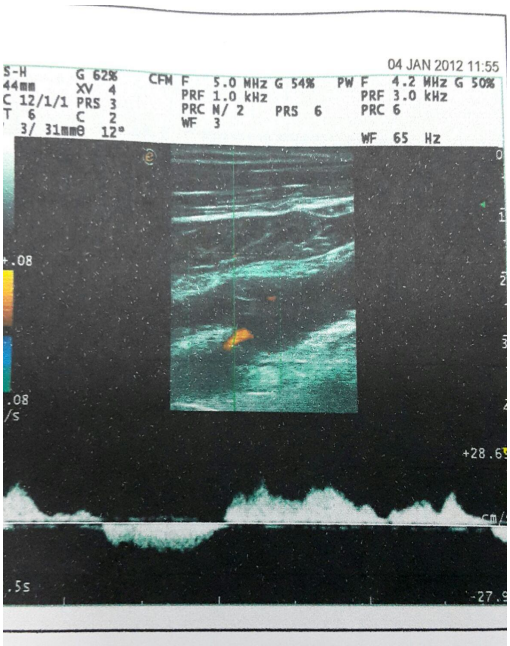

شکل 2:فقدان فلوی رنگی عروقی در ورید براکیال راست

بیمار در ابتدا هپارین به‌میزان 5000 واحد دریافت کرد؛ سپس تحت انفوزیون هپارین به‌میزان 1000 واحد در ساعت قرار گرفت. همزمان وارفارین با دوز 5 میلی‌گرم در روز شروع شد. اندام مبتلا بالاتر از بدن قرار گرفت. بیمار بعد از 5 روز، با بهبودی نسبی و با INR=2 با تشخیص سندرم paget schroetter syndrome از بیمارستان مرخص شد. بعد از ترخیص، توصیه به مصرف وارفارین با دوز 5 میلی‌گرم روزانه و بررسی دوره‌ای وضعیت انعقادی شد.

بیمار در خردادماه 1391، تحت ونوگرافی قرار گرفت. در ونوگرافی، ترمبوز و تنگی در مسیر ورید بازیلیک که تا ورید آگزیلری و ساب‌کلاوین ادامه داشت، مشاهده شد (شکل 3 و 4). با توجه به این شواهد و مثبت‌بودن تست‌های Adson ، Hyperabduction و ROOS، تشخیص سندرم انسداد خروجی توراکس (T.O.S) مطرح شد.

شکل 3:ترمبوز و تنگی در مسیر ورید بازیلیک راست

شکل 4- ترمبوز و تنگی در مسیر ورید سابکلاوین

با توجه به تشخیص سندرم TOS، توصیه به جراحی برای قطع اسکالن قدامی شد. عمل جراحی انجام شد. بیمار بعد از جراحی، تا 3ماه آسپرین دریافت کرد. بیمار از زمان عمل جراحی تا زمان تهیه این گزارش، مشکل خاصی نداشته

است. طی ویزیتی که در تاریخ 1394/5/28 انجام شد، بیمار کاملاً بدون علامت بود

بحث

ترومبوز ناشی از فعالیت (Effort thrombosis) که بیشتر به نام سندرم(Paget-Schroetter syndrome (PSS شناخته می‌شود، در واقع ترومبوز اولیه ورید ساب‌کلاوین می‌باشد. اولین بیمار در سال 1875 توسط James Paget با تشخیص فلبیت نقرسی معرفی شد. von Schroetter این تئوری را مطرح کرد که ترومبوز خودبه‌خودی در وریدهای اندام فوقانی، به‌دنبال کشیدگی عضلات ایجاد می‌شود. در طی سالهای بعد، بیماران بیشتری با این علایم معرفی شدند و بالاخره در سال 1948، Hughes نام این بیماری را سندرم Paget-Schroetter گذاشت (5). شیوع سندرم PSS در حدود 1-2مورد در 100000 نفر در سال می‌باشد. فقط در 15% موارد DVT اندام فوقانی، تشخیص این سندرم گذاشته می‌شود. در اغلب موارد، ترومبوز وریدهای اندام فوقانی ثانوی به عواملی مانند: مداخلات عروقی و استفاده از کاتترها، سیگار، دیابت، چاقی، بدخیمی، تغذیه وریدی و سابقه قبلی ترومبوز دخیل می‌باشد (6). بیمار معرفی‌شده در این مقاله، هیچ‌یک از عواملخطر قلبی- عروقی یا علل ثانویه مسبّب ترومبوز اندام فوقانی را نداشت. نکته قابل توجه این است که برخلاف DVT اندام تحتانی که بی‌حرکتی عامل مهمی در ایجاد بیماری است، در این سندرم، حرکت ناگهانی دست باعث ترمبوز ناگهانی می‌شود. علایم بالینی ترومبوز ورید عمقی در اندام فوقانی شامل: درد بازو□ ادم ناحیه□ تغییر رنگ پوست و اتساع وریدهای کولترال است. البته بیماران بدون علامت نیز گزارش شده‌اند. گاهی آمبولی ریوی ماسیو تنها علامت ترومبوز ورید عمقی در اندام فوقانی است (7). در مطالعه حاضر، بیمار به‌دنبال هل‌دادن یخچال با علامت اولیه تورّم دست راست، دچار DVT شده است. Grima، مرد 25ساله چپ دستی را معرفی کرد که به‌علّت تورم دست چپ 2 روز بعد از جابجاکردن تلویزیون سنگین مراجعه کرد و با تشخیص سندرم PSS تحت درمان قرار گرفت (7). Darkos مرد 29 ساله راست دست و نگهبان رستوران را معرفی کرد که به‌علت تورم دست راست، 3روز بعد از حرکت ناگهانی دست مراجعه کرد و با تشخیص سندرم PSS تحت درمان قرار گرفت (4).

سندرم PSS در واقع زیر مجموعه سندرم انسداد خروجی توراکس (TOS) می‌باشد. همانطور که در شکل‌های 5 و 6 دیده می‌شود؛ اعصاب، ورید و شریان ساب‌کلاوین از مثلثی عبور می‌کنند که در قسمت تحتانی آن استخوان ترقوه، سمت داخل عضله اسکالن قدامی و سمت خارج آن عضله اسکالن میانی قرار گرفته است. اگر این سیستم شریانی، وریدی و عصبی به‌عللی مثل دنده گردنی تحت فشار قرار گیرد، در بیمار علایم ایجاد می‌نماید. سندرم TOS اغلب با علایم عصبی بروز می‌کند (بیش از 95%موارد). در 1% موارد با علایم فشاری روی شریان و در 3% موارد علایم وریدی (5). حرکات ناگهانی دست به‌ویژه Hyperabduction و Extension دست‌ها مثلاً در حین شنا و بیس‌بال می‌تواند علایم TOS را ایجاد کند.

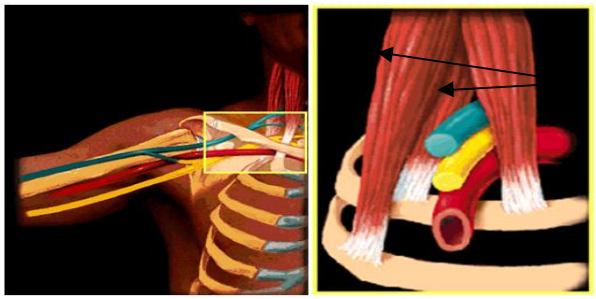

شکل 5- مثلث خروجی توراکس در نمای قدامی. عضلات اسکالن با فلش مشخص شده‌اند.

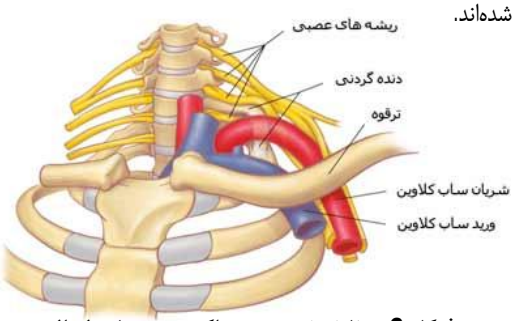

شکل 6- مثلث خروجی توراکس در نمای لترال

سونوگرافی داپلر رنگی، روشی ارزان و در دسترس است که حساسیّت و اختصاصیّت 94% و 96% در تشخیص DVT اندام فوقانی دارد (8). در مواردی که فرم اولیه DVT اندام فوقانی مطرح است، لازم است بررسی وجود دنده گردنی با رادیوگرافی گردنی و نیز وضعیت عروقی دست و توراکس با ونوگرافی صورت گیرد. در مطالعه حاضر پس از رد دنده گردنی، ونوگرافی انجام شده و تنگی وریدی ثانوی به فشار عضله اسکالن قدامی مطرح گردید. در گزارش Darkos پس از بهبودی بیمار، تشخیص دنده گردنی داده شد و عمل جراحی حذف دنده انجام شد (4). اما در بیمار معرفی‌شده توسط Grima، اقدامات تشخیصی بیشتری انجام نشده و پس از 3 سال کاملاً بدون علامت بود (7). درمان DVT اندام فوقانی شامل: درمان ضدّ انعقاد دارویی، ترومبولیز از طریق کاتتر، آنژیوپلاستی و تعبیه استنت می‌باشد؛ حتی در موارد شدید بیماری ممکن است نیاز به ترومبکتومی جراحی باشد. لازم است بیماران، 3 تا 6 ماه بعد از تشخیص تحت درمان با وارفارین با INR در محدوده 2 تا 3 قرار گیرند (7). بیمار معرفی‌شده در مقاله حاضر، تحت درمان با هپارین و به‌مدت3ماه تحت درمان با وارفارین قرار گرفت. بیمار معرفی‌شده توسط Darkos، ترمبولتیک دریافت کرد و بیمار معرفی‌شده توسط Grima به‌صورت سرپایی تحت درمان با انوکساپارین و سپس 6 ماه وارفارین قرار گرفت (4، 7).

DVT اندام فوقانی در صورت عدم تشخیص به‌موقع، خطر آمبولی ریه و نارسایی وریدی دارد. مطالعات اخیر نشان داده است که حتی اگر درمان در 6 ماه اول بیماری باشد، از ایجاد عوارض آن تا حد زیادی جلوگیری خواهد شد. بیمار مطالعه حاضر، با گذشت 4 سال از درمان، کاملاً بدون علامت بود و هیچ دردی در دست راست ذکر نکرد و علائمی به نفع نارسایی وریدی نداشت.

نتیجه‌گیری

تشخیص و ارجاع زود هنگام بیمار دچار ترومبوز ورید اندام فوقانی و درمان به موقع آن می‌تواند از ایجاد عوارض جدی بیماری جلوگیری کند.لذادر هر بیماری که با تورم یک‌طرفه بازو مراجعه می‌کند، باید به فکر تورّم ناشی از تروما، سلولیت و DVT بود. با شرح حال و معاینه دقیق می‌توان تشخیص احتمالی را مطرح کرد. در موارد تورم به‌علت تروما، شرح حال ضربه به نقطه خاص دست وجود دارد و در معاینه، تندرنس موضعی در همان منطقه وجود خواهد داشت. در سلولیت علاوه بر تورّم؛ گرما، قرمزی و درد در محل وجود دارد. در DVT علاوه بر تورّم، رنگ دست نسبت به‌طرف مقابل تیره‌تر بوده و گاه عروق جانبی برجسته دیده می‌شود.

تقدیر و تشکر

این مقاله از پایان‌نامه دانشجوی پزشکی خانم مهسا قاسمی منتج شده است. نویسندگان مقاله بر خود لازم می‌دانند، از معاونت تحقیقات و فناوری دانشگاه که بودجه طرح را تأمین نمودند و نیز از همکاری مرکز توسعه تحقیقات بالینی بیمارستان ولیعصر بیرجند، تشکر نمایند.

منابع:

1- Onishi A, Inoue M, Imai T, Takeda Si, Kondo M, Shimada K, Nagata D. Nephrotic syndrome complicated with deep venous thrombosis in the upper extremities. Case Rep Nephrol Dial. 2015; 5(1): 1-5.

2- Robert-Ebadi H, Becker F, Righini M. [Upper extremity deep vein thrombosis: a particular form of venous thromboembolism]. Rev Med Suisse. 2015; 11(460): 342, 344-7. [French]

3- Offoha RU, Garzon-Muvdi J, Streiff MB, McFarland EG. Upper-extremity thrombosis in a patient after biceps tenodesis. Orthopedics. 2014; 37(12): e1133-6.

4- Drakos N, Gausche-Hill M. A case report: a young waiter with Paget-Schroetter syndrome. J Emerg Med. 2013; 44(3): e291-4.

5- Goss SG, Alcantara SD, Todd GJ, Lantis JC. Non-Operative Management of Paget-Schroetter Syndrome: A Single-Center Experience. J Invasive Cardiol. 2015; 27(9): 423-8.

6- Klitfod L, Broholm R, Baekgaard N. Deep venous thrombosis of the upper extremity. A review. Int Angiol. 2013; 32(5): 447-52.

7- Girma F. Upper extremity deep vein thrombosis in a 25 year old apparently healthy man. Pan Afr Med J. 2010; 4: 2.

8- Chung AS1, Luk WH2, Lo AX3, Lo CF1. Duplex sonography for detection of deep vein thrombosis of upper extremities: a 13-year experience. Hong Kong Med J. 2015; 21(2): 107-13.

Abstract *case report*

Paget-Schroetter syndrome (Primary Upper extremity deep vein thrombosis): a case report

Toba Kazemi[1], Seyyed Ali Moezi[2], Mahsa Qasemi[3]

Deep vein thrombosis (DVT) is an important disease and occurred in lower extremities ,commonly. Approximately 10% of all cases of DVT involve the upper extremities. Upper-extremity DVT is an increasingly entity due to more catheter user and pace maker implantation. Because of potential risk of Pulmonary embolism , Upper-extremity DVT is clinically important condition. Involvement of upper extremity DVT is due to catheter ,trauma, infection, mechanical obstruction, IV drug abusing, surgery, etc. Primary Upper-extremity DVT is a rare disorder that refers either to effort thrombosis (the so-called Paget-Schroetter Syndrome) or idiopathic . Patients with Paget-Schroetter Syndrome develop in young and healthy people ,in dominant arm and after strenuous activity such as weight lifting, baseball pitching ,etc.

In this article we report a young patient suffering from pain and swelling caused by the movement of glaciers in the right hand.After color Doppler ultrasonography and Venography, Upper-extremity DVT recognized. He was treated by anticoagulant.

We will also talk about the next treatment and patient' s 4-years follow up.

In the present article . a young patient with a diagnosis of right arm DVT post exertion with Paget-Schroetter syndrome and 4 years follow up is presented .

Key Words: Deep vein thrombosis; upper extremity; Paget-Schroetter syndrome

Journal of Birjand University of Medical Sciences. 2016; 22 (4): 392-398

Received: September 18, 2015 ***Accepted: December 8, 2015***

[1] *Atherosclerosis and Coronary Artery Research Center, Professor of Heart and Coronary, Birjand University of Medical Sciences, Birjand, Iran.*

[2] *Corresponding Author; Assistant Professor of Heart and Coronary, Atherosclerosis and Coronary Artery Research Center, Birjand University of Medical Sciences, Birjand, Iran. seidali@yahoo.com*

3 Committee Research Center, MD Student, Birjand University of Medical Sciences, Birjand, Iran.