مقاله اصیل پژوهشی

اثر محافظتی عصاره اتانولی گیاه بومادران گونه Achillea millefolium بر استحاله نورون‌های حرکتی آلفای شاخ قدامی نخاع متعاقب آسیب به عصب سیاتیک در موش صحرایی

عباس شهرکی[1]، علی شهرکی[2]

چکیده

زمینه و هدف: بر اساس مطالعات قبلی، گیاه Achillea millefolium دارای اثرات ضدّ التهابی و آنتی‌اکسیدانی است؛ ولی در مورد نقش محافظت نورونی عصاره الکلی این گیاه بر استحاله (دژنراسیون) نورون‌های حرکتی نخاع متعاقب آسیب عصب محیطی سیاتیک، شواهدی وجود ندارد. این مطالعه با هدف بررسی اثرات محافظت نورونی عصاره الکلی این گیاه در موش صحرایی، طراحی و اجرا گردید.

روش تحقیق: این مطالعه تجربی، بر روی 30 سر موش صحرایی نر نژاد ویستار به وزن 250-200 گرم انجام شد. موش‌ها به‌طور تصادفی به پنج گروه6 تایی شامل: گروه شاهد، گروه کمپرسیون و 3 گروه کمپرسیون+تزریق عصاره اتانولی گیاه با غلظت‌های 50، 75 و 100 mg/kg (داخل صفاقی، هفته‌ای یکبار، 3 نوبت) تقسیم شدند. کمپرسیون عصب سیاتیک، با استفاده از پنس خون‌بند (قفل درجه 2) به مدت60 ثانیه انجام شد. پس از گذشت 28 روز، از قطعات L4-L5 و S1-S3 نخاع با روش پرفیوژن نمونه‌برداری شد. تجزیه و تحلیل آماری داده‌ها با استفاده از نرم‌افزار SPSS (ویرایش 19) و با کمک آزمون‌های آماری آنالیز واریانس یک‌طرفه و تعقیبی Tukey در سطح معنی‌داری P<0/05 انجام شد.

یافته‌ها: چگالی نورون‌های آلفای شاخ قدامی نخاع، در گروه کمپرسیون نسبت به گروه شاهد کاهش معنی‌داری داشت (P<0/001). در گروه‌های دریافت‌کننده عصاره الکلی گیاه، چگالی نورونی به‌طور معنی‌داری افزایش یافت (P<0/01) و بیشترین میزان چگالی نورونی در غلظت 100mg/kg مشاهده گردید.

نتیجه‌گیری: عصاره الکلی گیاه Achillea millefolium به‌خوبی توانست نورون‌های حرکتی آلفای شاخ قدامی نخاع را پس از کمپرسیون عصب سیاتیک، محافظت کند. این اثر محافظت‌کنندگی احتمالاً ناشی از ترکیبات آنتی‌اکسیدانی و ضدّ التهابی موجود در گیاه می‌باشد.

واژه‌های کلیدی: Achillea millefolium، عصاره الکلی (اتانولی)، استحاله عصبی، محافظت نورونی

مجله علمی دانشگاه علوم پزشکی بیرجند. 1394؛ دوره22 (4): 340-348 .

دریافت: 1394/03/06 پذیرش: 1394/10/06

[1] دانشگاه سیستان و بلوچستان، دانشکده علوم، گروه زیست‌شناسی، زاهدان، ایران.

[2] نویسنده مسؤول؛ استادیار، گروه زیست‌شناسی، دانشکده علوم، دانشگاه سیستان و بلوچستان، زاهدان، ایران.

آدرس: زاهدان- دانشگاه سیستان و بلوچستان- دانشکده علوم- گروه زیست‌شناسی کدپستی: 9816745785

تلفن: 054-33446565 نمابر: 054-33446565 پست الکترونیکی: ashahraki@science.usb.ac.ir

مقدمه

آسیب‌های وارده به اعصاب محیطی باعث شروع یکسری وقایع آبشاری مربوط به تغییرات استحاله‌ای سلولی و مولکولی در ناحیه آسیب‌دیده می‌شود. این تغییرات تحت عنوان استحاله (دژنراسیون) والرین نامیده می‌شود که به‌صورت واکنش‌های عقب‌گرد به جسم سلولی نورون‌ها نیز کشیده می‌شود و باعث تورّم جسم سلولی، جابه‌جایی هسته به بخش محیطی و ناپدیدشدن اجسام نیسل می‌گردد. بلافاصله بعد از آسیب اعصاب محیطی، ورود کلسیم به سلول‌های شوان اتفاق می‌افتد که باعث تکثیر اولیه این سلول‌ها می‌گردد. سلول‌های شوان نه‌تنها پوشش میلین آسیب‌دیده را تخریب می‌کنند، بلکه سلول‌های مرده را هم از ناحیه آسیب‌دیده خارج می‌سازند. سلول‌های شوان طی این مرحله فاگوسیتوز میلین، سیتوکین‌ها و کموکین‌ها را نیز ترشح می‌کنند که باعث جذب سلول‌های ایمنی به ناحیه آسیب‌دیده می‌شود (1-3)؛ همچنین کلسیم، وارد آکسوپلاسم آکسون‌های آسیب‌دیده می‌شود و در آنجا کالپین (Calpain) که یک پروتئاز لازم برای استحاله آکسون می‌باشد را فعال می‌کند. از طرفی ورود کلسیم در این مرحله در آکسون، برای تشکیل جوانه‌های جدید رشد نیز ضروری می‌باشد. بنابراین یک تعادل بسیار مناسب کلسیم برای بازسازی (رژنراسیون) عصبی، بسیار مؤثّر خواهد بود. به همین دلیل ممکن است مهارکننده‌های کلسیم، رشد آکسون را تسریع نمایند (1، 4، 5).

در مرحله بعد، ماکروفاژها در محل آسیب‌دیده تجمع می‌یابند که بخشی از آنها به‌عنوان ماکروفاژهای داخلی بافت بوده و بخش دیگر که جمعیّت عمده آنها را تشکیل می‌دهند، از گردش عمومی خون به ناحیه آسیب‌دیده نفوذ می‌کنند. آخرین سلول‌های ایمنی که به ناحیه آسیب‌دیده نفوذ می‌کنند، لنفوسیت‌های T هستند که سیتوکین‌های پیش‌التهابی و ضدّ التهابی را تولید می‌کنند. این سیتوکین‌ها می‌توانند عملکرد ماکروفاژها را افزایش دهند و یا اینکه مهار کنند (6، 7). بنابراین فرآیند التهاب در جریان آسیب عصبی، به جریان می‌افتد. مهمترین سلول‌های دخیل در استحاله والرین، سلول‌های شوان و ماکروفاژها می‌باشند که از طریق شبکه سیتوکین‌ها با یکدیگر ارتباط برقرار نموده و فاگوسیتوز و آزادسازی فاکتورهای رشد عصبی را کنترل می‌کنند که زمینه را برای رژنراسیون ناحیه آسیب‌دیده فراهم می‌کنند.

گیاه بومادران گونه Achillea millefolium، یک گیاه آروماتیک دائمی و متعلّق به خانواده کامپوزیته می‌باشد. اثرات فارماکولوژیک و بیولوژیک متعددی نظیر اثرات: ضدّ اسپاسم، ضدّ ویروسی و ضدّ توموری برای این گیاه به اثبات رسیده است (8، 9). در برخی مطالعات، عصاره‌های این گیاه، اثرات محافظت‌کننده‌ای در برابر استرس اکسیداتیو و التهاب در بافت‌هایی نظیر کبد و معده نشان داده است؛ همچنین عصاره‌های آبی آن، پاسخ‌های التهابی و جراحات پوشش میلین را در آنسفالومیلیت خودایمنی تجربی، کاهش داده است (10-12).

آسیب اعصاب محیطی، حدود سه‌درصد آسیب‌های وارده به بیماران را تشکیل می‌دهند. این آسیب‌ها به مقدار زیادی عملکرد فرد را تحت تأثیر قرار می‌دهند و مواردی مانند: عدم حس و عدم حرکت را به دنبال دارند. بنابراین لازم است تحقیقات گسترده‌ای صورت گیرد تا مشخص شود چگونه می‌توان پاسخ‌های التهابی را تحت تأثیر قرار داده و ترمیم عصب محیطی آسیب‌دیده را افزایش و عملکرد آن را بهبود بخشید. در مورد اثرات ضدّ التهابی، آنتی‌اکسیدانی و التیام‌بخش گیاه Achillea millefolium، گزارش‌های متعددی وجود دارد؛ ولی نقش محافظت نورونی عصاره الکلی این گیاه مورد بررسی قرار نگرفته است (10-12). بنابراین هدف از این مطالعه تجربی، بررسی اثر محافظت نورونی عصاره اتانولی گیاه Achillea millefolium در برابر استحاله عقب‌گرد عصب سیاتیک بعد از کمپرسیون آن در موش صحرایی می‌باشد.

روش تحقیق

گیاه Achillea millefolium از مجموعه گلخانه‌های دانشگاه سیستان و بلوچستان در اواخر خردادماه 1392 جمع‌آوری و در سایه، خشک گردید. گونه گیاه به‌وسیله متخصص گیاه‌شناسی گروه زیست‌شناسی دانشگاه سیستان و بلوچستان شناسایی گردید. نمونه هرباریومی گیاه با کد 1238، در هرباریوم دانشکده علوم دانشگاه سیستان و بلوچستان نگهداری می‌شود. برای تهیه عصاره اتانولی گیاه، مقدار 30گرم از ساقه، برگ و گل‌های آن آسیاب شده و به‌همراه 120 میلی‌لیتر اتانول، درون بشر ریخته شد. سپس بِشر به‌مدت 24ساعت با مگنت روی هم‌زن قرار داده شد. آنگاه محلول حاصل، با استفاده از کاغذ صافی صاف شد و در انکوباتور 37 درجه سانتی‌گراد خشک گردید.

در این مطالعه تجربی، از 30 سر موش صحرایی نر نژاد ویستار با سن تقریبی حدود 10 هفته و وزن 200 تا 250 گرم استفاده شد. موش‌های صحرایی تا زمان انجام آزمایش در شرایط نوری 12 ساعت تاریکی و 12 ساعت روشنایی و در درجه حرارت 22 تا 24 درجه سانتی‌گراد در محل نگهداری حیوانات دانشکده علوم دانشگاه سیستان و بلوچستان نگهداری شدند. حیوانات به‌صورت تصادفی به پنج‌گروه 6تایی شامل گروه‌های: A (شاهد)، B (کمپرسیون)، C (کمپرسیون+عصاره اتانولی به میزان 50 mg/kg)، D (کمپرسیون+عصاره اتانولی به میزان 75 mg/kg) و گروه E (کمپرسیون+عصاره اتانولی به میزان 100 mg/kg) تقسیم شدند (13).

برای جراحی عصب حیوانات، ابتدا بیهوشی با استفاده دی‌اتیل‌اتر و کتامین (60 mg/kg) القا شد. پس از بیهوشی، عصب سیاتیک پای راست در ناحیه سر استخوان ران، با استفاده از پنس خون‌بند (قفل درجه 2) به‌مدت 60 ثانیه تحت فشار (کمپرسیون) قرار گرفت. آنگاه محل ضایعه، ضدّ عفونی و بخیه زده شد. گروه شاهد فقط تحت عمل جراحی یعنی برش پوست و عضلات ناحیه ران راست قرار گرفتند و عصب سیاتیک آنها تحت فشار قرار نگرفت. در گروه‌های آزمون در طول 28 روز، سه نوبت تزریق داخل صفاقی صورت گرفت. اولین تزریق بلافاصله بعد از انجام عمل کمپرسیون و تزریق‌های دوم و سوم، هر هفته یک‌بار انجام شد. در گروه‌های شاهد و کمپرسیون نیز سرم فیزیولوژی به‌صورت داخل صفاقی تزریق گردید. پس از 28روز از تاریخ کمپرسیون، برای تثبیت بافت نخاع، از روش پرفیوژن (فرمالین 10% نمکی به همراه نرمال سالین از طریق بطن چپ قلب) استفاده شد. سپس نمونه‌برداری از قطعات نخاعی مربوط به عصب سیاتیک انجام گرفت؛ بدین منظور نخاع به‌طور کامل تا انتهای دم اسب، از داخل ستون مهره‌ها خارج گردیده و از انتهای دم اسب به‌اندازه 18میلی‌متر قطع شد. پس از آن نمونه‌گیری از نخاع به‌طول 8 میلی‌متر صورت گرفت. این منطقه محدوده جسم سلولی نورون‌های تشکیل‌دهنده عصب سیاتیک یعنی اعصاب L4-L5 و S1-S3 می‌باشد (14، 15).

نمونه‌های تهیه‌شده، درون محلول ثابت‌ساز (فرمالین 10% نمکی) قرار گرفته و پس از آن وارد مراحل پاساژ بافتی شدند. مراحل پاساژ بافتی شامل سه مرحله: آب‌گیری از بافت با استفاده از الکل (با رقت‌های 70، 80 و 90)، شفاف‌سازی توسط بوتانل و آغشتگی با پارافین بود. سپس به‌صورت سریالی با استفاده از میکروتوم، برش‌های 7 میکرونی تهیه گردید و با آبی تولوئیدین و ائوزین رنگ‌آمیزی شدند. با استفاده از دستگاه فتومیکروسکوپ (مدل الیمپوس، ساخت کشور ژاپن) ، از منطقه شاخ قدامی نخاع عکس‌برداری صورت گرفت.

برای شمارش نورونی، از روش نمونه‌برداری سیستماتیک تصادفی استفاده شد و برای شمارش نورون‌های حرکتی آلفا، از روش دایسکتور استفاده گردید. پس از شمارش نورون‌ها، دانسیته نورونی توسط فرمول $ND=\Sigma Q/\Sigma\ frame\times V$ dissector محاسبه گردید. در این فرمول ΣQ مجموع

نورون‌های شمارش شده در یک نمونه، Σ frame مجموع دفعات نمونه‌برداری شده و V disector حجم چهارچوب نمونه‌برداری می‌باشد که برابر با A frame×H است. در این فرمول نیز A frame مساحت چهارچوب نمونه‌برداری و H فاصله بین دو برش یا ضخامت هر برش می‌باشد (14، 15).

برای بررسی توزیع نرمال یا غیرنرمال داده‌ها، از آزمون کلموگروف- اسمیرنوف استفاده شد و فرض نرمال‌بودن داده‌ها در سطح α=0/05 (احتمال خطای 5درصد) پذیرفته شد. آزمون مذکور نشان داد توزیع داده‌ها در تمامی گروه‌های مورد مطالعه، نرمال بود (P=0/2). بنابراین داده‌ها پس از ورود به نرم‌افزار آماری SPSS (ویرایش 19)، با استفاده از آزمون‌های آماری آنالیز واریانس یک‌طرفه و تعقیبی Tukey، مورد تجزیه و تحلیل آماری قرار گرفتند. مقادیر P کمتر از 0/05 به‌عنوان سطح معنی‌داری در نظر گرفته شد.

یافته‌ها

این مطالعه روی شش گروه موش صحرایی با وزن 250-200 گرم و سن حدود 10 هفته انجام شد. میانگین و انحراف استاندارد شمارش نورون‌های حرکتی آلفای شاخ قدامی نخاع در گروه‌های مختلف مورد مطالعه در جدول یک نشان داده شده است. چگالی (دانسیته) جسم سلولی نورون‌های حرکتی آلفای شاخ قدامی نخاع در گروه‌های مختلف مورد مطالعه نشان داد که تعداد آنها در گروه کمپرسیون (666/6±39/17) نسبت به گروه شاهد (1754±34/22) به‌طور معنی‌داری کاهش داشت (P<0/001) (جدول 1).

نتایج به‌دست آمده نشان داد که تزریق داخل صفاقی عصاره الکلی گیاه Achillea millefolium به‌خوبی توانسته است نورون‌های حرکتی آلفای مورد مطالعه را محافظت نماید. میانگین و انحراف استاندارد نورون‌های مذکور در دوز 50mg/kg نسبت به گروه کمپرسیون به‌طور معنی‌داری افزایش داشت (P<0/01). همچنین چگالی نورون‌های مورد مطالعه بین گروه‌های تیمار با دوز 75mg/kg و تیمار با 100mg/kg در مقایسه با گروه کمپرسیون نیز افزایش معنی‌داری نشان داد؛ به‌طوری‌که با افزایش میزان تزریق عصاره الکلی گیاه، میانگین محافظت نورونی افزایش داشت (P<0/01)(نمودار 1).

جدول 1- میانگین±انحراف استاندارد چگالی نورون‌های حرکتی آلفای شاخ قدامی نخاع در گروه‌های مختلف مورد مطالعه و مقایسه گروه‌های مختلف تیمار با یکدیگر و گروه کمپرسیون.

گروه	تراکم نورونی	حداقل تراکم	حداکثر تراکم
گروه A (شاهد)	1754±34/22	1690	1787
گروه B (کمپرسیون)	666/6±39/17	611	722
گروه C (کمپرسیون+تیمار به میزان 50 mg/kg)	1236±69/72	1167	1361
گروه D (کمپرسیون+تیمار به میزان 75 mg/kg)	1444/3±39/17	1389	1500
گروه E (کمپرسیون+تیمار به میزان 100 mg/kg)	1546/3±57/39	1472	1611

آزمون ANOVA نشان‌دهنده تفاوت آماری معنی‌داری بین گروه‌های تیمار با گروه کمپرسیون بود (P<0/001).

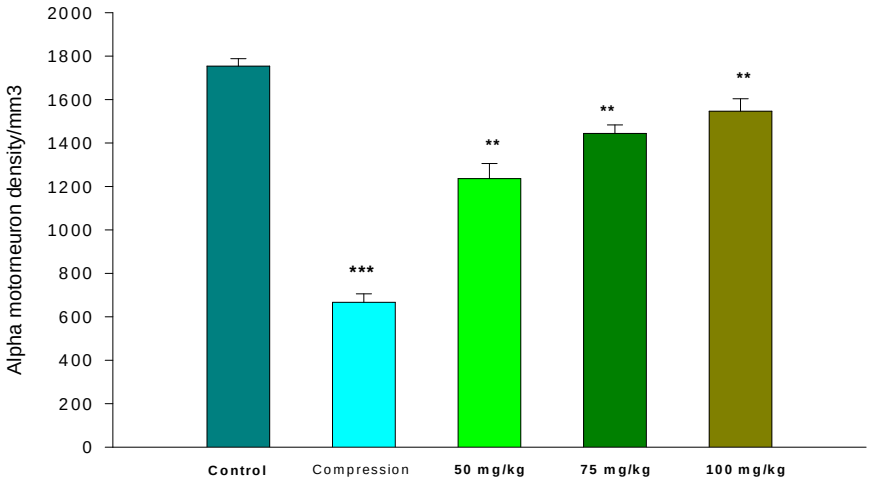

نمودار 1- مقایسه چگالی تعداد نورون‌های حرکتی آلفای شاخ قدامی نخاع بین گروه‌های تحت مطالعه. *** P<0/001 در مقایسه با گروه کمپرسیون و شاهد. ** P<0/01 در مقایسه با گروه‌های تیمار و کمپرسیون.

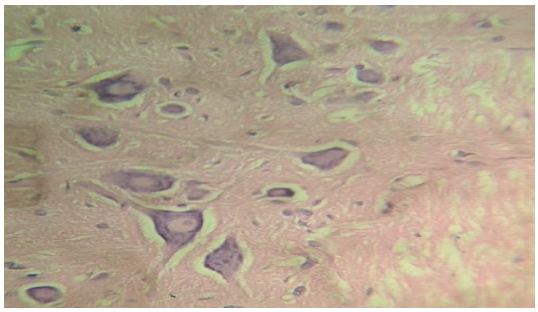

شکل 1- مقطع عرضی نخاع در گروه شاهد. هسته نورون‌های حرکتی آلفا در مرکز سلول قرار دارد و تراکم آنها زیاد است (بزرگنمایی 1600- رنگ‌آمیزی آبی تولوئیدن و اریتروزین).

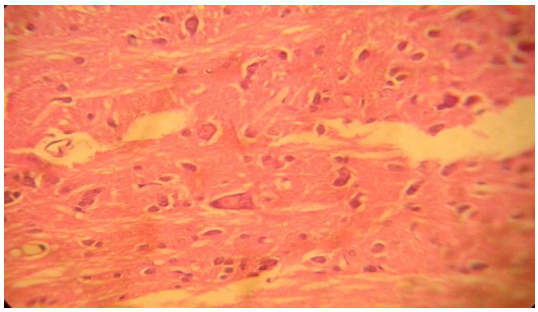

شکل 2- مقطع عرضی نخاع در گروه کمپرسیون. هسته نورون‌های حرکتی آلفا، به کنار کشیده شده است و در بسیاری از موارد محو شده است (رنگ‌آمیزی آبی تولوئیدن و اریتروزین).

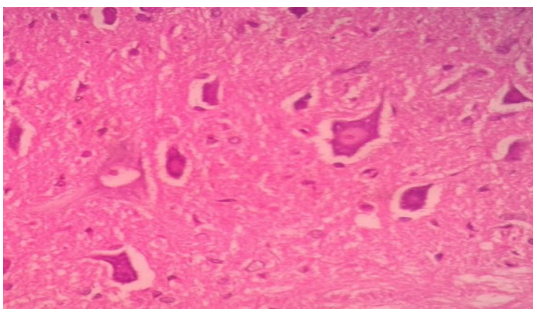

شکل 3- مقطع عرضی نخاع در گروه تیمار با عصاره اتانولی گیاه با دوز 50mg/kg. نورون‌های حرکتی آلفا در حال بازگشت به حالت طبیعی هستند و هسته به سمت مرکز سلول متمایل شده است؛ ولی تعداد این سلول‌ها اندک است.

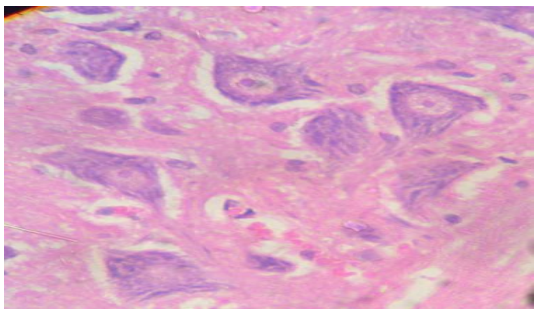

شکل 4- مقطع عرضی نخاع در گروه تیمار با عصاره اتانولی گیاه با دوز 100mg/kg. نورون‌های حرکتی آلفا نسبت به گروه‌های تیمار قبلی به‌میزان بیشتری به حالت طبیعی برگشته‌اند و هسته به مرکز سلول برگشته است (بزرگنمایی 1600- رنگ‌آمیزی آبی تولوئیدن و اریتروزین).

بحث

در این مطالعه، کمپرسیون عصب سیاتیک در موش‌های صحرایی به‌طور معنی‌داری چگالی نورون‌های حرکتی آلفای شاخ قدامی نخاع را به‌دلیل استحاله والرین کاهش داد. اما تزریق عصاره اتانولی گیاه دارویی Achillea millefolium به‌میزان 50، 75 و 100 mg/kg، باعث محافظت نورونی آشکاری گردید و چگالی نورون‌های حرکتی مورد مطالعه را به‌طور معنی‌داری افزایش داد. بیشترین میزان محافظت نورونی مربوط به دوز 100 mg/kg بود.

یکی از مهمترین عوامل آسیب عصبی بعد از جراحات، پارگی‌ها و کمپرسیون اعصاب، استرس اکسیداتیو می‌باشد. مطالعه Lanza و همکاران در سال 2012 نشان داده است که آنزیم‌های آنتی‌اکسیدان نظیر: کاتالاز، سوپر اکسیددسموتاز و گلوتاتیون-اس-ترانسفراز، دارای نقش اساسی در بازسازی اعصاب محیطی بعد از آسیب‌ها و جراحات هستند (16). در مطالعات Zencirci و همکاران (2010) و Welin و همکاران (2009)، ترکیبات آنتی‌اکسیدان نظیر ملاتونین و ان-استیل سیستئین، روی رژنراسیون عصب سیاتیک بعد از له‌شدگی و قطع آن، اثرات تسریع‌کننده و نویدبخشی داشته‌اند (17، 18). به نظر می‌رسد یکی از مهمترین عواملی که در مطالعه حاضر باعث محافظت نورونی و افزایش چگالی نورون‌های آلفا گردیده است، ترکیبات آنتی‌اکسیدان موجود در Achillea milefolium باشد که گزارشات زیادی در مورد آن وجود دارد (19، 12، 10). مطالعات Vitalini و همکاران در سال 2011 با استفاده از روش‌های اسپکترومتریک، NMRو HPLC نشان داد که فلاونوئیدها، گلیکوزیدهای فلاونول و اسیدهای کلروژنیک در عصاره الکلی Achillea milefolium، دارای اثرات آنتی‌اکسیدانی قابل ملاحظه‌ای هستند. این ترکیبات جاروکننده رادیکال‌های آزاد هستند و این عوامل بالقوّه مضر را که باعث تخریب بافت‌ها و آسیب به DNA و مرگ سلولی می‌شوند، از بافت‌ها خارج می‌سازند (20).

اثر ضدّ التهابی ترکیبات عصاره الکلی Achillea milefolium می‌تواند عامل مهم دیگری برای محافظت نورون‌ها در این مطالعه باشد. این اثرات ضدّ التهابی، ناشی از مقادیر زیاد سزکوئی‌ترپن‌ها و وجود پروآزولن و آزولن در عصاره این گیاه می‌باشد (21). در حال حاضر مشخص شده است که بخشی از پاسخ ایمنی به‌وسیله سیتوکین‌های تولیدشده توسط ماکروفاژها کنترل می‌شود. مطالعات Lopes و همکاران در سال 2005 نشان داد که اسانس روغنی Achillea milefolium باعث می‌شود ماکروفاژها مقادیر متوسطی TNF-α و H_2O_2 تولید کنند. تولید سیتوکین‌های پیش‌التهابی و گونه‌های واکنش‌زای اکسیژن در مقادیر کافی، در دفاع و ایمنی موضعی و طبیعی دخالت دارد. به نظر می‌رسد ترکیبات ضدّ التهابی گیاه مورد مطالعه، با تنظیم فعالیت ماکروفاژها و جلوگیری از تولید بیش از حد عوامل التهابی، به محافظت نورونی کمک کرده باشند. لازم به ذکر است که در مطالعه Lopes و همکاران استفاده از آزولین تجارتی در مقایسه با اسانس روغنی Achillea milefolium، باعث تولید مقادیر بیشتری از TNF-α و H_2O_2 شده است (21، 22). از طرفی مطالعه Benedek و همکاران در سال 2007، بخش جدیدی از مکانیسم فعالیت ضدّ التهابی عصاره الکلی Achillea milefolium را نمایان ساخت. این مطالعه نشان داد که حداقل بخشی از اثرات ضدّ التهابی این گیاه، به‌دلیل فعالیت مهارکنندگی آنزیم‌های پروتئاز شامل: الاستاز نوتروفیلی انسان، ماتریکس متالوپروتئناز-2 و ماتریکس متالوپروتئناز-9 می‌باشد (23).

یکی از ترکیبات موجود در Achillea milefolium، فلاونوئیدی به‌نام Quercetin می‌باشد که اثرات ضدّ التهابی، ضدّ تورمی و آنتی‌اکسیدانی آن به اثبات رسیده است. اثر ضدّ التهابی آن با مهارکردن تولید سیتوکین‌های پیش‌التهابی و پروستاگلاندین‌ها اعمال می‌شود. اثرات محافظت‌کننده نورونی Quercetin در مطالعات حیوانی دارای ضایعات مغزی و

نخاعی به اثبات رسیده است. این ترکیب باعث کاهش ماکروفاژها در محل آسیب می‌گردد و اثرات التهاب را کاهش می‌دهد؛ همچنین آزادسازی میانجی‌های شیمیایی نظیر هیستامین را در موضع کاهش می‌دهد و از طریق کاهش میلوپراکسیداز در ناحیه آسیب‌دیده، آپوپتوز سلول‌های عصبی را کاهش داده و باعث محافظت آنها می‌گردد (24).

نتیجه‌گیری

نتایج این تحقیق نشان داد که متعاقب آسیب عصب محیطی سمپاتیک در موش‌های صحرایی، عصاره الکلی گیاه Achillea milefolium می‌تواند به خوبی نورون‌های شاخ قدامی نخاع را محافظت نماید و چگالی نورونی را در این ناحیه افزایش دهد.

تقدیر و تشکر

این مقاله حاصل پایان‌نامه کارشناسی ارشد آقای عباس شهرکی در گروه زیست‌شناسی دانشگاه سیستان و بلوچستان می‌باشد. بدین‌وسیله از معاونت پژوهش و فناوری دانشگاه سیستان و بلوچستان برای حمایت مالی از پایان‌نامه قدردانی می‌شود.

منابع:

1- Svennigsen AS, Dahlin LB. Repair of the peripheral nerve – remyelination that works. Brain Sci. 2013; 3(3): 1182-97.

2- Stassart RM, Fledrich R, Velanac V, Brinkmann BG, Schwab MH, Meijer D et al. A role for schwann cell-derived neuroglin-1 in remyelination. Nat Neurosci. 2013; 16: 48-54.

3- Davis KD, Taylor KS. Anastakis DJ. Nerve injury triggers changes in the brain. Neuroscientist. 2011; 17(4): 407-22.

4- Touma E, Kato S, Fukui K, Koike T. Calpain-mediated cleavage of collapsin response mediator protein (CRMP)-2 during neurite degeneration in mice. Eur J Neurosci. 2007; 26(12): 3368-81.

5- Chierzi S, Ratto GM, Verma P, Fawcett JW. The ability of axons to regenerate their growth cones depends on axonal type and age, and is regulated by calcium, cAMP and ERK. Eur J Neurosci. 2005; 21(8): 2051-62.

6- Hirata K, Kawabuchi M. Myelin phagocytosis by macrophages and nonmacrophages during Wallerian degeneration. Microsc Res Tech. 2002; 57(6): 541-7.

7- Gaudet AD, Popovich PG, Ramer MS. Wallerian degeneration: Gaining perspective on inflammatory events after peripheral nerve injury. J Neuroinflam. 2011; 8: 110.

8- Rezatofighi SE, Seydabadi A, Seyyed Nejad SM. Evaluating the Efficacy of Achillea millefolium and Thymus vulgaris Extracts Against Newcastle Disease Virus in Ovo. Jundishapur J Microbiol. 2014; 7(2): e9016.

9- Shahani S, Hamzkanlu N, Zakeri N,and Hosseinimehr SJ. Synergistic anti-tumoral effect of Achillea millefolium combined with bleomycin on prostate cancer cells. Res Mol Med. 2015; 3(1): 10-15.

10- Yaeesh S, Jamal Q, Khan AU, Gilani AH. Studies on hepatoprotective, antispasmodic and calcium antagonist activities of the aqueous-methanol extract of Achillea millefolium. Phytother Res. 2006; 20 (7): 546-51.

11- Vazirinejad R, Ayoobi F, Arababadi MK, Eftekharian MM, Darekordi A, Goudarzvand M, et al. Effect of aqueous extract of Achillea millefolium on the development of experimental autoimmune encephalomyelitis in C57BL/6 mice. Indian J Pharmacol. 2014; 46(3): 303-8.

12- Huo CH, Li Y, Zhang ML, Wang YF, Zhang Q, Qin F, et al. Cytotoxic flavonoids from the flowers of Achillea millefolium. Chem Nat Compd. 2013; 48 (6): 958-62.

13- Niazmand S, Esparham M, Rezaee SA, Harandizadeh F. Hypotensive effect of Achillea wilhelmsii aqueous-ethanolic extract in rabbit. Avicenna J Phytomed. 2011; 1(1): 51-6.

14- Behnam-Rasouli M, Nikravesh MR, Mahdavi-Shahri N and Tehranipour M. Post-operative time effects after sciatic nerve crush on the number of alpha motoneurons, using a stereological counting method (dissector). Iran Biomed J. 2000; 4(1): 45-9.

15- Shahraki A, Ghasemi M, Rezazehi A, Mollashahi M. Neuroprotective effects of aqueous extract of Achillea willhelmsii on motor neuron destruction of spinal cord ventral horn after siatic nerve compression in male adult rats. J Kerman Uni Med Sci. 2015; 22(1): 1-11. [Persian]

16- Lanza C, Raimondo S, Verganil L, Catena L, Sénès F, Tos P, et al. Expression of antioxidant molecules after peripheral nerve injury and regeneration. J Neurosci Res. 2012; 90(4): 842-8.

17- Zencirci SG, Bilgin MD, Yaraneri H. Electriphysiological and theoretical analysis of melatonin in peripheral nerve crush injury. J Neurosci Methods. 2010; 191(2): 277-82.

18- Welin D, Novikova LN, Wiberg M, Kellerth JO, Novikov LN. Effects of N-acetylcysteine on the survival and regeneration of sural sensory neurons in adult rats. Brain Res. 2009; 1287: 58-66.

19- Vitalini S, Beretta G, Iriti M, Orsenigo S, Basilico N, Dall'Acqua S, et al. Phenolic compounds from Achillea millefolium L. and their bioactivity. Act Biochem Pol. 2011; 58 (2): 203-9.

20- Saeidinia S, Gohari AR, Mokhber- Dezfuli N, Kiuchi F. A review on phytochemistry and medicinal properties of the genus Achillea. Daru. 2011; 19(3): 173-86.

21- Saeidnia S, Yassa N, Rezaeipoor R. Comparative investigation of the essential oils of Achillea talagonica Boiss. and A. millefolium, chemical composition and immunological studies. J Essent Oil Res. 2004; 16(3): 262-5.

22- Lopes FCM, Benzatti FP, Junior CMJ, Moreira RRD, Carlos IZ. Effect of the essential oil of Achillea millefolium L. in the production of hydrogen peroxide and tumor necrosis factor-α in murine macrophages. Braz J Pharmac Sci. 2005; 41(3):401-5.

23- Benedek B, Kopp B, and Melzig MF. Achillea millefolium L. s.l. -- is the anti-inflammatory activity mediated by protease inhibition? J Ethnopharmacol. 2007; 113(2): 312-7.

24- Schültke E, Griebel RW, Juurlink BH. Quercetin attenuates inflammatory processes after spinal cord injury in an animal model. Spinal Cord. 2010; 48(12): 857-61.

Abstract *Original Article*

Achillea mellifolium ethanolic extract Protective effects on ventral horn of the spinal cord alpha motoneurons degeneration after sciatic nerve compression in rats

Abbass Shahraki[1], Ali Shahraki[2]

Background and Aim: There are several reports regarding anti-inflammatory and tissue repair properties of the plant Achillea, but neuroprotective role of ethanolic extract of Achillea millefolium has not been studied after peripheral nerve injury. Therefore, the purpose of the present study was to assess neuroprotective effects .of Achillea millefolium ethanolic extract on the spinal cord alpha motor neuons after sciatic nerve compression in male rats.

Materials and Methods: In this experimental study 30 male Wistar rats each weighing 200-250g were chosen and were randomly divided into 5 equal groups including control, compressed, and three compressed groups plus intraperitoneal injection of Achillea millefolium ethanolic extract with the concentration of 50, 75, and 100 mg/kg; once a week for three weeks. . Sciatic nerve compression in these four groups. was done using hematostatic forceps for 60 seconds. After 28 days, L4, L5,S1, and S3 of the spinal cord were sampled using perfusion method. Statistical analysis of the obtained data was done by means of one-way Anova and Tukey post- hoc test using SPSS(version 19) at the significant level of $P<0.05$.

Results: It was found that α-motor neurons density in the compression group (666.6±39.17) significantly decreased compared to the control group (1754±34.22) ;$P <0.001$. Neural density in the groups treated with ethanolic extract, i.e. 50 mg/kg .,75 mg/kg, .and.100 mg/kg was 1236±69.72.,.1444.3±39.17,.and 1546.3±57.39 respectively ;which showed a significant increase compared to the compression group ($P<0.01$).

Conclusion: Ethanolic extract of Achillea millefolium had a neuroprotective effect after sciatic nerve compression. Presumably, this is due to antioxidant and anti-inflammatory compounds in the plant.

Key Words: Achillea millefolium , Ethanolic extract, Neurodegeneration , Neuroprotection

Journal of Birjand University of Medical Sciences. 2016; 22 (4): 340-348

Received: May 27, 2015 ***Accepted: December 27, 2015***

[1] *Department of Biology, Faculty of Science, University of Sistan and Baluchestan, Zahedan, Iran*

[2] *Corresponding author; Assistant Professor, Department of Biology, Faculty of Science, University of Sistan and Baluchestan, Zahedan, Iran ashahraki@science.usb.ac.ir*