گزارش بیماری وولمن در یک شیرخوار

دکتر علیرضا احسان بخش[1]- دکتر طیبه چهکندی[2]- دکتر نسرین خراشادیزاده[3]

چکیده

بیماری وولمن (Wolman's Disease) یک بیماری کشنده با توارث اتوزومال مغلوب (A.R) ناشی از نقص کروموزومی آنزیمی به نام لیزوزومال اسید لیپاز (Lysosomal Acid Lipase) می‌باشد که منجر به تجمع چربیها (تری گلیسرید و استرهای کلسترول) در بافتها و اعضای مختلف بدن نوزاد می‌شود. یک نوع خوش‌خیم‌تر بیماری نیز وجود دارد که فرم بالغین آن است و به آن Cholesteryl Ester Storage Disease اطلاق می‌شود. تشخیص بیماری بر اساس یافته‌های کلینیکی، آزمایشگاهی و تصاویر رادیوگرافیک می‌باشد. تشخیص پره ناتال بیماری نیز بر اساس اندازه‌گیری کاهش آنزیم در کشت آمنیوسیت‌ها یا ویلی‌های کوریونیک امکان‌پذیر می‌باشد. تاکنون حدود ۵۰ مورد از این بیماری در دنیا گزارش شده است. در این مقاله یک مورد از این بیماری نادر و کشنده در یک شیرخوار در خراسان جنوبی گزارش می‌گردد.

واژه‌های کلیدی: کمبود اسید لیپاز؛ کلسیفیکاسیون آدرنال؛ بیماری وولمن؛ ایران؛ خراسان جنوبی

مجله علمی دانشگاه علوم پزشکی بیرجند (دوره ۱۴؛ شماره ۴؛ زمستان سال ۱۳۸۶)

دریافت: ۱۳۸۵/۱۲/۱۵ اصلاح نهایی: ۱۳۸۶/۵/۲ پذیرش: ۱۳۸۶/۶/۲۷

[1] نویسنده مسؤول؛ استادیار گروه آموزشی رادیولوژی، دانشکده پزشکی، دانشگاه علوم پزشکی بیرجند

آدرس: بیرجند- خیابان غفاری- بیمارستان ولی عصر (عج)- بخش رادیولوژی

تلفن: ۹-۰۵۶۱-۴۴۴۳۰۰۱ (داخلی ۲۱۸) نمابر: ۰۵۶۱-۲۲۳۳۴۲۷ پست الکترونیکی: ar_ehsanbakhsh@bums.ac.ir

[2] استادیار گروه آموزشی بیماریهای کودکان، دانشکده پزشکی، دانشگاه علوم پزشکی بیرجند

[3] استادیار گروه آموزشی رادیولوژی، دانشکده پزشکی، دانشگاه علوم پزشکی بیرجند

مقدمه

بیماری وولمن اولین بار در سال ۱۹۵۶ توسط وولمن معرفی شد (۲،۱)؛ پس از آن گزارشات متعددی از بیماری از مناطق مختلف دنیا ارائه گردید. گرچه در مجموع بیماری نادری است و تاکنون حدود ۵۰ مورد از بیماری در دنیا گزارش شده است (۳) اما احتمالاً شیوع بیماری از این میزان بالاتر است. در این مقاله علائم و تظاهرات مختلف بیماری شرح داده شده است.

شرح مورد

بیمار یک شیرخوار ۴ ماهه دختر و ساکن بیرجند است که با شکایت بی‌قراری و اتساع شکم و عدم رشد مناسب به بیمارستان ولی عصر (عج) دانشگاه علوم پزشکی بیرجند آورده شد. او اولین فرزند خانواده بوده و والدین وی با هم نسبت فامیلی داشتند (دختر خاله– پسر خاله). در سابقه پزشکی قبلی، بیمار به دلیل اولیگوهیدرآمنیوس زمان جنینی، سه هفته زودتر از موعد مقرر و به روش سزارین به دنیا آمده بود. وزن موقع تولد نیز کمتر از مقدار طبیعی بود (۱۸۰۰ گرم)؛ همچنین در سن ۱/۵ ماهگی به دلیل عدم رشد و عدم وزن‌گیری مناسب (با وزن ۲۰۰۰ گرم) و اتساع شکمی در بیمارستان بستری شده بود. وزن کودک در مراجعه اخیر (۴ ماهگی) ۲۹۰۰ گرم بود که در تمام این موارد در زیر منحنی رشد نسبت به سن قرار داشته است.

در معاینه فیزیکی، کودک نسبتاً هوشیار اما رنگ‌پریده و بی‌قرار بود. اندامهای بیمار بسیار لاغر و اتساع شکمی نسبتاً شدید نیز مشاهده می‌شد. در معاینه شکمی هپاتواسپلنومگالی نیز مشاهده شد (کبد ۷ سانتیمتر زیر دنده و طحال ۱۰سانتیمتر زیر دنده لمس شد.) آزمایشات خون نشان‌دهنده آنمی هیپوکروم میکروسیتیک و اختلالات الکترولیتی (هیپوفسفاتمی و هیپوناتریمی) و نیز اختلال مختصر آنزیم‌های کبدی بود. در اسمیر خون محیطی لنفوسیت‌های واکوئوله گزارش گردید. خلاصه نتایج آزمایشات بیمار در جدول ۱ آورده شده است.

بررسیهای رادیولوژیک شامل رادیوگرافی ساده شکم، سونوگرافی و سی‌تی‌اسکن شکم نیز انجام شد. در رادیوگرافی ساده شکم، تصویر کلسیفیکاسیون دوطرفه نواحی فوق کلیوی مشاهده شد (شکل ۱)؛ همچنین تصویر اتساع شکمی و ایلئوس در لوپ‌های روده و کاهش ژنرالیزه دانسیته استخوانی و تغییرات اوستئوپنیک مشاهده شد (شکل ۲). در اولتراسونوگرافی انجام شده، بزرگی غدد آدرنال دو طرف همراه با سایه خلفی در غدد مطرح‌کننده کلسیفیکاسیون آدرنال‌ها، مشاهده گردید؛ همچنین سونوگرافی کبد نشان‌دهنده افزایش ژنرالیزه اکوی پارانشیمال بوده که مطرح‌کننده تغییرات کبد چرب (Fatty Liver) می‌باشد. Span کبدی ۱۳۲ میلیمتر گزارش شد که بزرگتر از حدّ طبیعی بود. طحال نیز بزرگتر از اندازه طبیعی گزارش گردید (۶۰×۱۲۰ میلیمتر). در سونوگرافی علائمی از آسیت در شکم مشاهده نشد.

جدول ۱- نتایج آزمایشات مربوط به بیمار

Hematology	Patient	Normal range	Biochemistry	Patient	Normal range
WBC	6.0	3.5-10.0 10/mm	Glucose	76	70-110 mg/dL
RBC	2.63	3.80-5.80 10/mm	Urea	12	15-50 mg/dL
HBG	5.8	11.0-16.5 g/dL	Creatinin	0.5	0.6-1.2 mg/dL
HCT	19.0	35.0-50.0 %	Calcium	8.7	8-10.5 mg/L
PLT	149	140-390 10/mm	Phosphorus	2.2	2.6-4.5
MCV	72	80-97 fl	Alk.ph	896	80-306
MCH	22.1	26.5-33.5 pg	E.S.R	20	mm/h
MCHC	30.5	31.5-35 g/dL			
RDW	16	10-15 %			

در سی‌تی‌اسکن انجام شده از ناحیه شکم بدون استفاده از کنتراست، تصویر بزرگی کبد و طحال (هپاتواسپلنومگالی) همراه با کاهش دانسیته طبیعی کبد (۲۰ HU)، مطرح‌کننده تغییرات Fatty Liver، مشاهده شد (شکل ۳)؛ همچنین تصویر بزرگی غدد آدرنال دو طرف همراه با کلسیفیکاسیون پارانشیمال دو طرفه که با وجود تغییرات مذکور شکل طبیعی غدد نیز حفظ شده بود، مشاهده گردید (شکل ۴).

جهت بیمار انجام آسپیراسیون مغز استخوان در نظر گرفته شد اما به دلیل مساعد نبودن و بدتر شدن حال عمومی انجام نشد و متأسفانه چند روز بعد بیمار فوت نمود.

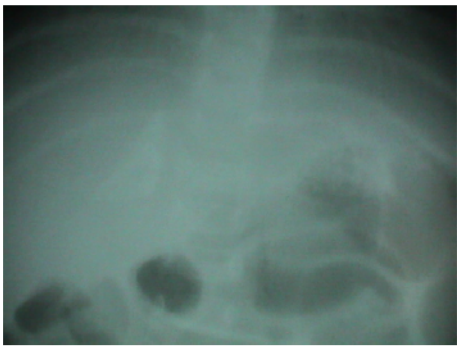

شکل ۱- رادیوگرافی ساده شکم کلسیفیکاسیون دو طرفه غدد آدرنال

شکل ۲- رادیوگرافی ساده شکم (ایلئوس و پرگازی در لوپ‌های روده همراه با تغییرات اوستئوپنیک در استخوانها)

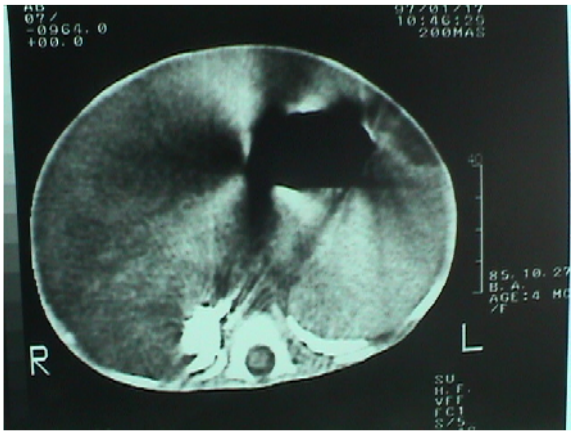

شکل ۳- سی‌تی‌اسکن ناحیه فوقانی شکم، بزرگی کبد و طحال همراه با کاهش اکوی پارانشیمال کبدی و کلسیفیکاسیون غدد آدرنال دوطرف

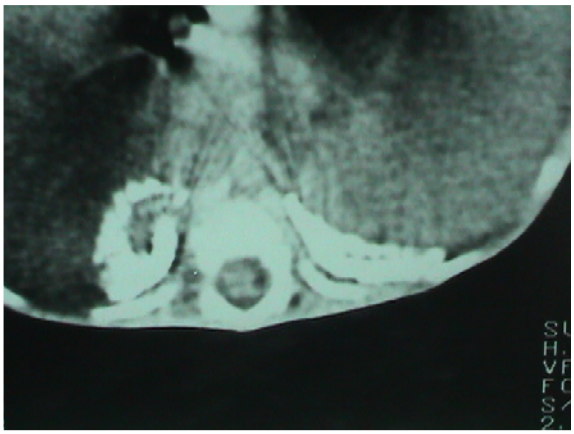

شکل ٤- سی‌تی‌اسکن ناحیه فوقانی شکم کلسیفیکاسیون تیپیکال دو طرفه غدد آدرنال

بحث و نتیجه‌گیری

تجمع غیر طبیعی تری‌گلیسریدها و استرهای کلستریل در بافتهای مختلف بدن، ناشی از کمبود آنزیم Lysosomal Acid Lypase می‌باشد. وظیفه اصلی این آنزیم، هیدرولیز مواد چربی در داخل سلول است (۴) و ژن مسؤول آن بروی کروموزوم 10q23.2-q23.3 قرار دارد (۵).

این اختلال به دو شکل تظاهر پیدا می‌کند:

۱- بیماری وولمن که نوع شدید بیماری است و معمولاً در عرض ۶ ماه پس از تولد و تقریباً همیشه قبل از یک سالگی بیمار فوت می‌کند.

۲- بیماری ذخیره‌ای استرکولستریل[§] که نوع خفیف

[§] Cholestryl Ester Storage Disease

بیماری است و معمولاً در دوران بلوغ تظاهر پیدا می‌کند.

توارث در هر دو مورد فوق به صورت اتوزومال مغلوب (A.R) می‌باشد (۶).

بیماری وولمن، بافتها و اندام مختلفی را در بدن گرفتار می‌کند؛ بویژه سیستم رتیکولواندوتلیال (کبد، طحال، غدد لنفاوی)، مخاط روده‌ها و غدد آدرنال.

یک علامت همیشگی بیماری در غدد آدرنال عبارت است از کلسیفیکاسیون موضعی پارانشیمال غدد به دلیل نکروز سلول‌های آدرنوکورتیکال که توسط لیپیدهای هیدروفوبیک انباشته شده‌اند (۷).

کلسیفیکاسیون این تجمعات توده مانند اسیدهای چرب بخوبی در رادیوگرافی ساده قابل مشاهده است (۸). در واقع تشخیص بیمار گزارش‌شده در این مقاله نیز ابتدا بر اساس مشاهده کلسیفیکاسیون غدد آدرنال در رادیوگرافی ساده شکم بیمار مطرح شد.

به طور کلی در هر نوزادی که با علائم هپاتومگالی، سمپتوم‌های گوارشی و اختلالات رشدی (FTT) مراجعه می‌نماید، باید این بیماری مورد توجه باشد. علاوه بر این در صورت وجود کلسیفیکاسیون دو طرفه آدرنال، بیماری وولمن قویاً مطرح بوده و این علامت تشخیص بیماری می‌باشد (۹)؛ گرچه کلسیفیکاسیون آدرنال ممکن است در بعضی اختلالات دیگر نیز مشاهده شود که عبارتند از:

تومورها (نوروبلاستوم، گانگلیونروما، تراتوما، آدنوم، فئوکروموسیتوم و کارسینوم)، عوارض ضایعات عروقی (خونریزی)، عفونتها (توبرکولوز و هیستوبلاستوزیس) و بیماری آدیسون (۱۰)

اما در هیچ‌کدام از موارد فوق بزرگی و کلسیفیکاسیون کورتیکال دو طرفه که همراه با محفوظ ماندن شکل غدد باشد مشاهده نمی‌شود (۶،۱۱)؛ به عبارت دیگر این نوع کلسیفیکاسیون غدد آدرنال، وجه مشخصه بیماری وولمن است. در مورد حاضر نیز هم در رادیوگرافی ساده شکم و هم در سی‌تی‌اسکن انجام شده این نوع کلسیفیکاسیون تیپیکال بخوبی مشاهده شد. با وجود گرفتاری مشخص غدد آدرنال، سطح سرمی کورتیزول و ACTH طبیعی باقی می‌ماند (۱۲).

در رادیوگرافی انجام شده یک اوستئوپنی ژنرالیزه نیز مشاهده شد که در سایر گزارشات این بیماری نیز به آن اشاره شده است (۶،۹)؛ این عارضه در واقع به دلیل انفیلتراسیون شدید مغز استخوان توسط ماکروفاژهای حاوی چربی (Foamy) می‌باشد.

گرفتاری کبد که در سونوگرافی به صورت بزرگی و نیز افزایش اکوی پارانشیمال و در سی‌تی‌اسکن به صورت کاهش دانسیته تظاهر کرده است، در واقع ناشی از تجمع ذرات چربی در هپاتوسیت‌ها است که باعث ایجاد نمای کبد چرب می‌شود.

دیلاتاسیون و ایلئوس در لوپ‌های روده باریک نیز در این بیمار مشاهده شد که این خود باعث تشدید اتساع شکم در این بیماران (علاوه بر هپاتواسپلنومگالی) می‌شود؛ همچنین والدین کودک از تعداد زیاد دفعات اجابت مزاج که با حجم و Force کم بوده است، شکایت داشتند. این تغییرات ناشی از انفیلتراسیون لامینا پروپریای روده باریک توسط هیستیوسیت‌های پر از چربی (عمدتاً در پروگزیمال روده باریک) می‌باشد که نمی‌توانند از مخاط روده جذب شوند و منجر به استئاتوره می‌شود (۶،۹). در برخی از گزارشات، افزایش ضخامت جداری روده باریک نیز مطرح شده است (۹،۱۱) اما در بیمار گزارش شده در مقاله حاضر، این یافته مشاهده نشد.

مرگ بیماران عمدتاً به دلیل عوارض FTT و سپتی‌سمی می‌باشد و بیمار حاضر نیز به همین دلیل فوت نمود.

هیچ درمان اختصاصی و قطعی برای بیماری وجود ندارد. درمانهای سمپتوماتیک مشکلات گوارشی بیمار از جمله اسهال و استفراغ می‌توانند کمک کننده باشند. اخیراً بهبودی طولانی مدت بیماری به کمک پیوند مغز استخوان در یک مورد از بیماری وولمن گزارش شده و امیدهایی را در این زمینه ایجاد کرده است (۱۳).

منابع:

1- Abramova A, Schorr S, Wolman M. Generalized xanthomatosis with calcified adrenals. Am J Dis Child. 1956; 91: 282-86.

2- Wolman M, Sterk W, Gatt S, Frenkel M. Primary familial xanthomatosis with involvement and calcification of adrenals: report of two more case in siblings of a previously described infant. Pediatrics. 1961; 28: 742-57.

3- Talaat M Yousef, Magdy H Shafik, Yaser AF Shalan. Wolman disease in an Egyptian patient. Kuwait Med J. 2005; 37 (3): 200-202.

4- Hilair N, Negre-Salvayre A, Salvayre R. Cellular uptake and catabolism of high-density lipoprotein triacylglycerols in human cultured fibroblasts: degradation block in neural lipid storage disease. Biochem J. 1994; 297: 467-73.

5- Anderson RA, Rao N, Byrum RS, Rothschild CB, Bowden DW, Hayworth R, et al. In situ localization of the genetic locus encoding the lysosomal acid lipase/cholesteryl esterase (LIPA) deficient in Wolman disease to chromosom 10q23.2-q23.3. Genomics. 1993; 15: 245-7.

6- Assmann G, Seedorf U. Acid lipase: Wolmas disease and cholesteryl ester disease, in: Scriver C, Beaudet AL, Sly WS, editors. The metabolic and Molecular Basis of Inherited Disease. 8th ed. New York: McGraw-Hill, 2001. p3551-72.

7- Schaub J, Janka GE, Christomanou H, Sandhoff K, Permaneter W, Hubner G, et al. Wolman's disease: clinical and ultra structural studies in an unusual case without striking adrenal calcification. Eur J Pediatr. 1980; 135: 45-54.

8- Nishikawa T, Mikami K, Sato Y, Tamura Y, Kumagai A. Studies on cholesterol esterase in the rat adrenal. Endocrinology. 1981; 18: 932-36.

9- Danhert W. Radiology review manual.4th ed. Philadelphia, USA: Williams& Wilkins; 1998. p: 821.

10- Sutton D. Textbook of radiology and imaging. 7th ed. USA: Churchill Livingston; 2003.

11- Ozmen MN, Aygun N, Kilic I. Wolman's disease: Ultrasonographic and computed tomographic findings. Padiatr Radiol. 1992; 22: 541-42.

12- Essa Q, Nounou R, Sakati N. Wolman’s disease: the King Faisal specialist hospital and research center experience. Ann Saudi Med. 1998; 18 (2): 120-24.

13- Krivit W, Peters C, Dusenbery K. Wolman's disease successfully treated by bone marrow transplantation. Bone Marrow Transplant. 2000; 26:567-570.

Title: A case report of Wolman disease in an Iranian neonate

Authors: AR. Ehsanbahksh[1], T. Chahkandy[2], N. Khorashadizadeh[3]

Abstract

Wolman's disease is a rare fatal autosomal recessive hereditary disorder caused by a chromosomal abnormality called "lysosomal acid lipase enzyme" that leads to accumulation of triglycerides and cholesterol esters in different body tissues of neonates.

There is another form of the disorder called Cholesterol Ester Storage Disease, which is a benign adult form of it. Diagnosis is based on clinical, laboratory, and radiographic imaging. Prenatal diagnosis of the disease is based on `enzyme decrease through culturing amniocytes or chorionic villi. So far, 50 cases of the disease have been reported in the world. In this article a case of this fatal disease in a neonate in Birjand, South Khorasan of Iran is reported.

Key Words: Acid lipase enzyme deficiency;; Wolman's disease; Iran; Birjand

[1] Corresponding Author; Assistant Professor, Department of Radiology, Faculty of Medicine, Birjand University of Medical Sciences, Birjand, Iran. ar_ehsanbakhsh@bums.ac.ir
[2] Assistant Professor, Department of Pediatric, Faculty of Medicine, Birjand University of Medical Sciences, Birjand, Iran.
[3] Assistant Professor, Department of Radiology, Faculty of Medicine, Birjand University of Medical Sciences, Birjand, Iran.