

Original Article

The effect of *Malva sylvestris* and *Malva Neglecta* aqueous extracts on the oral mucosal wound healing in Wistar rats

Mohammad Afshar Ghoochani¹, Mahdjoube Goldani Moghadam^{2*},
Pooria Mohazab Torabi³

ABSTRACT

Background and Aims: Herbal mouthwashes can improve the oral mucosal wound healing process. Therefore, this study aimed to compare the effect of aqueous extracts of *Malva sylvestris* and *Malva neglecta* leaf with common mouthwashes on the oral mucosal wound healing process.

Materials and Methods: In this Lab trial, an incision was made into the buccal mucosa of 36 Wistar rats using a surgical blade to a depth of superficial fascia and length of 5 mm. Then, 0.2% chlorhexidine mouthwash, 10% *Malva neglecta*, 10% *Malva sylvestris*, and normal saline were used for rinsing the rats' mouths three times a day in four experimental groups. On the 4th, 7th, and 10th days, three rats from each study group were randomly selected. Incisional biopsies were made and evaluated using an optical microscope regarding the number of inflammatory cells, fibroblasts, collagen density, and the wound healing process. The collected data was analyzed in SPSS software (version 19) using ANOVA and Tukey post hoc tests.

Results: Groups treated with *M. sylvestris* and *M. neglecta* showed the best statistical, clinical, and microscopic healing results with lower inflammatory cells, and more fibroblasts and collagen density compared to other groups ($P < 0.001$).

Conclusion: Based on the results of this study, *M. sylvestris* and *M. neglecta* extracts can be used in mouthwashes to accelerate the healing process of oral wounds.

Keywords: Chlorhexidine, *Malva neglecta*, *Malva sylvestris*, Mouth mucosa, Wound healing



Citation: Afshar Ghoochani M, Goldani Moghadam M, Mohazab Torabi P. [The effect of *Malva sylvestris* and *Malva Neglecta* aqueous extracts on the oral mucosal wound healing in Wistar rats]. J Birjand Univ Med Sci. 2022; 29(3): 196-206. [Persian]

DOI <https://www.doi.org/10.34785/bums024.2023.002>

Received: August 22, 2022

Accepted: November 9, 2022

¹ Department of Anatomical Sciences, School of Medicine, Birjand University of Medical Sciences, Birjand, Iran

² Department of Orthodontics, Faculty of Dentistry, Birjand University of Medical Sciences, Birjand, Iran

³ Dentist, Birjand, Iran

***Corresponding author:** Department of Orthodontics, Faculty of Dentistry, Birjand University of Medical Sciences, Birjand, Iran
Tel: +985632381704 Fax: +985632433002 E-mail: Mahdjoube.gm@gmail.com

بررسی تأثیر عصاره آبی برگ گیاه *Malva Neglecta* و *Malva Sylvestris* بر روند ترمیم مخاط در بریدگی ایجاد شده در دهان موش‌های رت نژاد ویستار

محمد افشار قوچانی^۱ ID، محجوبه گلدانی مقدم^۲ ID*، پوریا مهذب ترابی^۳ ID

چکیده

زمینه و هدف: استفاده از دهان‌شویه‌های حاوی ترکیبات گیاهی می‌تواند روند ترمیم زخم‌های مخاط دهان را بهبود بخشد. لذا هدف از این مطالعه مقایسه تأثیر عصاره آبی برگ گیاه *Malva neglecta* (*M. neglecta*) و *Malva sylvestris* (*M. sylvestris*) بر روند ترمیم مخاط دهان با دهان‌شویه‌های رایج بود. **روش تحقیق:** در این کارآزمایی آزمایشگاهی، در گونه ۳۶ رت نژاد ویستار توسط تیغ بیستوری زخمی به عمق فاسیای سطحی و طول ۵ میلی‌متر ایجاد شد. سپس شست‌وشوی دهان ۳ بار در روز توسط دهان‌شویه‌های کلرگزیدین ۰/۲٪، دهان‌شویه ۱۰٪ *M. neglecta* دهان‌شویه ۱۰٪ *M. sylvestris* و نرمال سالین در ۴ گروه مطالعاتی انجام شد. سه موش از هر گروه به‌طور تصادفی انتخاب شده و در روزهای ۴، ۷ و ۱۰ از محل زخم نمونه‌برداری صورت گرفت و میزان رشته‌های کلاژن، سلول‌های فیبروبلاست، سلول‌های التهابی و روند ترمیم زخم توسط میکروسکوپ نوری اندازه‌گیری شد. داده‌های حاصل از این مطالعه با استفاده از نرم‌افزار SPSS (نسخه ۱۹) و آزمون ANOVA و تست تعقیبی Tukey برای مقایسه بین گروهی مورد تجزیه و تحلیل قرار گرفتند. **یافته‌ها:** گروه‌های درمان شده با *M. neglecta* و *M. sylvestris* بهترین روند ترمیم را از نظر بالینی، میکروسکوپی و آماری داشتند. تعداد سلول‌های التهابی کمتر و تعداد فیبروبلاست و تراکم کلاژن در این گروه‌ها بیشتر بود ($P < 0/001$). **نتیجه‌گیری:** با توجه به نتایج به‌دست آمده از این پژوهش شاید بتوان از این گیاهان جهت تسریع در ترمیم زخم‌های دهانی در ترکیب دهان‌شویه استفاده کرد. مطالعات بیشتری در این زمینه لازم است.

واژه‌های کلیدی: Chlorhexidine، *Malva neglecta*، *Malva nylvestris*، مخاط دهان، ترمیم زخم

مجله علمی دانشگاه علوم پزشکی بیرجند. ۱۴۰۱؛ ۲۹ (۳): ۱۹۶-۲۰۶.

دریافت: ۱۴۰۱/۰۵/۳۱ پذیرش: ۱۴۰۱/۰۸/۱۸

^۱ گروه علوم تشریح، دانشکده پزشکی، دانشگاه علوم پزشکی بیرجند، بیرجند، ایران
^۲ گروه ارتودنسی، دانشکده دندانپزشکی، دانشگاه علوم پزشکی بیرجند، بیرجند، ایران
^۳ دندانپزشک، بیرجند، ایران

***نویسنده مسئول:** گروه ارتودنسی، دانشکده دندانپزشکی، دانشگاه علوم پزشکی بیرجند، بیرجند، ایران

آدرس: بیرجند- دانشگاه علوم پزشکی بیرجند- دانشکده دندانپزشکی - گروه ارتودنسی

تلفن: ۰۵۶۳۲۳۸۱۷۰۴ نمایر: ۰۵۶۳۲۳۳۰۰۲ پست الکترونیکی: Mahdjoubegm@gmail.com

مقدمه

حفظ یکپارچگی پوست و مخاط برای محافظت در برابر از دست دادن آب، خونریزی و مقابله با ورود میکروارگانیسم‌ها حیاتی است. بهبود و ترمیم زخم در انسان و حیوانات تکامل یافته با مکانیسمی کاملاً پیچیده صورت می‌پذیرد. ابتدا شکافی که در محل زخم ایجاد شده به سرعت بسته شده و اپیتلیزاسیون مجدد در سطح زخم صورت می‌پذیرد تا ماتریکس جدید جایگزین درم از دست رفته شود. سرعت بهبود زخم به عوامل بسیاری شامل اندازه زخم، ذخیره خونی محل، وجود اجسام خارجی و میکروارگانیسم‌ها، سن وضعیت سلامت و وضعیت تغذیه بیمار بستگی دارد (۱).

مراقبت از زخم‌های مزمن و حاد در طول سالیان اخیر تغییرات قابل توجهی پیدا کرده است. در حال حاضر روش‌های نوینی از جمله داروهای سنتی (مثل عسل و سایر ترکیبات گیاهی وجود دارند که می‌توانند برای تسریع بهبود زخم‌های پوستی به کار روند (۴-۲)). مطالعات مختلف نشان داده‌اند که داروهای گیاهی مراحل ترمیم زخم شامل انعقاد، التهاب، تکثیر فیبروبلاست‌ها و اپیتلیزاسیون را تحت تأثیر قرار می‌دهند. یک بررسی در ایران نشان داده است که ساکنین مناطق مختلف به خصوص روستاها از گونه‌های گیاهی بسیاری برای تسریع ترمیم زخم استفاده می‌کنند (۵).

گیاه پنیرک که در عربی خبازی نامیده می‌شود، گیاهی است علفی یک تا چند ساله از تیره پنیرک (*Malvaceae*)، به ارتفاع ۶۰ سانتی‌متر که به صورت خودرو در بسیاری از نقاط می‌روید و برای استفاده نیز کشت می‌گردد (۵). خانواده پنیرک دارای گونه‌های متعددی است. گونه *Malva Sylvestris (M. sylvestris)* (پنیرک پا بلند، با نام انگلیسی *High Mallow*) دارای برگ‌هایی با لوب‌های کم عمق و گرد و پیش کاسبرگ‌های سه‌تایی است. این گیاه دارای گلبرگ‌هایی با طول ۳ تا ۴ برابر کاسبرگ‌ها می‌باشد. گونه *Malva Neglecta (M. neglecta)* (پنیرک رونده، با نام انگلیسی *Running Mallow*) دارای برگ‌هایی با لوب‌های کم عمق و گرد و پیش کاسبرگ‌های سه‌تایی است و گلبرگ‌های آن طولی کمتر از ۲/۵ برابر طول کاسبرگ‌ها یا به ندرت بلندتر از آن دارد. برگ‌های این گیاه دایره‌ای و دندانه‌دار بوده و گل‌های آن

بنفش رنگ و کوچک هستند. قسمت مورد استفاده پنیرک در ایران، گل‌های بنفش رنگ خشک شده آن می‌باشد. گل‌های گیاه حاوی موسیلاژ بوده و پهنای گل‌ها حدود ۵-۳ سانتیمتر می‌باشد (۶، ۵).

گیاه پنیرک به واسطه وجود ترکیبات شیمیایی مختلف شامل انواع پلی ساکارید، کومارین، فلاونوئید، پلی فنول، ویتامین، موسیلاژ و تانن که به ویژه در برگ‌ها و گل‌های آن یافت می‌شود، دارای خواص بیولوژیک متنوعی می‌باشد. به صورت کلی می‌توان گفت که این گیاه دارای خواص ضد میکروبی، ضد التهابی و ضد سرطانی قوی می‌باشد. همچنین نشان داده شده است که این گیاه در روند ترمیم زخم‌های بافتی نقش مؤثری دارد (۷). گونه *M. sylvestris* دارای اثرات مختلف از جمله اثرات ضدباکتریایی و ضد سرطانی آن و کاربرد وسیع این گیاه در درمان سرماخوردگی، سوختگی، سرفه، تونسیلیت، برونشیت، سوء هاضمه، آگزما و التیام زخم است (۸).

مطالعات مختلفی به منظور بررسی خواص ضد التهابی و کمک به ترمیم زخم گونه‌های مختلف پنیرک انجام شده است. در مطالعه‌ای که به هدف بررسی اثر پانسما پل‌اورتان / کربوکسی متیل سلولز حاوی عصاره *M. sylvestris* بر روند ترمیم زخم موش‌های دیابتیک انجام شد، نشان داده شد که رسوب کلاژن و رگ‌سازی در زخم‌های درمان شده با پانسما حاوی عصاره *M. sylvestris* بیشتر بود. نتایج این پژوهش نشان داد که پانسما حاوی عصاره *M. sylvestris* می‌تواند به عنوان پانسما با خواص دوگانه ضد التهابی و ضد میکروبی در بهبود ترمیم زخم‌های دیابتیک مؤثر باشد (۹).

در مطالعه بررسی فیتوشیمیایی گونه *M. neglecta* نشان داده شد که این گونه دارای متابولیت‌های ثانویه بسیار قوی است که خواص کمک به ترمیم زخم آن‌ها به خوبی شناخته شده است. نتایج این مطالعه نشان داد که *M. neglecta* دارای خواص آنتی‌اکسیدانی و کمک به بهبود ترمیم زخم می‌باشد (۱۰). در مطالعه‌ای به منظور بررسی عصاره الکلی *M. sylvestris* در بهبود زخم ایجاد شده در مخاط کام موش، مشاهده شد که الگوهای ترمیم در گروه‌های مورد مطالعه شامل کلرگزیدین ۲٪ و *M. sylvestris* ۲۰٪ مشابه بود و *M. sylvestris* اثری در بهبود زخم

کام نداشت (۱۱).

در مطالعه‌ای که به منظور بررسی اثر عصاره هیدروآتانولیبیرگ گیاه پنبرک در التیام زخم‌های پوستی در موش صحرایی انجام شد، در گروه درمان شده با *M. sylvestris* انقباض زخم سریع‌تر و سلول‌های التهابی کمتر بود. همچنین تشکیل رگ‌های جدید، توزیع فیبروبلاست و تولید کلاژن در گروه *M. sylvestris* بهتر صورت گرفت. نتایج این مطالعه نشان داد که کاربرد موضعی عصاره هیدروآتانولیبیرگ گیاه پنبرک دارای اثرات مفیدی در بهبود زخم پوست است (۱۲). در مطالعه‌ای به منظور بررسی اثربخشی استفاده از گیاه *M. sylvestris* در درمان زخم پوستی و مقایسه آن با گیاه *Stachys lavandulifolia* مشخص شد که وسعت زخم در موش‌های درمان شده با عصاره *M. sylvestris* به صورت معنی‌داری بیش از سایر گروه‌ها کاهش یافته بود (۱۳). مقایسه اثربخشی استفاده از گیاه *M. sylvestris* در درمان زخم موش‌های دیابتیک با گیاه *Punica granatum* نیز نشان داد که وسعت زخم در موش‌های درمان شده با عصاره *M. sylvestris* به صورت معنی‌داری بیش از سایر گروه‌ها کاهش یافته بود. همچنین در بررسی هیستوپاتولوژیک باند‌های کلاژن و فیبروبلاست‌ها و کاهش سلول‌های التهابی در گروه تحت درمان با عصاره گیاه *M. sylvestris* افزایش داشت که تأثیر این گیاه در بهبود زخم را نشان می‌دهد (۱۴). در مطالعه‌ای که بر روی درمان زخم ایجاد شده در پوست موش انجام شد مشاهده گردید که در گروه درمان شده با گیاه *M. sylvestris* در مقایسه با گروه سولفادیازین نقره و گروه کنترل، بهبود زخم سریع‌تر، اسکار کمتر و آسیب فولیکول مو نیز کمتر بود (۱۵). نشان داده شده است که گیاه پنبرک به علت دارا بودن خاصیت ترمیم‌کنندگی در درمان آگزاما بسیار مؤثر می‌باشد. در گروهی که از این گیاه برای درمان آگزامای دست استفاده کردند، فیروز و اسکار تعداد سلول‌های التهابی کم‌تری مشاهده شد و فولیکول‌های مو کم‌تر آسیب دیدند. نتایج این مطالعه نشان داد که با توجه به عوارض کورتیکواستروئیدها، گیاه پنبرک می‌تواند جایگزین ایمن و مؤثری برای کورتیکواستروئیدها و آنتی‌هیستامین‌ها در درمان آگزامای پوستی باشد (۱۶).

در خصوص خواص ضد میکروبی گونه‌های پنبرک نیز مطالعات مختلفی انجام شده است. مقایسه اثرات ضد باکتریایی و ضد قارچی ترکیبات دو گیاه *M. sylvestris* و *M. neglecta* بر روی زخم‌های عفونی نشان داد که ترکیبات الکلی و آبی این دو گونه گیاهی دارای اثربخشی قابل قبول بر تعدادی از باکتری‌ها و قارچ‌های شایع زخم‌های عفونی می‌باشند. عصاره الکلی و آبی گیاهان فوق علاوه بر تأثیرات مثبت بر روند بهبود زخم‌ها، بر روی باکتری‌های *S. aureus*, *P. aeruginosa*, *P. vulgaris* نیز اثرات ضد میکروبی داشتند (۱۷). بررسی آزمایشگاهی اثر ضد باکتریایی عصاره *M. sylvestris* بر استرپتوکوکوس موتانس و مقایسه آن با کلرهگزیدین ۰/۱۲٪ نشان داد که عصاره آبی-متانولی گیاه پنبرک فعالیت ضد میکروبی مؤثر بر روی باکتری استرپتوکوکوس موتانس دارد (۱۸).

مقایسه اثر ضد باکتریایی و ضد پوسیدگی دهان‌شویه حاوی *M. sylvestris* با کلرهگزیدین نشان داد که این دو دهان‌شویه دارای اثرات ضد باکتریایی مشابه بودند و دهان‌شویه *M. sylvestris* خواص ضد پوسیدگی قابل مقایسه با کلرهگزیدین داشت (۱۹). با این حال، مطالعه دیگری که در خصوص بررسی تأثیر محلول‌های حاوی عصاره گیاهی از جمله *M. sylvestris* بر باکتری‌های پوسیدگی‌زا و روند پوسیدگی مینا انجام شد، نشان داد که این محلول‌ها در مقابله با پوسیدگی‌های مینایی مؤثر نبودند (۲۰). عصاره هیدرو الکلی *M. sylvestris* دارای خواص ضد باکتریایی علیه *Aggregatibacter actinomycetemcomitans* بوده و می‌تواند به صورت دهان‌شویه بر علیه بیوفیلم تخریبی پرپودنتال مؤثر باشد (۲۱).

نتایج یک مطالعه مروری نظام‌مند که به هدف بررسی تأثیر عصاره‌های طبیعی در درمان زخم‌های دهانی در مدل‌های حیوانی انجام شد، نشان داد که عصاره‌های گیاهی *Salvadora persica*، *Bixina*، *Ganoderma lucidum*، *Musa acuminata* و *Orellana* با کاهش سطح سیتوکین‌های پیش‌التهابی و افزایش سطح سرمی فاکتورهای رشد و سیتوکین‌های التهابی سبب کاهش قابل توجه اندازه زخم دهانی می‌شوند. همچنین

شرح ذیل تقسیم شدند:

گروه اول: با عصاره آبی ۱۰٪ *M. neglecta* درمان شدند.

گروه دوم: با عصاره آبی ۱۰٪ *M. sylvestris* درمان شدند.

گروه سوم: درمان استاندارد با دهان شویه کلرهگزیدین ۰/۲٪

گرفتند (گروه کنترل مثبت).

گروه چهارم: بدون درمان (فقط شست و شو با نرمال سالین)

بررسی شدند (گروه کنترل).

برای تهیه عصاره ۱۰ درصد آبی گیاه مذکور، پس از جمع‌آوری،

گیاهان در سایه خشک شده و یک نمونه هرباریومی تهیه گردید (کد

۳۳۴ برای *M. sylvestris* و کد ۶۴۱ برای *M. neglecta*).

سپس نمونه تهیه شده توسط گیاه‌شناس، شناسائی و در هرباریوم

دانشگاه نگهداری شد. عصاره‌های آبی گیاهان که به کمک دستگاه

فریز درایر استخراج شده بود، به نسبت ۱ به ۱۰ با نرمال سالین

مخلوط شد تا دهان شویه مورد نظر تهیه گردد. شست و شوی زخم

ایجاد شده روزی ۳ مرتبه (صبح، ظهر و شب) با دهان شویه‌های مورد

مطالعه شامل *M. neglecta*، *M. sylvestris*، کلرهگزیدین

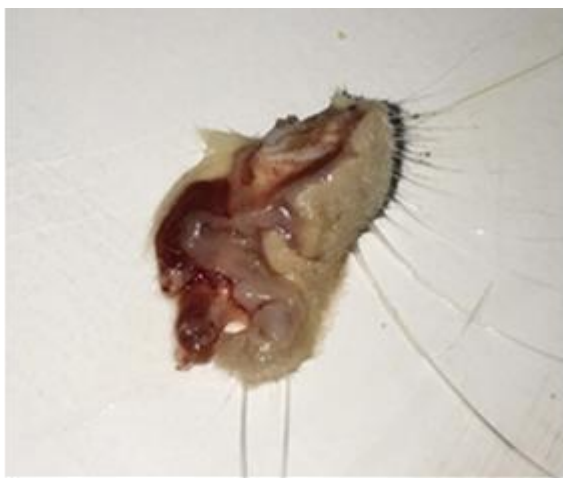(شرکت بهسا، ایران) و نرمال سالین انجام شد.

از موش‌ها در روزهای سوم، ششم و نهم بعد از ایجاد برش،

فتوگرافی تهیه شد. سه موش از هر گروه به صورت تصادفی انتخاب

شده و در روزهای ۴، ۷ و ۱۰ بعد از بیهوشی کامل توسط اتر از

محل زخم نمونه‌برداری صورت گرفت (تصویر ۱).



تصویر ۱- نمونه برداشته شده از بافت گونه *Rat* قبل از

فیکساسیون در روزهای ۴، ۷ و ۱۰ بعد از بیهوشی کامل توسط اتر

عصاره‌های *Cannabis sativa*، *Piper sarmentosus* و

Bletilla striata در کاهش التهاب نقش دارند. اما عصاره‌های

گیاهی *M. sylvestris*، *Cannabis sativa* و *Aloe*

barbadensis Miller تفاوت قابل توجهی در بهبود زخم دهانی

بین گروه درمان شده با عصاره گیاهی و گروه کنترل نشان ندادند

(۲۲).

با توجه به نتایج ذکر شده و عدم وجود مطالعه‌ای در خصوص

مقایسه اثرات درمانی گیاهان *M. neglecta* و *M. sylvestris* بر

روند ترمیم زخم‌های مخاط دهان، هدف از این مطالعه بررسی اثرات

درمانی عصاره آبی برگ گیاه *M. Neglecta* و *M. sylvestris* بر

روند ترمیم زخم مخاط دهان رت نژاد ویستار و مقایسه آن با

دهان شویه‌های رایج بود.

روش تحقیق

این مطالعه از نوع تجربی (آزمایشگاهی) بوده که به روش

کارآزمایی آزمایشگاهی (Lab Trial) انجام شد. این پژوهش در

کمیته اخلاق دانشگاه مورد بررسی قرار گرفته و با کد اخلاق

IR.BUMS.REC.1395.230 به تصویب رسید. در این مطالعه

از ۳۶ سر موش رت نر بالغ (۲/۵ ماهه) نژاد ویستار به وزن 250 ± 50

گرم استفاده شد. موش‌ها در قفسهای انفرادی تمیز نگهداری شدند.

به طوری که دسترسی آزاد به غذا و آب داشتند. سیکل روشنایی و

تاریکی ۱۲ ساعته بوده و درجه حرارت محیط ۲۲-۲۳ درجه

سانتیگراد در نظر گرفته شد. وزن حیوانات در شروع مطالعه و نیز به

صورت روزانه جهت اطمینان از وضعیت سلامت با استفاده از ترازوی

دیجیتال (Momert, Model:6836, Electronic, Hungary)

(wall kitchen scale) اندازه‌گیری شد.

برای رعایت موازین اخلاقی کار با حیوانات آزمایشگاهی

موش‌ها با استفاده از Ketamine (۷۰ mg/kg) بیهوش شدند و

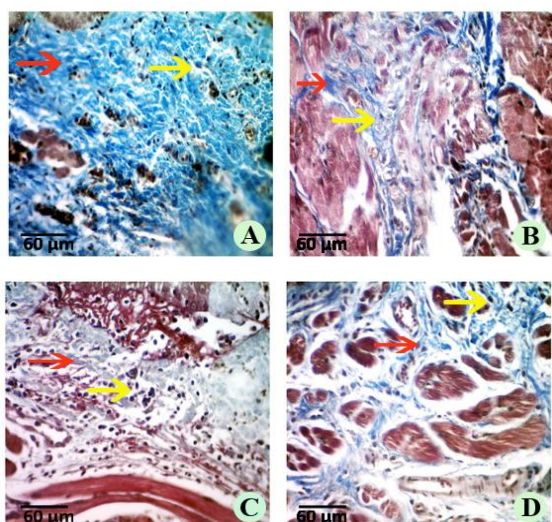
به وسیله تیغ بیستوری برشی به طول پنج میلی‌متر و عمق فاسیای

سطحی در گونه موش ایجاد شد. سپس به وسیله دوربین دیجیتال از

زخم‌های ایجاد شده به صورت ماکروسکوپی عکس‌برداری شد.

حیوانات با استفاده از جدول اعداد تصادفی به ۴ گروه ۹ تایی به

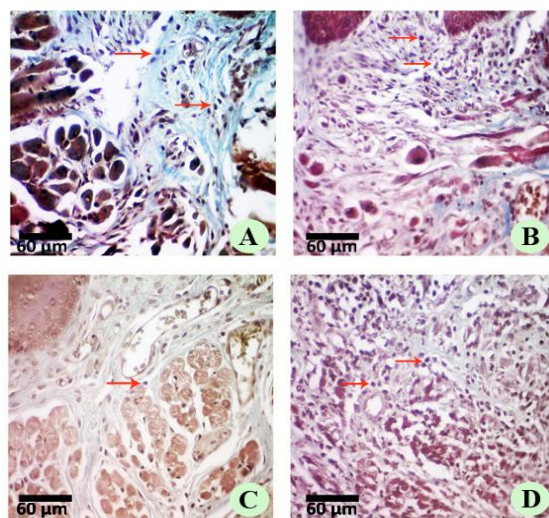
التهابی و فیبروبلاستها، عکس‌ها وارد نرم افزار image شد. برای بررسی تراکم کلاژن از نرم افزار Fiji استفاده شد. پس از گرفتن ۱۰ عکس از هر لام، تحلیل آماری داده‌ها توسط نرم‌افزار SPSS نسخه ۱۹ انجام شد. جهت اطمینان از توزیع طبیعی داده‌ها ابتدا از آزمون آماری کولموگروف اسمیرنوف استفاده شد. آزمون‌های آماری ANOVA و تست تعقیبی Tukey برای مقایسه متغیرهای پارامتریک در گروه‌های مورد مطالعه به کار رفته و در همه آزمون‌ها سطح معنی‌داری، کمتر از ۰/۰۵ در نظر گرفته شد.



تصویر ۳- تصویر میکروسکوپی (trichome stain, 400X) در روز ۱۰ در گروه‌های مورد مطالعه که ضخامت رشته‌های کلاژن (رشته‌های آبی رنگ) را نشان می‌دهد. مطابق شکل بیشترین تراکم رشته‌های کلاژن و سلول‌های فیبروبلاست در گروه درمان شده با *M. neglecta* مشاهده می‌شود. فلش قرمز رشته‌های کلاژن و فلش زرد سلول‌های فیبروبلاست را نشان می‌دهد. تصویر A: *M. neglecta*، تصویر B: *M. sylvestris*، تصویر C: کلرهِگزی‌دین و تصویر D: گروه کنترل

صورت معنی‌داری کمتر از سایر گروه‌ها بود ($P < 0/001$). پس از *M. neglecta* کمترین سلول‌های التهابی به ترتیب مربوط به گروه *M. sylvestris* و سپس کلرهِگزی‌دین و در نهایت بیشترین سلول التهابی مربوط به گروه کنترل بود ($P < 0/001$). تفاوت معنی‌داری در تعداد سلول‌های التهابی بین گروه‌های *M. neglecta* و *M. sylvestris* با گروه کلرهِگزی‌دین و کنترل مشاهده شد ($P < 0/001$).

نمونه‌ها بعد از مرحله فیکساسیون توسط فرمالین ۵٪ جهت پاساژ بافتی آماده شدند. فیکساسیون نمونه‌ها به مدت ۲۴ ساعت در فرمالین ۵٪ Merk انجام شد. پس از ثابت شدن نمونه‌ها، مراحل پاساژ نمونه‌ها انجام گرفت. علاوه بر رنگ‌آمیزی H & E جهت بررسی‌های میکروسکوپی از رنگ‌آمیزی تری کروم ماسون نیز استفاده شد. بعد از تهیه لام‌ها یک عکس از هر لام با بزرگنمایی ۴۰X، ۱۰۰X و ۱۰ X عکس از لبه‌های زخم با بزرگنمایی ۴۰X زیر میکروسکوپ گرفته شد (تصاویر ۲-۳). برای شمارش سلول‌های



تصویر ۲- تصویر میکروسکوپی (trichome stain, 400X) در روز ۷ در گروه‌های مورد مطالعه همان‌طور که در تصاویر مشاهده می‌گردد؛ میزان التهاب در گروه A مربوط به *M. neglecta* از گروه‌های دیگر کمتر می‌باشد. فلش قرمز رنگ سلول‌های التهابی را نشان می‌دهد. تصویر A: *M. neglecta*، تصویر B: *M. sylvestris*، تصویر C: کلرهِگزی‌دین و تصویر D: گروه کنترل.

یافته‌ها

میانگین پارامترهای مورد بررسی در ترمیم زخم در روز چهارم مطالعه در قالب جدول ۱ ارائه گردیده است. در روز چهارم شواهدی از وجود سلول‌های فیبروبلاست و کلاژن مشاهده نشد. یافته‌ها نشان دادند که در روز چهارم میانگین تعداد کل سلول‌های التهابی در گروه درمان با *M. neglecta* به

میانگین پارامترهای مورد بررسی در ترمیم زخم در روز دهم مطالعه در قالب جدول ۳ ارائه گردیده است. در روز ۱۰ شواهدی از وجود سلول‌های التهابی به‌طور مشخص مشاهده نشد. در روز دهم پس از مداخله، میانگین دانسیته کل رشته‌های کلاژن در گروه‌های *M. neglecta* و *M. sylvestris* افزایش معنی‌داری را در مقایسه با گروه کنترل داشت ($P < 0.001$). بیشترین تراکم کلاژن مربوط به *M. neglecta* بود. گروه‌های *M. sylvestris* و کلرگزیدین مشابه هم بودند و کمترین تراکم کلاژن مربوط به گروه کنترل بود ($P < 0.001$). در روز دهم پس از مداخله، میانگین تعداد فیبروبلاست‌ها در گروه‌های *M. neglecta* و *M. sylvestris* افزایش معنی‌داری را در مقایسه با گروه کنترل نشان داد. ($P < 0.001$).

در روز دهم تفاوت بین گروه‌های کنترل و کلرگزیدین و همچنین بین گروه‌های *M. sylvestris* و کلرگزیدین معنی‌دار نبود ولی تفاوت بین *M. neglecta* با سه گروه دیگر معنی‌دار بود ($P < 0.001$).

میانگین پارامترهای مورد بررسی در ترمیم زخم در روز هفتم مطالعه، در قالب جدول ۲ ارائه گردیده است. با توجه به نرمال بودن توزیع میانگین این پارامترها، جهت مقایسه از آزمون آماری ANOVA استفاده گردید. در روز هفتم کمترین سلول التهابی مربوط به *M. neglecta* بود و گروه کنترل بیشترین سلول التهابی را در این روز داشت ($P < 0.001$). تفاوت معنی‌داری در تعداد سلول‌های التهابی بین گروه‌های *M. neglecta* و *M. sylvestris* با گروه کلرگزیدین و کنترل در روز هفتم مشاهده شد ($P < 0.001$). در روز هفتم پس از مداخله، بیشترین سلول فیبروبلاست مربوط به گروه *M. neglecta* و کمترین سلول فیبروبلاست مربوط به گروه کنترل بود ($P < 0.001$). در روز هفتم بیشترین تراکم کلاژن مربوط به گروه *M. neglecta* و سپس به ترتیب گروه *M. sylvestris* و کلرگزیدین و کمترین مربوط به گروه کنترل بود ($P < 0.001$). تعداد سلول فیبروبلاست و تراکم کلاژن در روز هفتم در گروه *M. sylvestris* به‌طور معنی‌داری بیشتر از گروه کنترل بود ($P < 0.001$)، اما با گروه کلرگزیدین تفاوت قابل توجهی نداشت.

جدول ۱- مقایسه میانگین تعداد سلول‌های التهابی در روز چهارم مطالعه

نتیجه آزمون ANOVA	کنترل n=10 انحراف معیار±میانگین	کلرگزیدین n=10 انحراف معیار±میانگین	<i>M. sylvestris</i> n=10 انحراف معیار±میانگین	<i>M. neglecta</i> n=10 انحراف معیار±میانگین	گروه متغیر
$P < 0.001$	۱۳۱/۴±۳/۲۵	۱۰۲/۷±۳/۱۵	^{a,b} ۷۴/۶±۲/۱	^{a,b} ۵۸/۷±۱/۵۸	تعداد سلول‌های التهابی
نتیجه تست تعقیبی Tukey: a: اختلاف آماری معناداری بین گروه مورد نظر و گروه کلرگزیدین وجود دارد. b: اختلاف آماری معناداری بین گروه مورد نظر و گروه کلرگزیدین وجود دارد.					

جدول ۲- مقایسه میانگین تعداد سلول‌های التهابی، سلول‌های فیبروبلاست، و تراکم کلاژن در روز هفتم مطالعه

نتیجه آزمون ANOVA	کنترل n=10 انحراف معیار±میانگین	کلرگزیدین n=10 انحراف معیار±میانگین	<i>M. sylvestris</i> n=10 انحراف معیار±میانگین	<i>M. neglecta</i> n=10 انحراف معیار±میانگین	گروه متغیر
$P < 0.001$	۱۵۰/۴±۳/۷۵	۱۱۰/۳±۲/۲	^{a,b} ۹۰/۲±۲/۶۹	^{a,b} ۶۴/۷±۱/۷۵	تعداد سلول‌های التهابی
$P < 0.001$	۲۱/۹±۲/۷۹	۲۳/۴±۱/۰۶	^a ۲۵/۳±۱/۹۷	^{a,b} ۳۳/۳±۱/۴۳	تعداد سلول‌های فیبروبلاست
$P < 0.001$	۱۶/۸۴±۰/۲۱	۱۹/۶۳±۰/۱۱	^a ۲۳/۲۲±۱/۰۵	^{a,b} ۳۸/۶۷±۰/۱۳	تراکم کلاژن
نتیجه تست تعقیبی Tukey: a: اختلاف آماری معناداری بین گروه مورد نظر و گروه کنترل وجود دارد. b: اختلاف آماری معناداری بین گروه مورد نظر و گروه کلرگزیدین وجود دارد.					

جدول ۳- مقایسه میانگین تعداد سلول‌های التهابی، سلول‌های فیبروبلاست، و تراکم کلاژن در روز دهم مطالعه

متغیر	گروه	<i>M. neglecta</i> n=10 انحراف معیار±میانگین	<i>M. sylvestris</i> n=10 انحراف معیار±میانگین	کلرگزیدین n=10 انحراف معیار±میانگین	کنترل n=10 انحراف معیار±میانگین	نتیجه آماره ANOVA	آزمون
تعداد سلول‌های فیبروبلاست		^{a,b} ۴۲/۴±۱/۳۶	^a ۳۳/۶±۱/۶۹	۳۱/۹±۲/۱۳	۲۹/۵±۴/۱	P<۰/۰۰۱	
تراکم کلاژن		^{a,b} ۵۸/۵۳±۱/۰۴	^a ۲۸/۲±۱/۱۸	۲۸/۴۲±۱/۱۶	۲۴/۹±۱/۸	P<۰/۰۰۱	

نتیجه تست تعقیبی Tukey. a: اختلاف آماری معناداری بین گروه مورد نظر و گروه کنترل وجود دارد. b: اختلاف آماری معناداری بین گروه مورد نظر و گروه کلرگزیدین وجود دارد.

بحث

در این مطالعه اثرات دهان‌شویه دو گونه گیاه *M. neglecta* و *M. sylvestris* بر روی ترمیم زخم مخاطی ایجاد شده به وسیله تیغ بیستوری در موش‌های رت نژاد ویستار مورد بررسی قرار گرفت و نتایج به دست آمده در مجموع اثرات مفید این گیاهان را در مراحل مختلف بهبود زخم یعنی فاز التهابی، فاز تکثیر و فاز بازسازی نشان داد.

نتایج این مطالعه نشان داد که التهاب و انفیلتراسیون سلول‌های آماسی از همان ابتدای بررسی (روز چهارم) در گروه‌های تحت درمان با دهان‌شویه *M. neglecta* و *M. sylvestris* نسبت به گروه‌های کنترل به طور معنی‌داری کمتر بود. این تفاوت تا انتهای مطالعه (روزهای ۷ و ۱۰) نیز به همین صورت ادامه یافت. در مقایسه بین این دو گونه، گیاه *M. neglecta* کاهش بیشتری در میانگین تعداد سلول‌های التهابی نشان داد.

مطالعات متعددی اثرات ضد التهابی *M. sylvestris* و *M. neglecta* را نشان داده است (۱۶-۱۲، ۱۰، ۹). چنان‌که پیش از این گفته شد، بررسی تأثیر عصاره *M. sylvestris* در درمان زخم ایجاد شده روی پوست موش نشان داد که در گروه درمان شده با گیاه *M. sylvestris* بهبود زخم نسبت به سولفادیازین نقره و گروه کنترل سریع‌تر و التهاب کمتر بود (۱۵). مطالعه Chiclana و همکاران نشان داد که کرم *M. sylvestris* به طور قابل ملاحظه‌ای از ادم و التهاب جلوگیری می‌کند. این اثر بیشتر از چیزی بود که با کرم ۲٪ ایندومتاسین (به عنوان کنترل مثبت) که یک مهار کننده غیر انتخابی قوی سیکلواکسیناز ۲ می‌باشد به دست آمد (۲۳). تأثیر

پانسمان حاوی عصاره *M. sylvestris* با خواص دوگانه ضد التهابی و ضد میکروبی در بهبود ترمیم زخم‌های دیابتیک در رت (مطالعه Almasian و همکاران)، تأثیر مثبت عصاره هیدروآلتانولی برگ گیاه *M. sylvestris* در التیام زخم‌های پوستی در موش صحرایی (مطالعه Farahpour و همکاران)، کاهش قابل توجه وسعت زخم پوستی در موش‌های درمان شده با عصاره *M. sylvestris* (مطالعه Pirbalouti و همکاران در سال ۲۰۱۰، مطالعه Pirbalouti و همکاران)، و فیروز و اسکار و تعداد سلول‌های التهابی کم‌تر در مبتلایان به آگزمای پوستی درمان شده با گیاه *M. sylvestris* (مطالعه Yousefi و همکاران) از جمله مطالعات همسو با مطالعه حاضر است که اثرات ضد التهابی *M. sylvestris* را نشان می‌دهند (۱۶، ۱۴-۱۲، ۹).

نتایج این مطالعه نشان داد که میانگین تعداد سلول‌های فیبروبلاست و همچنین تشکیل کلاژن در روزهای ۷ و ۱۰ در گروه‌های تحت درمان با *M. neglecta* ۱۰٪ بیشتر از سه گروه دیگر بود. بین سه گروه دیگر تعداد سلول‌های فیبروبلاست و تراکم کلاژن در گروه‌های *M. sylvestris* ۱۰٪ و Chlorhexidine و ۲٪ نسبت به گروه کنترل بیشتر بود؛ ولی تفاوت معناداری بین این دو گروه مشاهده نشد. در مورد تأثیر گونه‌های گیاه پنیرک در ترمیم زخم‌های دهانی مطالعات اندکی وجود دارد. در مطالعه‌ای به منظور بررسی تأثیر عصاره الکلی *M. sylvestris* در بهبود زخم ایجاد شده در مخاط کام موش، مشاهده شد که الگوهای ترمیم در گروه‌های مورد مطالعه شامل کلرگزیدین ۲٪ و *M. sylvestris* ۲۰٪ مشابه بود و *M. sylvestris* نقشی در بهبود زخم کام نداشت

مطالعه انجام شده توسط Pirbalouti و همکاران در سال‌های ۲۰۱۰ و ۲۰۱۱ و مطالعه Afshar و همکاران در سال ۲۰۱۵ از ایده کاهش اندازه زخم در روزهای اولیه با استفاده از عصاره *M. sylvestris* حمایت می‌کنند (۱۵-۱۳). با این حال، مطالعه Kovalik و همکاران در سال ۲۰۱۴ نشان داد که *M. sylvestris* اثری در بهبود زخم کام نداشت (۱۱). برخی از اثرات مفید این گیاه بر بهبود زخم می‌تواند ناشی از فعالیت ضد میکروبی و آنتی‌اکسیدانی آن باشد. در مطالعه Zare و همکاران در سال ۲۰۱۲ اثرات ضد باکتریایی (علیه باکتری‌های *S. aureus*, *P. aeruginosa*, and *P. vulgaris*) و ضد قارچی ترکیبات دو گیاه *M. neglecta* و *M. sylvestris* بر روی زخم‌های عفونی مشاهده شد (۱۷).

ظرفیت آنتی‌اکسیدانی *M. sylvestris* نیز در تحقیقات مختلف تأیید شده است. عصاره الکلی گل و برگ *M. sylvestris* با استفاده از چندین روش مختلف مورد ارزیابی قرار گرفته و نشان داده شد که تمام قسمت‌های این گیاه دارای فعالیت آنتی‌اکسیدانی است (۲۵). همان‌طور که قبلاً ذکر شد، بخش‌هایی از گیاه *M. sylvestris* (شامل برگ‌ها و گل‌ها) دارای اثرات آنتی‌اکسیدانی، ضد میکروبی و ضد التهابی قوی هستند. این خواص ممکن است مسئول تأثیرات مفید گیاه بر روند بهبود زخم باشد (۲۸، ۲۷، ۲۶، ۱۶، ۱۴). نشان داده شده است که گیاه *M. neglecta* دارای خواص آنتی‌اکسیدانی بسیار بالایی است و ترکیب آن با گیاه اورتیکا این خاصیت را بیشتر می‌کند (۲۹). مطالعه دیگری در مورد مقایسه موسیلاژ (گروهی از ترکیبات گیاهی که خاصیت ضد التهاب دارند) در اندام‌های مختلف گیاه *M. neglecta* انجام شد و نشان داد که بیشترین میزان موسیلاژ در برگ و گلبرگ *M. neglecta* بود (۳۰).

در انجام این پژوهش از عصاره آبی گیاهان مورد بررسی استفاده شد. در مطالعات مشابه هم از عصاره آبی و هم از عصاره‌های الکلی و کلروفرم گیاهان مورد نظر استفاده شده است (۲۳، ۹-۷). اما عصاره‌های آبی به دلیل احتمال کمتر ایجاد دهیدراتاسیون بافتی و اثرات سینرژیک با سایر موتاژن‌ها در ایجاد دیسپلازی، در مقایسه با

(۱۱). در این مطالعه عصاره *M. sylvestris* ۲۰٪ تأثیر قابل توجهی در کاهش اندازه زخم نشان نداد و اثر آن در اپی‌تلیزاسیون مجدد مخاط کام مشابه گروه کنترل درمان شده با پلاسبو بود. علت تفاوت مشاهده شده در خصوص تأثیر *M. sylvestris* در بهبود زخم دهانی می‌تواند به این موضوع مربوط باشد که در مطالعه ذکر شده زخم در کام ایجاد شده بود که در مقایسه با زخم مخاط بوکال در مطالعه حاضر، بیشتر در معرض ترومای فیزیکی و مکانیکی ناشی از جویدن قرار دارد که این موضوع می‌تواند تأثیر نامطلوب بر روند ترمیم زخم داشته باشد.

در مطالعه حاضر میانگین دانسیته رشته‌های کلاژن در روزهای ۷ و ۱۰ در گروه‌های تحت درمان با دهان‌شویه *M. neglecta* نسبت به گروه‌های کنترل و حتی *M. sylvestris* بیشتر بود. ساخت کلاژن توسط فیبروبلاست‌ها و با تحریک ماکروفاژها انجام می‌شود. تجمع و قرارگیری کلاژن و دیگر پروتئین‌های ماتریکس سلولی، به بافت در حال ترمیم قدرت و استحکام می‌بخشد. در فاز آخر (بازسازی) به دنبال تشکیل عروق جدید، تراکم عروقی و ماتریکس خارج سلولی به حالت اولیه برگشته و محل زخم تحت تأثیر انقباض فیزیکی ناشی از فعالیت سلول‌های انقباضی میوفیبروبلاست که در کل فرایند ترمیم زخم صورت می‌گیرد به‌طور کامل بسته می‌شود (۲۴). اثرات گونه‌های گیاه پنیرک در تشکیل باندهای کلاژن و فیبروبلاست‌ها در مطالعات مختلف بررسی شده است. در مطالعه‌ای اسم نویسنده اول و همکاران که در سال ۲۰۱۱ در ایران انجام شده است، اثر بخشی استفاده از گیاه *M. sylvestris* در درمان زخم پوستی مورد بررسی قرار گرفته و با گیاه *Stachys lavandulifolia* مقایسه شده است. بررسی هیستوپاتولوژیک زخم، نشان از افزایش ارگانیزه باندهای کلاژن و فیبروبلاست‌ها در گروه تحت درمان با *M. sylvestris* داشت (۱۳). در یک مطالعه نسبتاً مشابه دیگر اسم نویسنده اول و همکاران، اثر بخشی استفاده از گیاه *M. sylvestris* در درمان زخم مورد بررسی قرار گرفته که نشان از افزایش ارگانیزه باندهای کلاژن و فیبروبلاست‌ها و کاهش سلول‌های التهابی در گروه تحت درمان با عصاره گیاه *M. sylvestris* داشت (۱۴).

درمان شده با دهان‌شویه گیاه *M. neglecta* و *M. sylvestris* تعداد سلول‌های التهابی نسبت به دو گروه دیگر کمتر بود. در فاز بلوغ و بازسازی مشخص گردید که در گروه‌های درمان شده با دهان‌شویه گیاه *M. neglecta* و *M. sylvestris* تعداد فیبروبلاست‌ها و تراکم کلاژن بیشتر از گروه کنترل بود. همچنین تراکم رشته‌های کلاژن در دهان‌شویه *M. neglecta* نسبت به دهان‌شویه *M. sylvestris* نیز برتری داشت.

تقدیر و تشکر

این مقاله حاصل پایان‌نامه تحت عنوان "بررسی تأثیر عصاره آبی برگ گیاه *M. neglecta* و *M. sylvestris* بر روند ترمیم مخاط در بریدگی ایجاد شده در دهان موش‌های رت نژاد ویستار"، در مقطع دکتری حرفه‌ای در سال ۱۳۹۶ با کد ۴۵۵۲۳۹ می‌باشد که با حمایت دانشگاه علوم پزشکی بیرجند اجرا شده است. بدین‌وسیله از معاونت پژوهشی دانشگاه علوم پزشکی بیرجند که هزینه اجرای این پژوهش را تأمین نمودند، تشکر و قدردانی می‌گردد.

تضاد منافع

نویسندگان مقاله اعلام می‌دارند که هیچ گونه تضاد منافی در پژوهش حاضر وجود ندارد.

عصاره‌های الکلی ارجح می‌باشند. در یکی از مطالعات انجام شده در این زمینه، مواد مؤثره گیاهی به‌صورت *orabase* و با اضافه کردن عصاره گیاهی به *vehicle* تهیه شده از ژلاتین، پکتین، سدیم کربوکسی متیل سلولوز، و روغن‌های معدنی بر روی زخم مخاط استفاده شدند (۱۱). در این حالت به‌علت پوشانده شدن زخم با مواد محافظ موضعی (*orabase*)، متابولیت‌های عصاره گیاهی تماس کمتری با زخم دارند و نمی‌توان از اثرات درمانی عصاره گیاهی بر زخم اطمینان حاصل کرد (۱۱). در مطالعه حاضر برای مشابهت محلول‌های مورد استفاده، از ترکیب دهان‌شویه در هر چهارگروه استفاده شد. هرچند، استفاده از اراییس نسبت به سایر فرم‌های مورد استفاده از جمله ژل، به‌علت چسبندگی بیشتر به مخاط می‌تواند تماس مواد مؤثر گیاهی با مخاط را بیشتر کند (۲۲). لذا پیشنهاد می‌شود در مطالعات آینده در این زمینه، از اشکال متفاوت از جمله دهان‌شویه، ژل و *orabase* با حامل‌های مختلف استفاده شده و تأثیرات درمانی آن‌ها مقایسه گردد.

نتیجه‌گیری

نتایج این مطالعه نشان داد که دهان‌شویه‌های هر دو گونه *M. neglecta* و *sylvestris* اثرات مثبتی در روند ترمیم زخم در موش‌های رت نژاد ویستار داشتند. در فاز التهابی در موش‌های

منابع:

- 1- Warriner R, Burrell R. Infection and the chronic wound: a focus on silver. *Adv Skin Wound Care*. 2005; 18(8): 2-12. DOI: [10.1097/00129334-200510001-00001](https://doi.org/10.1097/00129334-200510001-00001)
- 2- Tajik M, Seifi S, Feizi F, Kazemi S, Moghadamnia AA. Histopathological evaluation of hydroalcoholic extraction of *capparis spinosa* on the oral wound healing in rats. *J Babol Uni Med Sci*. 2016; 18(12): 33-9. [Persian] DOI: [10.22088/jbums.18.12.33](https://doi.org/10.22088/jbums.18.12.33)
- 3- Ghaderi R, Afshar M, Akhbarie H, Gholipour MJ, Ghaderi R, Afshar M. Comparison of the efficacy of honey and animal oil in accelerating healing of full thickness wound of mice skin. *Int J Morphol*. 2010; 28(1): 193-8. DOI: [10.4067/S0717-95022010000100027](https://doi.org/10.4067/S0717-95022010000100027).
- 4- Ghaderi R, Afshar M. Topical application of honey for treatment of skin wound in mice. *Iran J Med Sci*. 2015; 29(4): 185-8. URL: https://ijms.sums.ac.ir/article_40163.html
- 5- Das U, Islam MS. A review study on different plants in Malvaceae family and their medicinal uses. *Am. J. Biomed. Sci. Res*. 2019; 3(2): 94-7. DOI: [10.1007/s13659-020-00269-7](https://doi.org/10.1007/s13659-020-00269-7).

- 6- Idolo M, Motti R, Mazzoleni S. Ethnobotanical and phytomedicinal knowledge in a long-history protected area, the Abruzzo, Lazio and Molise National Park (Italian Apennines). *J Ethnopharmacol.* 2010 3; 127(2): 379-95. DOI: [10.1016/j.jep.2009.10.027](https://doi.org/10.1016/j.jep.2009.10.027)
- 7- Sharifi-Rad J, Melgar-Lalanne G, Hernández-Álvarez AJ, Taheri Y, Shaheen S, Kregiel D, et al. Malva species: Insights on its chemical composition towards pharmacological applications. *Phytother Res.* 2020; 34(3): 546-67. DOI: [10.1002/ptr.6550](https://doi.org/10.1002/ptr.6550)
- 8- Mousavi SM, Hashemi SA, Behbudi G, Mazraedoost S, Omidifar N, Gholami A, et al. A review on health benefits of Malva sylvestris L. nutritional compounds for metabolites, antioxidants, and anti-inflammatory, anticancer, and antimicrobial applications. *Evid Based Complement Alternat Med.* 2021; 2021. DOI: [10.1155/2021/5548404](https://doi.org/10.1155/2021/5548404)
- 9- Almasian A, Najafi F, Eftekhari M, Ardekani MR, Sharifzadeh M, Khanavi M. Polyurethane/carboxymethylcellulose nanofibers containing Malva sylvestris extract for healing diabetic wounds: Preparation, characterization, in vitro and in vivo studies. *Mater Sci Eng C Mater Biol Appl.* 2020; 114: 111039. DOI: [10.1016/j.msec.2020.111039](https://doi.org/10.1016/j.msec.2020.111039)
- 10- Saleem U, Khalid S, Zaib S, Anwar F, Ahmad B, Ullah I, et al. Phytochemical analysis and wound healing studies on ethnomedicinally important plant Malva neglecta Wallr. *J Ethnopharmacol.* 2020; 249: 112401. DOI: [10.1016/j.jep.2019.112401](https://doi.org/10.1016/j.jep.2019.112401)
- 11- Kovalik AC, Bisetto P, Pochapski MT, Campagnoli EB, Pilatti GL, Santos FA. Effects of an orabase formulation with ethanolic extract of Malva sylvestris L. in oral wound healing in rats. *J Med Food.* 2014; 17(5): 618-24. DOI: [10.1089/jmf.2013.0001](https://doi.org/10.1089/jmf.2013.0001)
- 12- Farahpour M, Sedaghat S. Effect of Malva sylvestris hydroethanolic leaf extract on the healing of full-thickness, excisional skin wounds in the rat. *Vet Clin Pathol.* 2015; 9(1 (33) Spring): 73-81. [Persian] URL: https://jvcp.tabriz.iau.ir/article_517139.html?lang=en
- 13- Pirbalouti AG, Koohpyeh A. Wound healing activity of extracts of Malva sylvestris and Stachys lavandulifolia. *Int J Biol.* 2011; 3(1): 174. URL: <https://pdfs.semanticscholar.org/8776/b5020ab4e2ca7abf6190ad1b15314519151b.pdf>
- 14- Pirbalouti AG, Azizi S, Koohpayeh A, Hamed B. Wound healing activity of Malva sylvestris and Punica granatum in alloxan-induced diabetic rats. *Acta Pol Pharm.* 2010; 67(5): 511-6. PMID: 20873419 URL: https://ptfarm.pl/pub/File/Acta_Poloniae/2010/5/511.pdf
- 15- Afshar M, Ravarian B, Zardast M, Moallem SA, Fard MH, Valavi M. Evaluation of cutaneous wound healing activity of Malva sylvestris aqueous extract in BALB/c mice. *Iran J Basic Med Sci.*; 18(6): 616. PMID: 26221487 PMID: [PMC4509959](https://pubmed.ncbi.nlm.nih.gov/26221487/)
- 16- Yousefi M. Malva sylvestris in the treatment of hand eczema. *Iran J Dermatol.* 2010; 13(4): 131-4. URL: http://www.iranjd.ir/article_98123.html
- 17- Zare P, Mahmoudi R, Shadfar S, Ehsani A, Afrazeh Y, Saeedan A, et al. Efficacy of chloroform, ethanol and water extracts of medicinal plants, Malva sylvestris and Malva neglecta on some bacterial and fungal contaminants of wound infections. *J Med Plant Res.* 2012; 6(29): 4550-2. DOI: [10.5897/JMPR12.142](https://doi.org/10.5897/JMPR12.142)
- 18- Mehran Majid, Ahmadi Rahil, Kazemi Mohammad Sadegh, Takzaree Nasrin. Comparative evaluation of antibacterial effect of Malva sylvestris L. extract and chlorohexidine on Streptococcus mutans in vitro study. *Teh Med J (TUMJ).* 2018 [cited 2022August19]; 76(9): 602-7. URL: <https://www.sid.ir/paper/376662/en>
- 19- Braga AS, Pires JG, Magalhães AC. Effect of a mouthrinse containing Malva sylvestris on the viability and activity of microcosm biofilm and on enamel demineralization compared to known antimicrobials mouthrinses. *Biofouling.* 2018; 34(3): 252-61. DOI: [10.1080/08927014.2018.1428957](https://doi.org/10.1080/08927014.2018.1428957)
- 20- Braga AS, Saldanha LL, Dokkedal AL, Meissner T, Bemmann M, Schulz-Kornas E, et al. The effect of solutions containing extracts of Vochysia tucanorum Mart., Myrcia bella Cambess., Matricaria chamomilla L. and Malva sylvestris L. on cariogenic bacterial species and enamel caries development. *Caries Res.* 2021; 55(3): 193-204. DOI: [10.1159/000515234](https://doi.org/10.1159/000515234)

- 21- Vahabi S, Hakemi-Vala M, Gholami S. In vitro antibacterial effect of hydroalcoholic extract of Lawsonia inermis, Malva sylvestris, and Boswellia serrata on aggregatibacter actinomycetemcomitans. *Adv Biomed Res.* 2019; 8:22. DOI: [10.4103/abr.abr_205_18](https://doi.org/10.4103/abr.abr_205_18)
- 22- Wen SD, Sans-Serramitjana E, Santander JF, Sánchez MR, Salazar-Aguilar P, Zepeda AB, et al. Effects of natural extracts in the treatment of oral ulcers: A systematic review of evidence from experimental studies in animals. *J Clin Exp Dent.* 2021; 13(10): e1038-48. DOI: [10.4317/jced.58567](https://doi.org/10.4317/jced.58567)
- 23- Chiclana CF, Enrique A, Consolini AE. Actividad antiinflamatoria local de Malva sylvestris L. (Malvaceae) en el edema inducido por carragenina en ratas. *Lat Am J Pharm.* 2009; 28(2): 275-8. URL: http://www.latamjpharm.org/trabajos/28/2/LAJOP_28_2_2_1_20617WK8JH.pdf
- 24- Cornara L, La Rocca A, Marsili S, Mariotti MG. Traditional uses of plants in the Eastern Riviera (Liguria, Italy). *J Ethnopharmacol.* 2009; 125(1): 16-30. DOI: [10.1016/j.jep.2009.06.021](https://doi.org/10.1016/j.jep.2009.06.021)
- 25- Miraldi E, Ferri S, Mostaghimi V. Botanical drugs and preparations in the traditional medicine of West Azerbaijan (Iran). *J Ethnopharmacol.* 2001; 75(2): 77-87. DOI: [10.1016/s0378-8741\(00\)00381-0](https://doi.org/10.1016/s0378-8741(00)00381-0)
- 26- Pirbalouti AG, Yousefi M, Nazari H, Karimi I, Koohpayeh A. Evaluation of burn healing properties of Arnebia euchroma and Malva sylvestris. *E J Bio.* 2009; 5: 62-6. URL: <https://ejbio.imedpub.com/evaluation-of-burn-healing-properties-of-arnebia-euchroma-and-malva-sylvestris.php?aid=5947>
- 27- Jafary AA, Latifi AM, Shohrati M, Haji Hosseini R, Salesi M. The Effect of Scrophularia striata Extracts on Wound Healing of Mice. *Armaghane danesh.* 2013; 18(3): 194-209. [Persian] URL: <http://armaghanj.yums.ac.ir/article-1-355-en.html>
- 28- Nagori BP, Solanki R. Role of medicinal plants in wound healing. *Res J Med Plant.* 2011; 5(4): 392-405. URL: <https://scialert.net/abstract/?doi=rjmp.2011.392.405>
- 29- Güder A, Korkmaz H. Evaluation of in-vitro antioxidant properties of hydroalcoholic solution extracts Urtica dioica L., Malva neglecta Wallr. and their mixture. *Iran J Pharm Res.* 2012; 11(3): 913-23. PMID: [PMC3813119](https://pubmed.ncbi.nlm.nih.gov/2381119/)
- 30- Pakravan M, Abedinzadeh H, Safaeepur J. Comparative studies of mucilage cells in different organs in some species of Malva, Althaea and Alcea. *Pak J Biol Sci.* 2007; 10(15): 2603-5. DOI: [10.3923/pjbs.2007.2603.2605](https://doi.org/10.3923/pjbs.2007.2603.2605)