

مطالعه مورفومتریک عضله اسکلتی در موش‌های دیابتی

دکتر محمدرضا نیکروش^۱ - دکتر سید حسن علوی^۲

چکیده

زمینه و هدف: دیابت از جمله بیماریهایی است که صدمات جبران‌ناپذیری به بافت‌های مختلف وارد می‌آورد و به عوارض شناخته شده‌ای از قبیل رتینوپاتی، نوروپاتی و نوروپاتی دیابتی منجر می‌شود. به اعتبار این که اثر دیابت بر عضلات اسکلتی کمتر مورد توجه قرار گرفته است، در این پژوهش این جنبه از عوارض دیابت به صورت تجربی مورد ارزیابی قرار گرفت.

روش بررسی: در این مطالعه تجربی، از ۲۴ موش نر نژاد Balb/c استفاده شد. نیمی از موش‌ها با بهره‌گیری از آلوکسان دیابتی شدند (گروه تجربی) و نیمی دیگر به عنوان گروه شاهد در نظر گرفته شدند. گلوکز خون در گروه تجربی پس از گذشت ۷۲ ساعت از تزریق بیشتر از ۱۸۰ mg/dL بود. پس از گذشت ۸ هفته نمونه‌های تجربی و شاهد تحت بیهوشی قطع نخاع شدند و از بافت عضله اکستنسور دیپروتوروم آنها نمونه‌برداری شد و با استفاده از فرمالین ۱۰٪ تثبیت و مورد آماده‌سازی بافتی قرار گرفت؛ سپس برشهای مورد نظر با استفاده از میکروسکوپ و به کمک روشهای استریولوژیکی مورد مطالعات مورفومتریک قرار گرفتند.

یافته‌ها: بی‌نظمی فیبرهای عضلانی کاهش قطر و تعداد آنها و افزایش بافت همبند بین فیبرها و همچنین کاسته شدن از تعداد هسته‌های هر فیبر از جمله شواهدی بود که در گروه تجربی مشاهده شد. **نتیجه‌گیری:** شواهد به دست آمده از گروه تجربی بیانگر این موضوع است که فیبرهای عضلانی این گروه در معرض آتروفی و نکروز قرار دارند که فعالیت‌های حرکتی را در این گروه از حیوانات تغییر داده است. دگرگونی در ساختار فیبرهای عضلانی، کاهش قطر و کاسته شدن از تعداد آنها می‌تواند نتیجه یک میوپاتی گسترده باشد که احتمالاً به دنبال نوروپاتی در موش‌های دیابتی بروز می‌نماید.

واژه‌های کلیدی: دیابت؛ موش؛ عضله اسکلتی؛ مطالعه مورفومتریک

مجله علمی دانشگاه علوم پزشکی بیرجند (دوره ۱۲؛ شماره ۳ و ۴؛ سال ۱۳۸۴)

^۱ دانشیار گروه آموزشی علوم تشریحی، دانشکده پزشکی، دانشکده پزشکی مشهد

آدرس: مشهد- خیابان دانشگاه- دانشکده پزشکی- گروه آموزشی علوم تشریحی- کد پستی ۹۱۳۷۶
تلفن: ۰۹۱۵۳۱۱۴۴۱۹ نمابر: ۰۵۱۱-۸۵۹۱۹۲۲ پست الکترونیکی: nikravesh@hotmail.com

^۲ استادیار گروه آموزشی علوم تشریحی، دانشکده پزشکی، دانشگاه علوم پزشکی مشهد

مقدمه

نگرفته است (۷-۹). به هر حال صرف نظر از نوروپاتی دیابتی که زمینه ساز میوپاتی محسوب می شود، مسائل دیگری از قبیل تغییرات متابولیک و اختلالات عروقی که بخشی دیگری از پیامدهای بیماری دیابت محسوب می شوند و بر ارگانیسیم موجود زنده اثرات نامطلوب می گذارند، نیز باید در نظر گرفته شوند. این گونه عوامل نیز ممکن است به سهم خود اثرات زیانباری بر فیبرهای عضلانی مخطط باقی بگذارند و به نوعی دیگر زمینه ناتوانیهای حرکتی را فراهم نمایند؛ به همین دلیل در این پژوهش سعی شده است تا با پیگیری اهداف عنوان شده به تأثیر دیابت بر بافت عضلانی توجه شود و تغییرات ساختاری و هیستوپاتولوژیک عضلات اسکلتی ناشی از بروز دیابت به صورت تجربی و آزمایشگاهی مورد مطالعه و ارزیابی قرار گیرد.

روش بررسی

در این مطالعه تجربی، از ۲۴ موش نر نژاد Balb/c به سن تقریبی ۲ ماه و به وزن ۲۵-۳۰ گرم استفاده شد؛ نیمی از این تعداد با بهره گیری از آلوکسان از نوع مونوهیدرات (با نام شیمیایی ۵ و ۶ دی اکسی اوراسیل) دیابتی شدند (گروه تجربی) و بقیه به عنوان گروه شاهد در نظر گرفته شدند. برای ایجاد دیابت تجربی با این روش، تزریق زیر جلدی یک نوبت آلوکسان به مقدار ۱۲۰ mg/kg در محلول سرم فیزیولوژی انجام شد. برای نتیجه گیری بهتر و مقابله با اثر رقابتی گلوکز با آلوکسان که ممکن بود مانع از اثر قطعی دارو بر روی سلولهای بتای پانکراس شود، تزریق مورد نظر در هر یک از نمونه ها در ساعت ۸ صبح و در حالت ناشتا انجام گرفت. پس از گذشت ۷۲ ساعت از تزریق آلوکسان، از ورید دمی هر مورد نمونه گیری خون انجام و با استفاده از گلوکومتر Reflux ساخت آلمان قند خون آنان اندازه گیری شد. با توجه به این که قند خون این حیوان در حالت معمولی از حدود ۸۰ mg/dL تجاوز نمی کند، قند بالای ۱۶۰ mg/dL ملاک دیابتی بودن قرار گرفت.

دیابت از جمله بیماریهای غیر واگیردار است که سلامت بسیاری از جوامع انسانی را تهدید می کند. طبق گزارش سازمان بهداشت جهانی، امروزه حدود ۴-۵٪ مردم جهان از این بیماری رنج می برند و تعداد مبتلایان به این بیماری در سطح جهان به بالغ بر سیصد میلیون نفر رسیده که قریب به ۶۰٪ آنان را ملل آسیایی تشکیل می دهند (۲۰۱). به این ترتیب در اغلب این کشورها و از جمله ایران، یک روند رو به رشد برای ابتلای به این بیماری پیش بینی شده است. در بیماران دیابتی بسیاری از بافتها و دستگاههای بدن دچار صدمات جبران ناپذیری می گردد که از آن جمله می توان به عوارض شناخته شده ای مانند رتینوپاتی، نفروپاتی و نوروپاتی اشاره کرد (۳،۴).

برخورد نزدیک با بیماران دیابتی بازگوکننده این واقعیت است که کیفیت زندگی آنان چندان مطلوب نیست. بخش عمده ای از عوارض این بیماری ناراحتیهای است که به صورت علائمی مانند اختلال تحمل دما و تعریق، احساس ناراحتی در دستگاه گوارش و اسهال و یبوستهای متناوب و ضعف عضلانی بروز می نماید که کمتر مورد توجه بخشها و مراکز درمانی قرار می گیرد. با این توصیف طبیعی به نظر می رسد که بررسی این مشکلات و تلاش در کنترل آنان مطمئناً در بهبود کیفیت زندگی این بیماران و همچنین بهتر شدن وضعیت روحی آنان مؤثر خواهد بود (۵،۶). امروزه با وجود بررسیهای گسترده ای که در خصوص جنبه های مختلف مربوط به عوارض ناشی از دیابت صورت گرفته، اثرات این بیماری بر عضلات اسکلتی کمتر مورد توجه قرار گرفته است؛ این موضوع شاید از آنجا ناشی می شود که موضوع میوپاتی ناشی از دیابت به عنوان یک ضایعه هشداردهنده و حیاتی قلمداد نگردیده است؛ احتمالاً به این علت که نوروپاتی دیابتی می تواند در نهایت به میوپاتی منجر شود و بنابراین سلامت اشخاص مبتلا به دیابت را تحت تأثیر قرار دهد، تاکنون مشابه سایر جنبه های این بیماری مورد توجه و تحقیق قرار

گردید؛ بدین ترتیب فیبرهای عضلانی موجود در هر یک از کادرهای میکروسکوپی، شمارش و برای هر یک از نمونه‌های تجربی و شاهد میانگین تعیین گردید. برای اندازه‌گیری قطر فیبرهای عضلانی نیز از میکرومتر مدرج شیئی و چشمی استفاده شد. در مرحله نهایی، نتایج به دست آمده از این مقایسه در گروه‌های تجربی و شاهد با استفاده از آزمون آماری t مورد تجزیه و تحلیل قرار گرفت.

یافته‌ها

در بررسی بافت‌شناختی (هیستولوژیک) و مشاهده نمونه‌های بافتی تهیه‌شده از موش‌های دیابتی و سالم، در $6/3 \pm 67\%$ میوفیبرهای دیابتی، تغییرات غیرطبیعی دیده شد که از آن جمله می‌توان به بی‌نظمی فیبرها و به هم‌ریختگی در الگوی آرایشی و نیز جایگزین شدن وزیکول‌های ریز چربی در لابه‌لای آنها اشاره کرد؛ در حالی که تنها در $8/1 \pm 9/3\%$ فیبرهای مربوط به نمونه‌های گروه شاهد چنین تغییراتی مشاهده شد. کاهش قطر فیبرها، کاهش هسته‌ها و وضعیت پیکنوتیک آنها از موارد دیگری بود که در نمونه‌های گروه تجربی مشاهده شد.

تعداد فیبرهای عضلانی در نمونه‌های دیابتی به طور معنی‌داری نسبت به نمونه‌های شاهد کاهش نشان داد ($P=0/001$) (شکل ۱) ولی بر بافت همبند بین آنها (پیکانهای نشانه در شکل ۲) افزوده شده بود.

در بررسی نمونه‌های بافتی از نظر آتروفی و تغییرات دژنراتیو، شواهدی از دژنراسیون و نکروز فیبرهای عضلانی در 37% از نمونه‌های تهیه‌شده از گروه مورد مشاهده شد؛ در حالی که شواهد آتروفی و نکروز تنها در $5/2\%$ از نمونه‌های گروه شاهد مشاهده گردید.

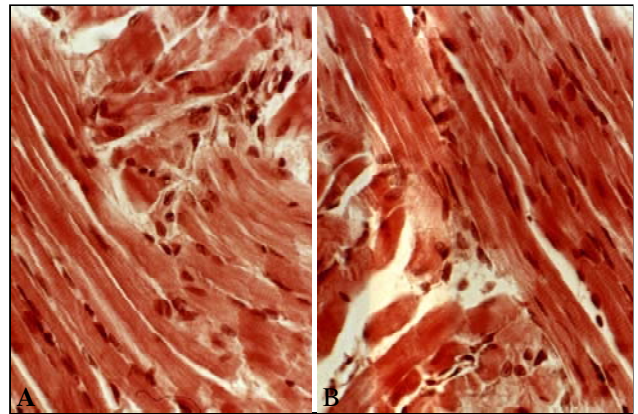
در تعیین تراکم فیبرهای عضلانی نیز میانگین فیبرهای عضلانی در نمونه‌های حاصل از دو گروه در واحد اندازه‌گیری (μm^2)، در گروه شاهد 39 ± 4372 بود؛ این مقدار در گروه تجربی 78 ± 3758 محاسبه گردید.

حیوانات هر دو گروه به مدت ۸ هفته در شرایط استاندارد خانه حیوانات تحت مراقبت یکسان قرار گرفتند و در پایان دوره پس از بیهوشی و قطع نخاع، از بافت عضله اکستنسور دیژیتوروم در هر مورد نمونه‌برداری شد و با استفاده از فرمالین 10% تثبیت و مورد آماده‌سازی بافتی قرار گرفت؛ سپس از نمونه‌های مورد نظر برشهایی در جهت عرضی و طولی و به ضخامت $7\ \mu\text{m}$ میکرون تهیه شد و با استفاده از روشهای هماتوکسیلین-ائوزین (برای مشخص شدن فیبرها و نمایش خطوط Z و T در طول فیبرهای عضلانی) و Orange G (جهت بهتر مشخص شدن هسته‌ها در فیبرهای عضلانی و نمایش بهتر بافت همبند بین آنها) مورد رنگ‌آمیزی قرار گرفتند؛ در رنگ‌آمیزی اول رنگ زمینه صورتی و در رنگ‌آمیزی دوم به رنگ زرد کهربایی بروز نمود. در مرحله بعد همه نمونه‌ها با استفاده از میکروسکوپ نوری و با بهره‌گیری از بزرگنمایی‌های مختلف مورد مطالعه قرار گرفتند و وضعیت فیبرهای عضلانی و تعداد آنها در گروه تجربی مورد مطالعه مورفومتریک قرار گرفتند و با گروه شاهد مقایسه گردید؛ سپس از نمونه‌های مورد نظر با استفاده از میکروسکوپ دوربین دار با بزرگنمایی‌های مختلف عکسبرداری شد.

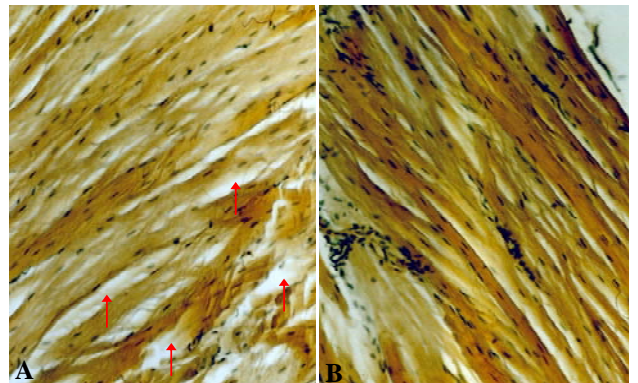
برای مطالعه مورفومتریک فیبرهای عضلانی، برشهای تهیه شده با استفاده از میکروسکوپ نوری و با روشهای استریولوژیکی که برای تعیین تراکم، قطر، طول، سطح، حجم و نظایر آن استفاده می‌شود، مورد مطالعه قرار گرفتند. به منظور تعیین تعداد فیبرهای عضلانی در واحد سطح، از هر 10 مقطع بافتی مربوط به هر یک از نمونه‌های تجربی و شاهد، یک برش به صورت تصادفی انتخاب شد و مجموع برشهای هر گروه، مورد مطالعه قرار گرفتند.

روش نمونه‌برداری به این ترتیب بود که با قراردادن یک مربع مدرج میکرومتری در پشت عدسی چشمی میکروسکوپ، واحد مشخصی برای اندازه‌گیری میدانهای میکروسکوپی، طراحی شد و سپس با جابه‌جا کردن نمونه در زیر میکروسکوپ به فاصله هر چهار میدان یک میدان انتخاب

می‌توان در میوفیبریل‌ها مشاهده نمود (۱۱). آنچه مسلم است عملکرد فیزیولوژیک عضله اسکلتی در مرحله دیابتیک به هر شکلی دچار اختلال می‌شود و عضله اکستنسور دیژیتوروم لونگوس[†] (EDL) که در موش Balb/c در این پژوهش مورد نمونه‌برداری قرار گرفت، نتایج مطلوبی را از نظر تغییرات ساختاری میوفیبرها در استفاده از آلوکسان نشان داد؛ از سوی دیگر با توجه به این که مدل دیابت القا شده توسط مواد شیمیایی، دارای نوروپاتی ثابت شده‌ای در ارتباط با بیماری است، مطالعات مورفولوژیک و آنالیز مورفومتریک عضله، الگوی مناسبی در مورد ارتباط عصبی عضلانی بین عصب دیابتیک و عضو هدف آن (یعنی عضله) ارائه کرد که به اعتبار تغییرات ساختمانی فیبرهای عضلانی می‌توان به وجود آن حکم کرد. مطالعاتی که در زمینه نوروپاتی دیابتی در حیوانات آزمایشگاهی به انجام رسیده است، این موضوع را ثابت می‌کند که در پیامدهای ناشی از دیابت، تظاهرات مختلفی مانند دمیلینیزاسیون سگمنتال اولیه و تخریب آکسونال ثانویه بروز می‌نماید (۱۲). مدل دیابتی ناشی از تجویز آلوکسان در این مطالعه همچنین ثابت کرد که تغییرات مشخصی در اندازه و شکل میوفیبرها، از قبیل نکروز و دژنراسیون بافتی قابل ردیابی است که شکل حاد نوع مشخصی از میوپاتی محسوب می‌شود. از سوی دیگر همان‌گونه که در تصاویر حاصل از مقاطع بافتی نمونه‌های دیابتی مشاهده گردید، تجمع بافت چربی در میوفیبرها، با عضله نمونه‌های دیابتی مرتبط است. این موضوع می‌تواند بدان معنی باشد که چربی اضافه در اطراف سلول‌های عضلانی در پاسخ به تغییرات متابولیک میوفیبرها و تغییر توزیع میوفیبرها در موش‌های دیابتیک تجمع می‌یابد؛ زیرا این موضوع ثابت شده است که میوفیبرها به اسیدهای چرب به عنوان منبع سوخت وابسته هستند (۹). هرچند تحقیقات جنبی پیرامون این موضوع نشان داده است که مصرف غذا و در دسترس بودن چربی می‌تواند فرایند پروتولیز را در موش‌های دیابتی بدون وابستگی به ترشح



شکل ۱- A برش طولی و عرضی الیاف عضله مربوط به یک نمونه دیابتی و B نمونه مشابه از گروه شاهد (بزرگنمایی ۴۰۰ برابر؛ رنگ‌آمیزی هماتوکسیلین-ئوزین)



شکل ۲- A: برش طولی الیاف عضله مربوط به یک نمونه دیابتی و B: نمونه مشابه از گروه شاهد (بزرگنمایی: ۴۰۰ برابر؛ رنگ‌آمیزی Orange G)

بحث و نتیجه‌گیری

با توجه به این که عصب و عضله، برای رشد مناسب و عملکرد صحیح به یکدیگر وابسته هستند، تغییرات ایجاد شده در هر یک از این بافتها می‌تواند اثرات زیانباری روی دیگری داشته باشد. در مطالعات اندکی تغییرات ساختاری فیبرهای عضله مخطط حیوانات دیابتی مورد ارزیابی قرار گرفته و به ضعف این فیبرها که ناشی از دیابت مزمن است، اشاره شده است (۱۰)؛ همچنین تغییرات ساختاری عضله اسکلتی موش‌هایی که با استفاده از استرپتوزوتوسین* (STZ) به دیابت مبتلا شده‌اند، ثابت کرده است که تجمع چربی را

[†] Extensor Digitorum Longus (EDL)

* Streptozotocin (STZ)

اذعان کرد که حداقل در جوندگان کوچک مثل موش، ابتلا به دیابت می‌تواند میوفیبرها را در عضلات اندامهای حرکتی مثل عضله اکستنسور دیژنیتوروم لونگوس دچار کاهش اندازه نماید که با گذر زمان این کاهش مشخص‌تر می‌شود. از سوی دیگر با توجه به این که نوع فیبرهای عصبی مربوط به میوفیبرها تا حدی توسط عصب‌گیری مجدد آنها مشخص می‌شود، تغییرات عصب حمایت‌کننده میوفیبر، منجر به ایجاد تغییرات فیبرهای عضلانی خواهد شد (۲۰، ۱۹)؛ بنابراین مدل دیابت تجربی ناشی از تجویز آلوکسان، شرایطی را فراهم می‌آورد که اثرات انسولین و سایر رژیم‌های درمانی را روی وضعیت مورفولوژیک عضله مخطط، در مرحله دیابتیک، بتوان مورد بررسی قرار داد؛ بنابراین با تعمیم نتایج فوق به پستانداران دیابتیک بزرگتر و از جمله نوع انسان می‌توان چنین نتیجه‌گیری نمود که با توجه به این که در نمونه‌های انسانی تحقیقات جامع و قابل قبولی در این زمینه به انجام نرسیده است، به اعتبار شواهد موجود در بیماران دیابتی علاوه بر سایر عوارض شناخته‌شده دیابت، عضلات مخطط نیز گرفتار می‌شوند. در مورد انسان صرفاً به نظریه نوروزنیک که بعضی از علائم نورولوژیک را در انسان به دنبال پیدایش دیابت مزمن شرح می‌دهد، بسنده شده و به نارسایی عضلات اسکلتی فقط از این دیدگاه نگریسته شده است (۲۲، ۲۱)؛ در عین حال مسائل متابولیک و عروقی نیز نباید از نظر دور بمانند؛ زیرا این‌گونه عوامل نیز می‌توانند به سهم خود اثرات متعدد و متفاوتی در نوع فیبرها و ساختار درونی آنها باقی گذارند؛ به عبارت ساده‌تر مطالعات دیگری، شامل بررسی بیماران مبتلا به دیابت و حیوانات دیابتیک مورد نیاز است تا دانش ما درباره میوپاتی دیابتی و تبعات حاصل از آن افزایش یابد.

انسولین تا حدودی تنظیم نماید (۱۳) اما با توجه به این که دیابت نوع ۱، معمولاً با حوادث میکروآنژیوپاتییک همراه است، ایسکمی نیز به سهم خود احتمالاً عامل مهمی در ایجاد دژنراسیون میوفیبرها خواهد بود (۱۴).

وجود میوفیبرهای کوچک همراه با هسته مرکزی که در این پژوهش مشاهده گردید احتمالاً می‌تواند نشان‌دهنده فعالیت رژنراتیو عضله، برای جایگزین کردن میوفیبرهای مرده باشد. در این رابطه افزایش بافت همبند و پریمزیوم میوفیبرهای نمونه‌های دیابتی همراه با افزایش بافت چربی جایگزین فیبرهای مرده و تغییر شکل یافته را در تصاویر به دست آمده از مقاطع میکروسکوپی به خوبی تایید می‌نماید؛ به عبارت دیگر می‌توان چنین اذعان کرد که فیبرهای عضلانی به دنبال نوروپاتی دیابتی نسبت به نمونه‌های طبیعی بسیار ضعیف شده و از نظر تعداد نیز کاهش یافته‌اند. در چنین شرایطی اتصالات عضله به عصب دژنره، می‌تواند منجر به از دست رفتن اعصاب میوفیبرها شود یا این که حداقل به عنوان بخشی از فرایند نوسازی نوروماسکولر تلقی گردد که در عضله اسکلتی به وقوع می‌پیوندد (۱۵، ۱۶).

اگرچه دامنه وسعت این گسیختگی عصب یا عضله نیز تاکنون مورد مطالعه و ارزیابی دقیق قرار نگرفته است اما در مطالعات انجام‌شده بر روی عضلات رژنره حاصل از عمل پیوند، گزارش شده که یکی از دلایل عدم موفقیت پیوند ممکن است از دست رفتن اعصاب میوفیبرهای پیوندی باشد (۱۸، ۱۷)؛ به نظر می‌رسد بروز دژنراسیون صفحات محرکه به دنبال نوروپاتی دیابتی، می‌تواند منجر به تغییر در عملکرد عضله و به نوعی ضعف عضلانی شود که در بعضی از بیماران دیابتی دیده می‌شود.

بر اساس یافته‌های موجود این مسأله را نیز می‌توان

منابع:

1- Zimmet PZ, McCarty DJ, de Courten MP. The global epidemiology of non-insulin-dependent diabetes mellitus and the metabolic syndrome. *J Diabetes Complications*. 1997 Mar-Apr;11(2):60-8. Review.

2- Waspadji S, Oemardi M, Soewondo P. Diabetes mellitus in an urban population, a decade interval. Presented in 3rd IDF WPR Congress; 1996; Sep 25-28, Hong Kong.

- 3- Roberts S. Diabetes mellitus. In: Goldman L, Bennett JC. (eds) Cecil Textbook of Medicine. 21st ed. Philadelphia: WB Saunders; 2000.
- 4- Alvin C. Diabetes mellitus. In: Braunwald E, Fauci A, Kasper D, Hauser S.(eds) Harrison's Principles of Internal Medicine. 15th Ed. Columbus: McGraw-Hill Professional Publishing; 2001: 2109-38.
- 5- Victor M, Ropper AH. Adams and Victor's Principles of Neurology. 7th ed. Columbus: McGraw-Hill Professional Publishing; 2000.
- 6- Lewis P, Rowland M. Diabetic Autonomic Neuropathy. 10th ed. St.Louis: Mosby; 2000.
- 7- Ozaki K, Matsuura T, Narama I. Histochemical and morphometrical analysis of skeletal muscle in spontaneous diabetic WBN/Kob rat. Acta Neuropathol (Berl). 2001; 102 (3): 264-70.
- 8- Klueber KM, Feczko JD. Ultrastructural, histochemical, and morphometric analysis of skeletal muscle in a murine model of type I diabetes. Anat Rec. 1994; 239 (1): 18-34.
- 9- Medina-Sanchez M, Rodriguez-Sanchez C, Vega-Alvarez JA, Menedez-Pelaez A, Perez-Casas A. Proximal skeletal muscle alterations in streptozotocin-diabetic rats: a histochemical and morphometric analysis. Am J Anat. 1991; 191 (1): 48-56.
- 10- Eddinger TJ, Moss RL, Cassens RG. Fiber number and type composition in extensor digitorum longus, soleus, and diaphragm muscles with aging in Fisher 344 rats. J Histochem Cytochem. 1985; 33 (10): 1033-41.
- 11- Fahim MA, el-Sabban F, Davidson. Muscle contractility decrement and correlated morphology during the pathogenesis of streptozotocin-diabetic mice. Anat Rec. 1998; 251 (2): 240-44.
- 12- Gulati AK, Swamy MS. Regeneration of skeletal muscle in streptozotocin-induced diabetic rats. Anat Rec. 1991; 229 (3): 298-304.
- 13- Acitores A, Gonzalez N, Sancho V, Arnes L, Valverde I, Malaisse WJ, et al. Participation of protein kinases in the stimulant action of GLP-1 on 2-deoxy-D-glucose uptake by normal rat skeletal muscle. Horm Metab Res. 2005; 37 (5): 275-80.
- 14- Hansen L, Gaster M, Oakeley EJ, Brusgaard K, Damsgaard Nielsen EM, Beck-Nielsen H, et al. Expression profiling of insulin action in human myotubes: induction of inflammatory and pro-angiogenic pathways in relationship with glycogen synthesis and type 2 diabetes. Biochem Biophys Res Commun. 2004; 323 (2): 685-95.
- 15- Niederle B, Mayr R. Course of denervation atrophy in type I and type II fibres of rat extensor digitorum longus muscle. Anat Embryol (Berl). 1978; 153 (1): 9-21.
- 16- Ozaki K, Miura K, Tsuchitani M, Narama I. Peripheral neuropathy in the spontaneously diabetic WBN/Kob rat. Acta Neuropathol (Berl). 1996; 92 (6): 603-607.
- 17- Medina-Sanchez M, Barneo-Serra L, Menendez-Pelaez A, Martinez-Esteban M. Effect of streptozotocin-induced diabetes and islet transplantation in proximal skeletal muscle: a histochemical and morphometric analysis. J Lab Clin Med. 1994; 123 (6): 921-29.
- 18- Thomas D, Klueber K, Bourke D, Ontell M. The size of the myofibers in mature grafts of the mouse extensor digitorum longus muscle. Muscle Nerve. 1984; 7 (3): 226-31.
- 19- Andersen H, Nielsen S, Mogensen CE, Jakobsen J. Muscle strength in type 2 diabetes. Diabetes. 2004; 53 (6): 1543-48.
- 20- van Schie CH, Vermigli C, Carrington AL, Boulton A. Muscle weakness and foot deformities in diabetes: relationship to neuropathy and foot ulceration in caucasian diabetic men. Diabetes Care. 2004; 27 (7):1668-73.
- 21- Guyton GP, Saltzman CL. The diabetic foot: basic mechanisms of disease. Instr Course Lect. 2002; 51: 169-81.
- 22- Ogawa K, Sasaki H, Kishi Y, Yamasaki H, Okamoto K, Yamamoto N, et al. A suspected case of proximal diabetic neuropathy predominantly presenting with scapulohumeral muscle weakness and deep aching pain. Diabetes Res Clin Pract. 2001; 54 (1): 57-64.

Morphometrical Study of skeletal muscle in diabetic mice

MR. Nikravesh¹, SH. Alavi²

Abstract

Background and Aim: Diabetes mellitus is a common disease, which accompanied by adverse effects on different tissues. Retinopathy, nephropathy and neuropathy are some known complications in diabetes. Because there are only few studies about diabetes effects on skeletal muscles, such effects were investigated in the present study.

Materials and Methods: In this experimental study, we used 24 male mice. For half of them alloxan were used for diabetes induction (case group), and the rest was named as control group. Diabetic group included mice whose blood glucose level after 72 hours of alloxan injection was more than 180 m/dL. After eight weeks, biopsy from extensor digitorum muscle in the experimental and control groups under anesthesia was done. The specimens were fixed and assessed by using optical microscope and serological counting methods.

Results: Our study showed that there are myofibril irregularity, reduction in fiber's diameter, and their number nuclei decrease, and also connective tissue increase in diabetic mice.

Conclusion: The obtained data from diabetic mice could account for atrophy and necrosis which caused functional motor abnormalities. It is concluded that diabetes has an adverse effect on the number and diameter of fibers in skeletal muscles which can end up in myopathy due to neuropathy in diabetic mice.

Key Words: Diabetes; Mouse; Morphometrical study; Skeletal muscle

¹ Corresponding Author; Associate Professor, Department of Anatomy, Faculty of Medicine, Mashhad University of Medical Sciences. Mashhad, Iran nikravesh@hotmail.com

² Assistant Professor of Anatomy, Department of Anatomy, Faculty of Medicine, Mashhad University of Medical Sciences. Mashhad, Iran