مقاله اصیل پژوهشی

تأثیر عصاره آبی ریزوم مرغ (Cynodon dactylon L. Pers.) بر مالون‌دی‌آلدهید پلاسما و نفروپاتی ناشی از دیابت در رت

آزاده اسکندری[1]، رضا حیدری[2]، فرح فرخی[3]، زهرا سلیمی[4]

چکیده

زمینه و هدف: امروزه استرس اکسیداتیو و رادیکال‌های آزاد ناشی از آن به عنوان یک عامل مهم در پاتوژنی ناشی از دیابت شناخته می‌شود. در این مطالعه تأثیر عصاره آبی ریزوم مرغ بر نفروپاتی ناشی از دیابت و پراکسیداسیون لیپیدها در پلاسما بررسی شده است.

روش تحقیق: در این مطالعه تجربی، ۳۰ رت نر بالغ نژاد ویستار به طور تصادفی در ۵ گروه ۶تایی قرار گرفتند. به رت‌های گروه کنترل سرم فیزیولوژی تزریق شد. رت‌های گروه دوم، با تزریق داخل صفاقی استرپتوزوتوسین (*STZ*) با دوز ۷۰*mg/kg,ip* دیابتی شدند. به رت‌های دیابتی گروه سوم، چهارم و پنجم، عصاره آبی ریزوم مرغ به ترتیب با دوزهای ۵۰، ۲۵۰ و ۵۰۰ *mg/kg* به مدت ۴ هفته خورانده شد. بعد از پایان دوره تیمار، از قلب رت‌ها خون‌گیری به عمل آمد و بعد از بازکردن حفره شکم، کلیه‌ها برداشته شد و در محلول فرمالین ۱۰٪ قرار گرفت. میزان مالون‌دی‌آلدئید (*MDA*) پلاسما به عنوان شاخص پراکسیداسیون لیپیدها مورد سنجش قرار گرفت. نمونه‌های کلیوی نیز بعد از برش‌گیری و رنگ‌آمیزی، از نظر تغییرات ساختمانی بررسی شدند.

یافته‌ها: سطح *MDA* پلاسما در رت‌های دیابتی درمان شده با عصاره در دوز ۵۰۰*mg/kg* کاهش معنی‌داری نسبت به گروه دیابتی کنترل نشان داد (P=۰/۰۱). در کلیه موش‌های دیابتی گروه کنترل تحلیل گلومرولی، اتساع فضای ادراری و تغییرات هیالینه شدن جدار عروق مشاهده شد. این تغییرات در رت‌های تحت تیمار با عصاره تخفیف نشان داد.

نتیجه‌گیری: نتایج این مطالعه نشان داد که عصاره آبی ریزوم مرغ سبب کاهش پراکسیداسیون لیپیدهای پلاسما و تخفیف آثار بافتی نفروپاتی دیابتی می‌شود.

واژه‌های کلیدی: دیابت، مرغ، لیپید، پرواکسیداسیون، لیپید، نفروپاتی

مجله علمی دانشگاه علوم پزشکی بیرجند. ۱۳۹۰؛۱۸(۴): ۲۶۵-۲۷۴

دریافت: ۱۳۸۹/۷/۱۸ پذیرش: ۱۳۹۰/۴/۲۸

[1] نویسنده مسؤول، کارشناس ارشد فیزیولوژی جانوری، گروه زیست‌شناسی، دانشکده علوم، دانشگاه ارومیه، ایران
آدرس: ارومیه- بلوار دانشگاه- کیلومتر ۱۱ جاده سرو- دانشکده علوم دانشگاه ارومیه
تلفن: ۲۷۷۶۷۰۷ نمابر: ۲۷۷۶۷۰۷ پست الکترونیک: *azade.eskandary@yahoo.com*
[2] استاد بیوشیمی، گروه زیست‌شناسی، دانشکده علوم، دانشگاه ارومیه، ایران
[3] استادیار بافت‌شناسی، گروه زیست‌شناسی، دانشکده علوم، دانشگاه ارومیه، ایران
[4] کارشناس ارشد فیزیولوژی جانوری، گروه زیست‌شناسی، دانشکده علوم، دانشگاه ارومیه، ایران

مقدمه

مطالعات نشان می‌دهند که استرس اکسیداتیو و رادیکال‌های آزاد ناشی از آن نقش مهمی در ناهنجاری‌های دیابت از جمله نفروپاتی ناشی از دیابت دارند (۱). در سال‌های اخیر نشان داده شده است که در سندرم دیابت، پراکسیداسیون لیپیدها بالا رفته که می‌تواند در شرایط مزمن در آسیب بافتی شرکت کند (۲). بررسی‌ها نشان داده است که هایپرگلیسمی مزمن باعث افزایش در تولید رادیکال‌های آزاد مخصوصاً گونه‌های فعال اکسیژن (ROS) می‌شود. هایپرگلیسمی از طریق خوداکسایشی گلوکز، گلیکوزیله شدن غیرآنزیمی پروتئین (۳)، فعال شدن داخل سلولی مسیر سوربیتول و افزایش گلیکولیز (۴)، باعث تولید ROS می‌شود؛ در ضمن پراکسیداسیون چربی‌ها نیز در تولید رادیکال‌های آزاد و استرس اکسیداتیو در افراد دیابتیک نقش دارد (۵). رادیکال‌های آزاد، اتم‌ها یا مولکول‌هایی هستند که دارای یک یا چند جفت الکترون در مدار خارجی خود هستند و به دلیل وجود تک الکترون، مولکول‌هایی بسیار فعال و واکنش‌پذیر هستند. رادیکال‌های آزاد دائماً در سلول در حال سنتز هستند. منشأ سلولی آنها می‌تواند ناشی از متابولیسم درون سلولی یا نشت از میتوکندری‌ها متعاقب تنفس سلولی باشد (۶). مهمترین گونه‌های فعال اکسیژن شامل یون‌های سوپراکسید (O^-_2)، هیدروژن پراکسید (H_2O_2) و هیپوکلریک اسید ($HOCL$) می‌باشند. از گونه‌های غیر اکسیژنی موجود، گونه‌های فعال نیتروژن (RNS) هستند که شامل نیتریک اکساید (NO) و پراکسی نیتریت می‌باشند. ROS و RNS به طور مداوم توسط سیستم‌های آنتی‌اکسیدانی داخل و خارج سلول حذف می‌شوند. تولید کنترل نشده ROS و RNS باعث تخریب ماکرومولکول‌های داخل سلولی نظیر DNA، لیپید و پروتئین‌ها می‌شود (۷). زمانی که دفاع آنتی‌اکسیدانتی در بدن جهت مقابله با رادیکال‌های آزاد کافی نباشد، استرس اکسیداتیو پدید می‌آید. رادیکال‌های آزاد افزایش یافته در استرس اکسیداتیو، به روش‌های مختلفی باعث آسیب می‌شوند. یکی از روش‌های ایجاد آسیب، تخریب اسیدهای چرب غیر اشباع ($PUFA$) می‌باشد که در غشا سلول به کار رفته‌اند. باندهای دوگانه در این تیپ از اسیدهای چرب، آنها را بسیار مستعد برای اکسیدشدن و تخریب می‌سازند. این تخریب سبب ایجاد ناهنجاری‌های دیابتی از جمله آسیب عروقی می‌شوند (۸). دیابت ملیتوس شایع‌ترین بیماری آندوکرین در انسان است که نفروپاتی دیابتی یکی از عوارض دراز مدت آن است و می‌تواند علت عمده مرگ در بیماران مبتلا به $IDDM$ باشد. در چنین حالتی، کلیه دچار تغییرات مرفولوژیک بسیار می‌گردد که گلومرولوپاتی مهمترین تغییر ساختار کلیه بوده و به وسیله ضخیم‌شدن غشای پایه گلومرولی و افزایش حجم مزانژیال مشخص می‌گردد (۹). تشکیل انواع اکسیژن واکنشی از اثرات هیپیرگلیسمی است و هیپرگلیسمی فاکتور مهمی در پیشرفت بیماری کلیوی می‌باشد. درمان آنتی‌اکسیدانتی می‌تواند درمانی برای نفروپاتی دیابتی باشد (۱۰). علت اصلی نفروپاتی دیابتی، گلیکوزیلاسیون غیر آنزیمی پروتئین‌های پلاسما و غشای پایه لوله‌ها و کلافه‌های گلومرولی است که در ابتدا قابل برگشت است ولی در مدت طولانی مولکول‌هایی مثل کلاژن پیوند غیر قابل برگشتی را با گلوکز تشکیل می‌دهند (۱۱).

پیشرفت جدید تکنولوژی و ظاهر شدن عوارض ناخواسته و گاهی جبران‌ناپذیر داروهای شیمیایی موجب شده تا یک بازنگری بنیادی توسط متخصصین جهت کشف مواد مؤثره گیاهان برای درمان بیماری به عمل آید. از طرفی کشور ما غنی از گیاهان دارویی است؛ لذا ضرورت اجرای کارهای تحقیقاتی و زیربنایی فیتوشیمی گیاهان دارویی به خصوص برای درمان بیماری‌های شایعی چون دیابت در جوامع امروزی اهمیت دارد (۱۲). از زمان‌های دور مرغ *Cynodon (dactylon)* در برخی از مناطق ایران از جمله در آذربایجان به عنوان یک گیاه دارویی شناخته شده و در طب سنتی این منطقه، ریشه و ریزوم آن برای درمان بیماری‌هایی نظیر تهوع، استفراغ، فشار خون بالا و ناراحتی‌های گوارشی استفاده

می‌شود (۱۳). این گیاه همچنین دارای خاصیت دیورتیکی، ضد التهاب (۱۴) و خلط آور بوده و در درمان سوزش مجاری ادراری، سنگ کلیه و پروستات کاربرد دارد (۱۵)؛ همچنین عصاره آبی گیاه در کنترل قند خون و کلسترول در رت‌های دیابتی شده با استرپتوزوتوسین (*STZ*) مفید بوده است (۱۶). اخیراً گزارش شده است که گیاه دارای اثرات حفاظتی در برابر آسیب‌های کبدی القاء شده توسط *STZ* می‌باشد (۱۷). در این تحقیق، تأثیر عصاره آبی گیاه مرغ بر میزان پراکسیداسیون لیپیدی پلاسما و نفروپاتی ناشی از دیابت، در رت‌های دیابتی شده با *STZ* مورد بررسی قرار گرفت.

روش تحقیق

جمع‌آوری گیاه

ریزوم گیاه مرغ *(Cynodon dactylon L.pers)* از منطقه درود لرستان جمع‌آوری و توسط هرباریوم دانشکده علوم دانشگاه ارومیه از نظر تاکسونومی مورد شناسایی قرار گرفت. سپس ریزوم گیاه در دمای ۲۵ درجه سانتی‌گراد و در شرایط سایه، خشک گردیده و با استفاده از آسیاب مکانیکی به صورت پودر درآمد.

آماده‌سازی عصاره

به منظور تهیه عصاره آبی گیاه، به ازای ۱۵۰ میلی‌لیتر آب مقطر، ۱۰ گرم از پودر گیاه در داخل کارتوژ دستگاه سوکسله (*SOXHELT, England, Electrothermal*) قرار داده شد. بعد از ۱۲ ساعت عصاره به دست آمده توسط دستگاه روتاری *(Rotary, IKA-WERKW, Japan PV05 BASIC)* خشک گردید.

حیوانات آزمایشگاهی

در این تحقیق از رت‌های نر بالغ نژاد *Wistar* با محدوده وزنی ۱۸۰-۲۳۰ گرم استفاده شد. این حیوانات تحت شرایط ۱۲ ساعت روشنایی و ۱۲ ساعت تاریکی، درجه حرارت کنترل شده ۲±۲۳ درجه سانتی‌گراد و رطوبت نسبی هوا بین ۴۰ تا ۶۰ درصد نگهداری شده و دسترسی مداوم به آب و غذا داشتند.

القاء دیابت در رت‌ها

برای ایجاد دیابت تجربی در رت‌ها از استرپتوزوتوسین (سیگما) با دوز ۷۰*mg/kg* استفاده شد (۱۸). این ماده ابتدا در بافر سیترات (۰/۱*M*، *PH*=۴/۵) حل شده و به روش داخل صفاقی به حیوانات تزریق شد. انتخاب این دوز از ماده با توجه به مطالعات انجام شده در این زمینه و همچنین آزمایش‌های مقدماتی صورت گرفت. رت‌های دیابتی شده، کاهش وزن به همراه ادرار فراوان و افزایش قابل ملاحظه قند خون داشتند. اندازه‌گیری گلوکز خون با استفاده از دستگاه گلوکومتر (*Accue Check ,Germany*) انجام گرفت. برای این کار، قطره‌ای از خون با لانست‌زدن دم حیوان مستقیماً بر روی دستگاه گلوکومتر گذاشته شد. رت‌های با قند خون بالای ۲۵۰*mg/dl* به عنوان دیابتی در نظر گرفته شدند.

گروه‌بندی و تیمار

در این مطالعه تجربی، عصاره گیاهی در دوزهای مختلف و یا سرم فیزیولوژی به مدت ۴ هفته به صورت خوراکی و از طریق لوله داخل معدی (گاواژ) تیمار گردیدند. حجم ماده تیمارشده در تمامی گروها یک میلی‌لیتر بود. حیوانات به ۵ گروه ۶ تایی زیر تقسیم شدند:

گروه ۱) حیوانات سالم که با سرم فیزیولوژی تیمار شدند (گروه کنترل).

گروه ۲)حیوانات دیابتی که با سرم فیزیولوژی تیمار شدند.

گروه ۳) حیوانات دیابتی که عصاره را با دوز ۵۰*mg/kg* دریافت نمودند.

گروه ۴) حیوانات دیابتی که عصاره را با دوز ۲۵۰*mg/kg* دریافت نمودند.

گروه ۵) حیوانات دیابتی که عصاره را با دوز ۵۰۰*mg/kg* دریافت نمودند.

بررسی بیوشیمیایی

بعد از ۴ هفته تمام رت‌ها با اتر بیهوش شدند؛ سپس به وسیله سرنگ از قلب هر موش ۳ میلی‌لیتر خون گرفته شد.

نمونه‌های خون با ماده ضدّ انعقاد $EDTA$ مخلوط و سپس با دور ۳۰۰۰ به مدت ده دقیقه سانتریفوژ شدند. بعد از جداسازی پلاسما، سنجش میزان مالون دی‌آلدئید در پلاسما بر اساس روش $Darper$ به ترتیب زیر صورت گرفت (۱۹).

۲/۵میلی‌لیتر از تری‌کلرو استیک اسید ۱۰٪ به ۰/۵ میلی‌لیتر از نمونه اضافه شد. بعد از انکوبه شدن مخلوط در ۹۰ درجه سانتی‌گراد برای ۱۵ دقیقه، مخلوط برای ۱۰ دقیقه در ۳۰۰۰ دور سانتریفوژ شد. ۲ میلی‌لیتر از سوپرناتانت با یک میلی‌لیتر از تیوباربیتوریک اسید ۰/۶۷۵٪ ترکیب شد. ترکیب حاصل مجدداً در ۹۰ درجه برای ۱۵ دقیقه نگهداری و پس از سردشدن در دمای اتاق، میزان جذب در ۵۳۲nm به وسیله اسپکتروفتومتر $(Biowave\ S2100\ Diode\ Array\ England)$ اندازه‌گیری شد.

پاتولوژی نمونه‌ها:

پس از انجام خونگیری، محفظه شکم باز و کلیه‌ها به دقت برداشته شدند. بعد از ایجاد برش در هر کلیه جهت انجام آزمایشات پاتولوژیکی، در محلول فرمالین ۱۰٪ قرار داده شد و حداقل ۴۸ ساعت در محلول فرمالین نگهداری شدند؛ سپس بعد از طی مراحل پردازش بافتی، نمونه‌ها با روش هماتوکسیلین- ائوزین $(H\&E)$ رنگ‌آمیزی شدند. لام‌های تهیه شده با میکروسکوپ نوری $(Zeiss\ Germany)$ با درشت‌نمایی ۴۰۰× از نظر تغییرات ایجاد شده مورد بررسی قرار گرفتند. بعد از بررسی بافت‌ها، شدت تغییرات در مقطع‌های بررسی‌شده نمره‌گذاری گردید؛ به این صورت که اگر علائم مورد نظر در بافت طبیعی بود با علامت منفی در جدول مشخص می‌شد ولی هر چه شدت تغییرات نسبت به گروه کنترل بیشتر می‌گردید با درجه مثبت بیشتری در جدول مشخص می‌شد.

آنالیز آماری داده‌ها

با استفاده از آنالیز واریانس یک طرفه $(on\text{-}way)$ $ANOVA$ و تست $Tukey$، نتایج مورد مقایسه و بررسی گردیدند. نتایج به صورت $Mean\pm S.D$ ارائه گردید. معیار استنتاج آماری ($P<۰/۰۱$) در نظر گرفته شد.

یافته‌ها

نتایج نشان می‌دهد که القاء تجربی دیابت در رت‌ها، با افزایش قند خون (جدول۱) منجر به افزایش سطح MDA پلاسما و کاهش وزن (جدول۲) در رت‌های دیابتی در مقایسه با گروه کنترل شد؛ به علاوه سطح MDA پلاسما در رت‌های دیابتی تحت تیمار با عصاره، در دوز ۵۰۰mg/kg کاهش معنی‌داری نسبت به گروه دیابتی درمان نشده نشان داد ($P=۰/۰۱$) و در همان حال این تغییرات با گروه کنترل سالم معنی‌دار نبود.

جدول ۱- نتایج به دست آمده از بررسی مقایسه‌ای تاثیر دوز های مختل از عصاره آبی مرغ بر میزان قند خون

گروه‌های آزمایش	قند خون (mg/dl)		
	T_0	T_2	T_4
کنترل	۶۹/۸±۱/۵۵	۷۰/۳±۱/۵۴ a^*	۶۹/۵±۱/۹۴ a^*
دیابتی کنترل	۳۷۲/۱±۶۹/۴	۴۷۱/۵±۵۱/۰۸ b^*	۴۹۳/۸±۴۶/۳ b^*
دیابتی تیمار شده با دوز ۵۰	۴۵۱/۵±۴۶/۶	۴۴۳/۸±۴۴/۷ b^*	۴۳۴/۸±۴۳/۵ b^*
دیابتی تیمار شده با دوز ۲۵۰	۴۸۳/۳±۵۶/۶	۴۱۴/۱±۶۶/۷ b^*	۳۷۷±۶۵/۴ b^*
دیابتی تیمار شده با دوز ۵۰۰	۳۳۷/۷±۲۶/۷	۲۳۵/۱±۳۶/۹ a^*	۲۰۲/۵±۳۳/۴ a^*

a: مقادیر فوق از نظر معنی‌دار بودن نسبت به گروه دیابتی کنترل مقایسه شده‌اند. b: مقادیر فوق از نظر معنی‌دار بودن نسبت به گروه کنترل غیر دیابتی مقایسه شده‌اند *: ($P<۰/۰۵$). مقادیر جدول به صورت $Mean\pm SEM$ بیان شده‌اند. T_0: میانگین قند خون بعد از تزریق STZ در روز صفر T_2: میانگین قند خون ۲ هفته بعد از تزریق STZ. $T_۴$: میانگین قند خون ۴ هفته بعد از تزریق STZ.

سطح MDA پلاسما در گروه‌های تحت تیمار با عصاره در دوز ۵۰ و ۲۵۰mg/dl در مقایسه با گروه دیابتی درمان نشده کاهش نشان داد ولی این تغییرات از لحاظ آماری معنی‌دار نبود (جدول ۴).

تصاویر، تغییرات کلیوی را در گروه‌های مختلف نشان می‌دهند. شکل ۱- (الف، ب) وضعیت کلیه را در موش‌های گروه کنترل نشان می‌دهد که در آن شبکه گلومرولی و فضای ادراری در وضعیت طبیعی می‌باشند. همان طور که در شکل ۱- پ دیده می‌شود، در موش‌های دیابتی درمان نشده، در تمام موارد تغییرات کلیوی شامل: هیالینه‌شدن جدار عروق آوران، وجود فضاهای خالی ما بین سلول‌های مزانژیال، ضخیم شدن غشاء پایه، اتساع فضای ادراری و تحلیل گلومرولی به تعداد زیاد قابل مشاهده است. شکل ۱- ت کلیه رت‌های تحت تیمار با عصاره در دوز ۵۰mg/kg را نشان می‌دهد. تغییرات در این گروه مشابه با گروه دیابتی درمان نشده است. در این گروه، بهبودی قابل ملاحظه‌ای در وضعیت کلیه مشاهده نشد. شکل ۱- ج مربوط به رت‌های دیابتی درمان شده با عصاره در دوز ۲۵۰mg/kg است که یک بهبودی نسبی را می‌توان در وضعیت کلیه مشاهده کرد.

جدول ۲- نتایج به دست آمده از بررسی مقایسه‌ای دوزهای مختلف عصاره آبی مرغ بر وزن بدن

گروه‌های آزمایش	وزن بدن (gr)				
	قبل ازتزریق	هفته اول	هفته دوم	هفته سوم	هفته چهارم
کنترل	۱۸۴/۲±۱/۹	۲۰۶/۳±۲/۲۵ ^{a*}	۲۲۰/۴±۱/۶۵ ^{a*}	۲۳۰±۰/۷۸ ^{a*}	۲۳۷±۱/۷۲ ^{a*}
دیابتی کنترل	۱۸۲/۷±۱۰/۱	۱۶۹/۷±۶/۰۸ ^{b*}	۱۵۷/۶±۵/۸ ^{b*}	۱۵۱/۱±۵/۵۲ ^{b*}	۱۴۲/۳±۴/۶ ^{b*}
دیابتی تیمار شده با دوز ۵۰	۲۱۱/۱±۴/۱	۱۹۶/۹±۴/۷ ^{a*}	۱۸۶/۲±۳/۹ ^{b*}	۱۷۹/۲±۴/۴۷ ^{b*}	۱۷۲/۶±۳/۵ ^{b*}
دیابتی تیمار شده با دوز ۲۵۰	۲۰۶/۵±۴/۵	۱۸۹/۰۵±۶/۸	۱۸۰/۷±۶/۵ ^{b*}	۱۷۴/۰۸±۵/۷ ^{b*}	۱۶۸/۷±۴/۸ ^{b*}
دیابتی تیمار شده با دوز ۵۰۰	۲۱۰/۸±۴/۹	۲۰۶/۳±۴/۴۱ ^{a*}	۱۹۴/۵±۷/۵ ^{a*}	۲۰۱/۴±۱۰/۳۷ ^{a*}	۱۸۹/۹±۱۱/۳ ^{a*}

جدول ۳- مقایسه میانگین سطح مالون‌دی‌آلدئید پلاسما پس از مداخله در رت‌های دیابتی

گروه‌های آزمایش	MDA(میکرومول/گرم)
کنترل	./۹۹۹±./۶۱
دیابتی کنترل	۱/۵۸۴±./ ۲۷ ^{b*}
دیابتی تیمار شده با دوز ۵۰	۱/۱۴۴±./۵۷۰
دیابتی تیمار شده با دوز ۲۵۰	۱/۰۱۴±./۴۶۰
دیابتی تیمار شده با دوز ۵۰۰	./۵۸۳±./۱۹ ^{a*}

مقادیر به صورت $Mean\pm S.D$ بیان شده‌اند. a: مقادیر فوق از نظر معنی‌دار بودن نسبت به کنترل دیابتی بیان شدند. b: مقادیر فوق از نظر معنی‌دار بودن نسبت به گروه دیابتی تیمار شده با دوز ۵۰۰mg/kg بیان شدند. *:(P=۰/۰۱).

جدول ٤- مقایسه تغییرات بافتی کلیه در گروه‌های مختلف

گروه‌ها / تغییرات بافتی	کنترل	دیابتی	دیابتی شده با دوز ۵۰	دیابتی شده با دوز ۲۵۰	دیابتی شده با دوز ۵۰۰
اتساع فضای ادراری	–	+++	+++	++	+
تحلیل گلومرولی	–	+++	+++	++	+
هیالینه‌شدن عروق	–	+++	–	–	–

–: طبیعی +: خفیف ++: متوسط +++: شدید.

در رت‌های درمان شده با دوز $۵۰۰mg/kg$ همانطور که در شکل ۱ـح دیده می‌شود، هیالینه‌شدن جدار عروق، اتساع فضای ادراری و تحلیل گلومرولی، کاهش قابل ملاحظه‌ای را در مقایسه با گروه دیابتی درمان نشده نشان می‌دهد (جدول ۳).

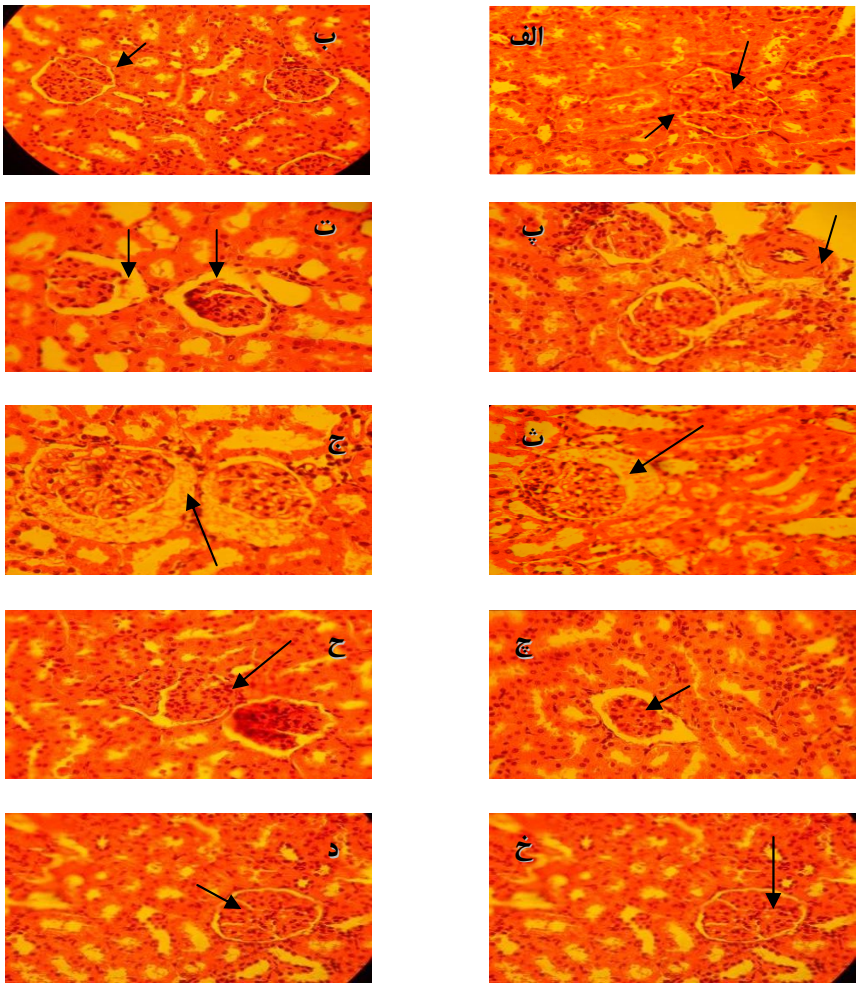

شکل ۱- الف) تصویر میکروسکوپ نوری مقطع بافتی کلیه رت سالم، درشت نمایی ۴۰۰×، رنگ‌آمیزی $H\ \&\ E$.
الف و ب) در گروه کنترل شبکه گلومرولی و فضای ادراری (پیکان) سالم و طبیعی بوده و تغییر پاتولوژیک خاصی در آن مشاهده نمی‌شود. **پ و ت)** تصویر میکروسکوپ نوری مقطع بافتی کلیه رت دیابتی درمان نشده، درشت‌نمایی ۴۰۰×، رنگ‌آمیزی $H\ \&\ E$. در گروه دیابتی کنترل، تحلیل شبکه گلومرولی و اتساع فضای ادراری (پیکان) قابل مشاهده است. **ث و ج)** تصویر میکروسکوپ نوری مقطع بافتی کلیه رت درمان شده باعصاره با دوز $۵۰mg/kg$ درشت‌نمایی۴۰۰×، رنگ‌آمیزی $H\ \&\ E$. تغییرات ایجاد شده در فضای ادراری و شبکه گلومرولی (پیکان) مشابه با گروه دیابتی کنترل می‌باشد. **چ و ح)** تصویر میکروسکوپ نوری مقطع بافتی کلیه رت دیابتی درمان شده با عصاره با دوز $۲۵۰mg/kg$، درشت‌نمایی۴۰۰×، رنگ‌آمیزی $H\ \&_E$ بهبود نسبی در وضعیت شبکه گلومرولی و فضای ادراری (پیکان) قابل مشاهده است. **خ و د)** تصویر میکروسکوپ نوری مقطع بافتی کلیه رت دیابتی درمان شده با عصاره با دوز $۵۰۰mg/kg$، درشت‌نمایی۴۰۰×، رنگ‌آمیزی $H\ \&\ E$. در گروه تیمار با دوز $۵۰۰mg/kg$ اتساع فضای ادراری و ضایعات گلومرولواسکروزیس (پیکان) کاهش قابل ملاحظه‌ای را نسبت به گروه دیابتی کنترل نشان می‌دهد.

بحث

افزایش تولید رادیکال آزاد و پراکسیداسیون لیپید، به سبب اختلال در سیستم آنتی‌اکسیدانی آنزیمی و غیر آنزیمی منجر به استرس اکسیداتیو می‌شود (۲۰). *Ahmed* و همکاران (۲۰۰۶) طی تحقیقی بیان نمودند که در بیماران دیابتی، هیپرگلیسمی به مدت طولانی منجر به افزایش استرس اکسیداتیو می‌شود که خود را به صورت افزایش در میزان *MDA* در افراد دیابتی نشان می‌دهد (۲۱). روند پراکسیداسیون چربی موجب تخریب ساختار غشاء، مهار فعالیت/ های آنزیمی و ایجاد شکستگی در ساختار *DNA* می‌شود (۲۲). مرور مجدد بخش نتایج، نشانگر این است که پراکسیداسیون لیپیدی در پلاسمای رت‌های دیابتی شده، با *STZ* افزایش می‌یابد. مکانیسم‌های زیادی در تولید استرس اکسیداتیو دخیل می‌باشند که از آن جمله می‌توان خوداکسایشی گلوکز، گلیکوزیله‌شدن پروتئین‌ها و برهمکنش محصولات نهایی گلیکوزیله شدن پیشرفته (*AGEs*) با رسپتورهای مخصوص‌شان بر روی ماکروفاژها را نام برد (۲۳). با توجه به اینکه *MDA* یکی از محصولات نهایی پراکسیداسیون اسیدهای چرب غیر اشباع در سلول است، افزایش رادیکال‌های آزاد باعث افزایش تولید *MDA* می‌شود. به طور معمول سطح *MDA* به عنوان یک مارکر از استرس اکسیداتیو و وضعیت آنتی‌اکسیدانی است (۲۴). *Seven* و همکاران (۲۰۰۴) افزایش معنی‌دار سطح *MDA* را در پلاسما و کبد رت‌های دیابتی گزارش کردند (۲۵). نتایج مطالعه حاضر نشانگر کاهش پراکسیداسیون لیپیدی در اثر مصرف عصاره آبی ریزوم مرغ می‌باشد؛ زیرا *MDA* که شاخص پراکسیداسیون لیپیدی است، در این مطالعه در اثر مصرف عصاره کاهش نشان می‌دهد. احتمال می‌رود در اثر مصرف عصاره، ظرفیت آنتی‌اکسیدانی پلاسما افزایش یافته است که سبب کاهش رادیکال‌های آزاد می‌شود. عبداللهی و همکاران نتایج مشابهی از اثر عصاره به دست آمده از *Satureja khuzestanica* را در رت‌های دیابتی به دست آوردند که این نتایج را در ارتباط با محتوی فلاونوئیدی گیاه دانستند (۲۶)؛ همچنین مطالعات چندی نشان دادند که استفاده از ترکیبات حاوی آنتی‌اکسیدانی پلی‌فنولی مانند چای سبز، روغن زیتون و زنجبیل، سبب کاهش پراکسیداسیون لیپیدی و عوارض ناشی از دیابت خواهد شد (۲۷). با توجه به کاهش معنی‌دار *MDA*پلاسما که نشان‌دهنده کاهش پراکسیداسیون لیپیدی است، ممکن است عوامل دیگر مانند کاهش چربی در کبد و پلاسما در اثر مصرف عصاره مرغ نیز در کاهش پراکسیداسیون لیپیدی نقش داشته باشد (۲۸).

در این مطالعه، نفروپاتی ایجاد شده در اثر دیابت در رت‌های دریافت کننده عصاره مرغ، بهبودی قابل توجهی در اتساع فضای ادراری، تحلیل گلومرولی و هیالینه‌شدن عروق نشان می‌دهد؛ همچنین مطالعات کرون و همکاران نیز تأثیر مفید مصرف آنتی‌اکسیدان‌ها را بر بهبود نفروپاتی دیابتی تأیید می‌کند (۲۹). به نظر می‌رسد که پراکسیداسیون لیپیدی و افزایش فعالیت آنزیم فسفولیپاز A_2، در آسیب کلیه دخیل باشد. این آنزیم باعث تولید پروستاسیکلین I_2 (PGI_2)، ترومبوکسان A_2 (TXA_2) و پروستاگلاندین E_2 می‌گردد. PGI_2 گشادکننده عروق و TXA_2، منقبض‌کننده عروقی است و تعادل بین آنها در شرایط طبیعی موجب حفظ حالت طبیعی در تون عروقی می‌شود. مشخص شده است که در دیابت مزمن، TXA_2 افزایش و تولید PGI_2 کاهش می‌یابد. به هم خوردن تعادل بین TXA_2 و PGI_2، منجر به کاهش جریان خون گشته و در برخی اندام‌ها از جمله کلیه متعاقب کاهش جریان خون، بروز نفروپاتی افزایش می‌یابد (۳۰). *Ha* و همکاران بیان کردند که هیپرگلیسمی، مستقیماً استرس اکسیداتیو را در سلول‌های مزانژیال گلومرولی افزایش می‌دهد. از طرف دیگر، استرس اکسیداتیو سبب القاء بیان *mRNA (Transforming growth factor beta2)* $TGFB_2$ و فیبرونکتین که ژن‌های دخیل در آسیب گلومرولی هستند، می‌شوند. با مهار آسیب اکسیداتیو، تمام ناهنجاری‌های مرتبط با نفروپاتی دیابتی مهار می‌شود (۳۱).

به نظر می‌رسد که عصاره آبی مرغ، با مهار استرس اکسیداتیو در بهبود نفروپاتی حاصل از دیابت در رت‌های دیابتی عمل می‌کند.

نتیجه‌گیری

به طور خلاصه، نتایج تحقیق حاضر نشان داد که تجویز عصاره آبی مرغ به میزان $۵۰۰mg/kg$ به مدت ۴ هفته به رت‌های دیابتی، باعث کاهش معنی‌دار در سطح پراکسیداسیون لیپیدی پلاسما می‌گردد؛ همچنین عصاره آبی مرغ می‌تواند اثرات مفیدی در تغییرات هیستولوژیکی کلیه در جریان بیماری دیابت داشته باشد؛ بنابراین تجویز عصاره در دوزهای بالاتر و برای مدت طولانی‌تر در مدل تجربی دیابت در تحقیقات آتی به عنوان یک پیشنهاد توصیه می‌شود.

منابع:

1-Ha H⅔Kim KH. Role of oxidative stress in the development of diabetic nephropathy. Kidney Int Suppl. 1995; 51: S18-21.

2- Baynes J⅔Thorpe S. The role of oxidative stress in diabetic complication: A new perspective on an old paradigm. Diabetes 1999; 48(1): 1-9.

3- Nouroz-zadeh J⅔Rahimi A⅔Tajaddini SJ⅔Trischler H⅔Rosen P⅔Halli Well B⅔Betteridge DJ. Relationship between plasma measure of oxidative stress and metabolic control in NIDDM. Diabetologia. 1997; 40: 647-53.

4- Robertson RP. Chronic oxidative stress as a central mechanism for glucose toxicity in pancreatic islet beta cells in diabetes. J Biol Chem. 2004; 279(41): 42351-4.

5- Williamson JR⅔Chang K⅔Frangos M⅔Kawamura T⅔Nyengaard JR⅔Van Den EM⅔Kilo C⅔Tilton RG. Hyperglycemic pseudo hypoxia and diabetic complications. Diabetes. 1993; 42(6): 801-13.

6- Keaney JF⅔Loscalzo J. Diabetes, Oxidative stress and platelet activation. Diabetes. 1999; 99(2): 189-91.

7- Bonnefont-Rousselot D. Consequences of diabetic status on the oxidant/antioxidant balance. Diabetes Metab. 2000; 26(3): 163-71.

8- Baynes J⅔Thorpe S. The role of oxidative stress in diabetic complication: A new perspective on an old paradigm. Diabetes. 1999; 48(1): 1-9.

9- Jakus V. The role of free radicals⅔oxidative stress and antioxidant system in diabetic vascular disease. Bratisl Lek Listy. 2000; 101(10): 541-51.

10- Vessby B⅔Aro A⅔Skarfors E⅔Berglunel L⅔Salminen I⅔Litbell H. The rick to develop NIDDM is related to the fatty acid composition of the serum cholesterol esters. Diabetes. 1994; 43(11): 1353-7.

11- Becker KL. Principles and practice of endocrinology and metabolism. 2nd ed. Philadelphia: Wb Saunders; 1995.

12- Koya D⅔Hayashi K⅔Kitada M⅔Kashivagi A. Effect of antioxidant in diabetes-induced oxidative stress in the glomeruli of diabetic rats. J Am Soc Nephrol. 2003; 14 (8 Suppl 3): 250-3.

13- Cefalu W⅔Wang Z ،⅔Farrow AB. Liver and kidney tissue membranes as tissue markers for nonenzymatic glycosylation. Diabetes. 1991; 40(7): 902-7.

14- Nishikawa T⅔Edelstein D⅔Du X-L⅔Yanagishi D. Normalizing mitochondrial superoxide production blocks three pathway of hyperglycemic damage. Nature. 2000; 404 (6779): 787-90.

15- Miraldi E⅔Ferris S⅔Mostaghimi V. Botanical drugs and preparation in the traditional medicine of west Azerbaijan (Iran). J Ethnopharmacol. 2001; 75(2-3): 77-87.

16- Biswas TK⅔Mukherjee B. Plant medicine of Indian origin for wound healing activity. Int J Low Extrem Wounds. 2003; 2(1): 25-39.

17- Shinwari MI⅔Khan MA. Folk use of medicinal herbs of Margalla Hills National Park. J Ethnopharmacol. 2000; 69(1): 45-56.

18- Singh SK⅔Kesari AN⅔Gupta RK⅔Jaiswal D⅔Watal G. Assessment of antidiabetic potential of Cynodon dactylon extract in streptozotocin diabetic rat. J Ethnopharmacol. 2007; 114(2): 174-79.

19- Gary VK⅔Khosa RL. Analgesic and anti-pyretic activity of aqueous extract of Cynodon dactylon. Pharmacology online. 2008; 3: 12-18.

20- Sivajothi V⅔Dey A⅔Jayakar B⅔Rajkapoor B. Antihyperglycemic ،antihyperlipidemic and antioxidant effect of Phyllanthus rheedii on streptozotocin induced diabetic rats. Ind J Pharma Res. 2008; 7(1): 53-9.

21- Draper HH. MDA determination as an index of lipid peroxidation. Methods Enzymol. 1990; 186: 421-31.

22- Stefanovic A⅔Stevuljevic JK⅔Spasic S⅔Stanojevic NB. The influence of obesity on oxidative stress status and the concentration of leptin in type 2 diabetes mellitus patients. Diabetes Res Clin Pract. 2008; 79(1): 156-63.

23- Ahmed FN⅔Naqvi FN⅔Shafiq f. lipid peroxidation and serum antioxidant enzymes in patient whit type 2 diabetes mellitus. Ann N Y Acad Sci. 2006; 1084: 481-9.

24- Agarwal A⅔Saleh RA⅔Bedaiwy MA. Role of reactive oxygen species in the pathophysiology of human reproduction. Fertil Steril. 2003; 79(4): 826-43.

25- Kakkar R⅔Mantha SV⅔Radhi J⅔Prased K⅔Karla J. Increased oxidative stress in rat liver and pancreas during progression of streptozotocin induced diabetes. J Clin Sci. 1998; 94(6): 623-32.

26- Gawel S⅔Wardas M⅔Niedworok E⅔Wardas P. Malondialdehyde (MDA) as a lipid peroxidation marker. Wiad Lek 2004; 57(9-10): 453-5.

27- Seven A⅔Guzel S⅔Symen O. Effect of vitamine E supplementation on oxidative stress in streptozotocin induced diabetic rats: investigation of liver and plasma. Yonsei Med J. 2004; 45(4): 703-10.

28- Abdollahi M⅔Salehnia A⅔Mortazavi SHR⅔Ebrahimi M⅔Shafiee A. Antidiabetic ،antihyperlipidemic ،reproduction stimulatory properties and safety of essential oil of Satureja khuzestanica in rat in vivo: a toxicology study. Med Sci Monit. 2003; 9(9): 331-5.

29- Oranje WA⅔Roundas C. Lipid peroxidation in type 2 diabetes: relationship with macrovascular disease? Neth J Med. 1999; 53(2): 61-8.

30- Singh SK⅔Rai PK⅔Jaiswal D⅔Watal G. Evidenced-based critical evalution of glycemic potential of cynodon dactylon. Evid Based Complement Alternat Med. 2008; 5(4): 415-20.

31- Shohat J⅔ Boner G. Role of lipid in the progression of renal disease in chronic renal failure evidence from animal studeies and phatogenesis. Isr J Med Sci. 1993; 29(4): 228-39.

32- Ha K⅔Kim KH. Pathogenesis of diabetic nephropathy: the role of oxidative stress and protein kinase C. Diabetes Res Clin Pract. 1999; 45(2-3): 147-51.

Abstract *Original Article*

Effect of aqueous extract from rhizome of *Cynodon dactylon L. Pers* on lipid peroxidation and diabetic nephropathy in diabetic rats

A. Eskandary[1], R. Heidari[2], F. Farrokhi[3], Z. Salimi[4]

Background and Aim: *Today, oxidative stress and free radicals are known as important factors of pathogenesis caused by diabetes. In the present study the effect of aqueous extract of Cynodon dactylon rhizome on lipid peroxidations in plasma and nephropathy induced by diabetes has been studied.*

Materials and Methods: *In this experimental study, 30 adult male Wistar rats where randomly divided into 5 six member groups. The control group rats were injected with physiological serum. Group II rats, contracted diabetes through being injected 70 mg/kg streptozotocin (STZ) intraperitoneally. For 4 weeks, the rats of the third, fourth and fifth groups, were fed aqueous extract of Cynodon dactylon rhizome, 50, 250 and 500 mg/kg respectively. After the end of treatment, blood from the heart of rats was obtained and after opening the abdominal cavity their kidneys were removed and put in 10% buffered formalin solution. Malondialdehyde (MDA) of plasma was measured as an indicator for lipid peroxidations. After preparing kidney sections and painting them, they were studied in terms of changes in glomerular and tubular structures.*

Results: *Plasma MDA levels in diabetic rats, treated with 500 mg/kg extract, decreased significantly compared to untreated diabetic group (P<0.01). In untreated diabetic rats basement membrane thickening, dilatation of the urinary space, and the hyalinized artery walls, were observed.*

Conclusion: *This study showed that aqueous extract of Cynodon dactylon rhizome reduces lipid peroxidation and decreases diabetic nephropathy.*

Key Words: *Diabetes, Cynodon dactylon, Lipids, Peroxidation, Nephropathy*

Journal of Birjand University of Medical Sciences. 2012; 18(4): 265-274

Received: October 10, 2010 Accepted: July 19, 2011

[1] *Corresponding Author, MA Animal Physiology, Department of Biology, Faculty of Science, Urmia University, Iran : azade.eskandary@yahoo.com*
[2] *Professor of Biochemistry, Department of Biology, Faculty of Science, Urmia University, Iran*
[3] *Assistant Professor of Histology, Department of Biology, Faculty of Science, Urmia University, Iran*
[4] *MS in animal physiology, Department of Biology, Faculty of Science, Urmia University, Iran*