مقاله اصیل پژوهشی

مطالعه اثر عصاره آبی ریشه گیاه جغجغه (*Prosopis farcta*) بر التیام زخم‌های دیابتی در موش‌های صحرایی دیابتی

آزاده رنجبر حیدری[1]، جینا خیاط‌زاده[2]، مهدی کشته‌گر[3]

چکیده

زمینه و هدف: بهبود زخم، فرایند پیچیده‌ای شامل ۴ مرحله: هومئوستاز، التهاب، تکثیر و بازسازی مجدد می‌باشد. در بیماری دیابت قندی، فرایند بهبود زخم بسیار تضعیف شده است. از این رو معرفی ترکیبات جدید جهت تسریع التیام زخم، مورد استقبال واقع می‌شود. انتظار می‌رود گیاه جغجغه *(Prosopis farcta)* با دارابودن اثرات ضدّ التهابی، ضدّ میکروبی و ضدّ دیابتی خود، احتمالاً موجب تسریع فرایند التیام زخم‌های دیابتی گردد. لذا مطالعه حاضر به بررسی اثر عصاره آبی ریشه گیاه جغجغه، بر روند ترمیم زخم در موش‌های دیابتی پرداخت.

روش تحقیق: در این مطالعه تجربی، ۱۸سر موش صحرایی نر نژاد ویستار، به طور تصادفی به ۳ گروه کنترل سالم، کنترل دیابتی و گروه تیمار (دیابتی تیمار با عصاره ریشه گیاه) تقسیم شدند. گروه‌های دیابتی، با تزریق STZ دیابتی شدند. در همه گروه‌ها، در دو طرف پشتی بدن، سه سوراخ به قطر ۴ میلی‌متر ایجاد شد. به مدت ۲ روز، روزی ۳ بار، گروه‌های تیمار تحت درمان موضعی با عصاره آبی ریشه گیاه جغجغه وگروه‌های کنترل، تحت تیمار با نرمال‌سالین قرارگرفتند. در روزهای ۴، ۸ و ۱۰، از سوراخ‌های در حال ترمیم، نمونه‌برداری مجدد (قطر ۶mm) انجام شد. در بررسی بافت‌شناسی، تراکم سلول‌های التهابی و تشکیل مجدد اپی‌تلیوم پوست و عروق خونی جدید، در ناحیه در حال ترمیم، در همه گروه‌ها مورد ارزیابی قرار گرفت.

یافته‌ها: روند تشکیل سلول‌های التهابی (در روز ۱۰ پس از پانچ)، ضخامت اپی‌تلیوم (از روز۴ تا ۱۰) و تراکم عروق خونی (در روز ۴ و ۸)، در سوراخ‌های گروه دیابتی تیمار شده با عصاره آبی ریشه، به طور معنی‌داری ($P<0/001$ و $P<0/01$) نسبت به گروه‌های کنترل تغییر نشان داد.

نتیجه‌گیری: باتوجه به نتایج فوق، عصاره ریشه گیاه جغجغه، احتمالاً با تسریع روند التهابی، تکثیر اپی‌تلیوم و تشکیل عروق خونی، دارای نقش مؤثر بر روند ترمیم زخم‌های دیابتی است؛ هر چند مطالعات بیشتر در این زمینه مورد نیاز می‌باشد.

واژه‌های کلیدی: گیاه جغجغه، ترمیم زخم، موش صحرایی، دیابت

مجله علمی دانشگاه علوم پزشکی بیرجند. ۱۳۹۱؛ ۱۹(۳): ۲۴۵-۲۵۴

دریافت: ۱۳۹۰/۱۱/۲۵ پذیرش: ۱۳۹۱/۹/۲۹

[1] کارشناسی ارشد زیست‌شناسی سلولی تکوینی، گروه زیست‌شناسی، دانشکده علوم پایه، دانشگاه آزاد اسلامی واحد مشهد، مشهد، ایران

[2] نویسنده مسؤول، استادیار، دکتری تخصصی زیست‌شناسی تکوین جانوری، گروه زیست‌شناسی، دانشکده علوم پایه، دانشگاه آزاد اسلامی واحد مشهد، مشهد، ایران

آدرس :مشهد– راهنمایی ۲۴– دانشکده علوم پایه دانشگاه آزاد اسلامی واحد مشهد

تلفن:۰۵۱۱-۸۴۳۵۰۰۰ نمابر: ۰۵۱۱-۸۴۳۵۰۵۰ پست الکترونیکی: j.khayatzadeh@mshdiau.ac.ir

[3] کارشناسی ارشد زیست‌شناسی فیزیولوژی گیاهی، گروه زیست‌شناسی، دانشکده علوم پایه، دانشگاه آزاد اسلامی واحد نیشابور، نیشابور، ایران

مقدمه

دیابت شامل گروهی از اختلالات متابولیک است که با هیپرگلیسمی، خود را نشان می‌دهد. عوارض ناشی از دیابت در ۲۵٪ موارد، نارسایی کلیه و در ۵۰٪ موارد قطع عضو و نابینایی است (۱). بیماران مبتلا به دیابت، اغلب زخم‌هایی دارند که به سختی التیام می‌یابند. سدّ ابتدایی برای درمان، افزایش سطح گلوکز خون می‌باشد (۲). ترمیم زخم یکسری فرایندهای بیولوژیکی تنظیم‌شده شامل: التهاب، فیبروپلازی، آنژیوژنز، تشکیل رشته‌های جدید کلاژن، اپی‌تلیالیزاسیون، مهاجرت انواع مختلف سلول‌ها، تشکیل بافت گرانوله و انقباض زخم می‌باشد. این فرایندها نیازمند یک تعامل هماهنگ بین سلول‌های التهابی، فیبروبلاست، کراتینوسیت‌ها، واسطه‌های بیوشیمیایی و مولکول‌های ماتریکس خارج سلولی می‌باشند (۳). کمیته متخصصین سازمان بهداشت جهانی در سال۱۹۸۰ توصیه کرده است که روش‌های سنتی درمان دیابت، بیشتر مورد بررسی قرار گیرند؛ زیرا مرگ ناشی از دیابت در حال افزایش بوده و همچنین مشکلاتی در استفاده از داروهای رایج فعلی وجود دارد (۴). در کشورهایی مانند هندوستان و چین که طب سنتی، از سابقه‌ای دیرینه برخوردار است، اطلاعات مهمی در زمینه استفاده از بسیاری از گیاهان ناشناخته در درمان زخم‌ها وجود دارد (۵).

گیاه جغجغه *(Prosopis farcta)* از خانواده Leguminosea و زیرخانواده Mimosoideae می‌باشد که بومی نواحی خشک و نیمه‌خشک آمریکا، آسیا و آفریقا است (۷،۶). از جمله خواص دارویی این گیاه: معالجه زخم معده، سقط جنین، اسهال خونی، روماتیسم، التهاب حنجره، دردهای قلبی و تنگی نفس می‌باشد (۸)؛ همچنین در تحقیقات دیگر به خواص ضدّ دیابتی (۹،۶) و فواید ضدّ اسپاسم، تسکین‌دهندگی و ضدّ التهابی گیاه جغجغه اشاره شده است (۱۰،۸). در مطالعه نخعی و همکاران نیز، روند ترمیم سریعتر سوراخ های پوستی در رت غیر دیابتی تیمار شده با پودر میوه گیاه جغجغه بررسی شده است (۱۱). اسداللهی و همکاران نیز تأثیر عصاره ریشه گیاه جغجغه را روی آئورت رت، بررسی و نشان دادند که به دنبال افزایش دوز مصرفی، درجه اتساع آئورت افزایش یافت (۱۲). عمده این خواص احتمالاً به دلیل وجود ترکیبات Tannin، Tryptamin، Quercetin و Apigenin در گیاه جغجغه می‌باشد (۱۲،۶). بسیاری از عصاره‌های گیاهی، برای درمان زخم، مورد استفاده قرار گرفته‌اند از جمله می‌توان به عصاره نوعی گل زینتی با نام پروانش (*Vinca rosea*) و ریشه گل حساس (*Mimosa pudia*) اشاره کرد. این گیاهان دارای ویژگی مشترک هستند و آن تولید ترکیباتی با ساختار فنولیک است (۱۴،۱۳). با توجه به اینکه گیاه جغجغه دارای ترکیبات مشابه و اثرات التیام‌بخشی است و مردم استان سیستان و بلوچستان به روش سنتی از این گیاه برای درمان زخم استفاده می‌کنند؛ لذا این تحقیق با هدف تعیین اثرات عصاره آبی ریشه گیاه جغجغه بر روی ترمیم موش‌های صحرایی دیابتی، طراحی گردید.

روش تحقیق

این مطالعه به صورت تجربی، در آزمایشگاه تحقیقاتی تکوین جانوری گروه زیست‌شناسی دانشگاه آزاد اسلامی مشهد انجام شد.

حیوانات مورد استفاده و شرایط نگهداری

در این مطالعه، ۱۸ سر موش صحرایی (رت) نر نژاد ویستار، با وزن تقریبی۲۵۰-۳۰۰ گرم، از مرکز سرم‌سازی رازی مشهد خریداری شد و مورد بررسی قرار گرفتند. حیوانات، در شرایط استاندارد نوری و در دمای ۲۲±۲ درجه سانتی‌گراد نگهداری شدند. حیوانات در قفس‌های استاندارد و با در نظرگرفتن تمهیدات لازم برای جلوگیری از ایجاد عفونت، قرار گرفته و هیچ‌گونه محدودیتی از نظر تغذیه نداشتند. کلیه آزمایشات، بر اساس پروتکل‌ها و دستورالعمل‌های توصیه‌شده توسط انستیتو ملی بهداشت آمریکا (NIH) برای نگهداری و استفاده از حیوانات

آزمایشگاهی و راهکارهای عملی موجود در داخل کشور، به انجام رسیده است (۱۵). حیوانات به طور تصادفی به ۳ گروه (n=۶) تقسیم شدند: گروه۱: کنترل سالم، گروه۲: کنترل دیابتی، گروه۳: تیمارشده با عصاره ریشه.

نحوه تهیه عصاره آبی گیاه جغجغه

گیاه جغجغه پس از جمع‌آوری از مناطق اطراف شهرستان زابل در استان سیستان و بلوچستان، توسط گیاه‌شناس هرباریوم دانشگاه آزاد اسلامی واحد مشهد، با کد هرباریومی ۱۹۵۲ شناسایی و به آزمایشگاه منتقل شد. ریشه این گیاه، پس از شستشو و خشک‌شدن، توسط آسیاب برقی به صورت پودر درآمد و ۵۰ گرم از پودر ریشه، داخل کاغذ صافی ریخته شد و به دستگاه سوکسله (مدلH626) منتقل و با افزودن ۵۰۰ سی‌سی آب مقطر، عصاره‌گیری انجام شد (۱۶). پس از تغلیظ کامل عصاره در انکوباتور، جهت تیمار، محلولی با دوز ۲mg/ml تهیه شد (۱۲).

روش القای دیابت تجربی

به نسبت وزن بدن حیوان، پودر استرپتوزوسین (STZ) در بافر سیترات سدیم استریل (۰/۱ مولار با ۴/۲pH) حل شد. محلول STZ تهیه شده با دوز ۵۵mg/kg، به صورت درون صفاقی تزریق شد. تزریق به دو گروه کنترل دیابتی و تجربی دیابتی صورت گرفت. بعد از گذشت ۷۲ ساعت به دنبال۱۲ ساعت ناشتایی، خون‌گیری از ورید دمی انجام شد و قند خون اندازه‌گیری شد. نمونه‌هایی که قند خونشان بیشتر از۲۵۰ میلی‌گرم در دسی‌لیتر بود (جدول۱)، به عنوان نمونه دیابتی انتخاب شدند (۱۷،۱).

جدول۱- میزان قند خون

	گروه سالم	گروه‌های دیابتی
میزان گلوکز(mg/dl)	۹۵/۵±۱۰/۷۲	۳۳۰±۸۲/۵*

داده‌ها به صورت Mean±SEM نشان داده شده است (n=6). آنالیز واریانس یک‌طرفه، P<۰/۰۵

روش ایجاد زخم

برای ایجاد زخم در حیوانات، ابتدا موش‌ها با اتر، بیهوش شدند و موهای پشت حیوان کوتاه شد. پس از آغشته‌کردن پوست با محلول بتادین، در هر سمت ستون فقرات حیوان، تعداد ۳ سوراخ، هر یک به قطر۴ میلی‌متر توسط پانچ استریل بیوپسی پوست ایجاد شد.

روش تیمار

گروه‌های کنترل با نرمال‌سالین و گروه تیمار با عصاره آبی ریشه، روزانه۳ بار در ساعات مشخصی (هر ۸ ساعت) به صورت موضعی به مدت ۲ روز تیمار شدند. پس از ایجاد سوراخ، در روزهای مشخصی (۱۰،۸،۴) نمونه‌برداری مجدد بافتی، به قطر۶ میلی‌متر از سوراخ‌های در حال ترمیم انجام شد. نمونه‌های برداشت‌شده، به منظور مشاهدات بافت‌شناسی در فیکساتور فرمالین۱۰٪ جهت فیکس به مدت ۲۴ ساعت منتقل شد و پس از انجام مراحل پاساژ بافتی، برش‌هایی به ضخامت ۵-۷ میکرون تهیه و با روش هماتوکسیلین-ائوزین رنگ‌آمیزی گردیدند. در مشاهدات میکروسکوپی (مدلZEISS,Axioscope40، ساخت کشور آلمان) مقاطع بافتی، میزان اپی‌تلیزاسیون (اندازه‌گیری ضخامت اپیتلیوم برحسب میکرومتر توسط میکرومتر چشمی)، تعداد سلول‌های التهابی و تعداد رگ‌های خونی (در واحد سطح، میکرومتر مربع)، در ناحیه در حال ترمیم همه گروه‌ها، بر اساس روش‌های استریولوژی، مورد ارزیابی قرار گرفت (۱۸).

تجزیه و تحلیل اطلاعات

پس از تدوین جدول اطلاعات، تجزیه و تحلیل آماری توسط آنالیز واریانس یک‌طرفه و آزمون تعقیبی توکی (ویرایش ۱۶) انجام شد و سطح معنی‌داری در حدّ P<۰/۰۵ تعیین شد.

یافته‌ها

پس از القای دیابت، در کلیه گروه‌ها قند خون توسط گلوکومتر مدل Bionim اندازه‌گیری شد. نتایج در جدول یک مشاهده می‌شود.

بررسی اپی‌تلیوم‌زایی

نتایج میکروسکوپی نشان داد که روند اپی‌تلیزاسیون، تا روز چهارم ترمیم، در نمونه‌های تیمار نسبت به کنترل، سریع‌تر می‌باشد. در روزهای چهارم و هشتم، ضخامت اپی‌تلیوم نمونه تیمار نسبت به گروه‌های کنترل سالم (P=۰/۰۰۱) و کنترل دیابتی (P=۰/۰۱)، اختلاف معنی‌داری را نشان دادند (تصویر۱). در روز دهم، اختلاف معنی‌داری در ضخامت اپی‌تلیوم در بین گروه‌های کنترل سالم و تیمار (P=۰/۰۰۰) نسبت به گروه کنترل دیابتی مشاهده شد؛ به نحوی که ضخامت این گروه‌ها شروع به کاهش کرده (تصویر۲- الف و ج)(جدول ۲) اما ضخامت اپی‌تلیوم نمونه کنترل دیابتی در حال افزایش بود و این نشان‌دهنده تأخیر در روند اپی‌تلیزاسیون گروه کنترل دیابتی می‌باشد (تصویر۲-ب).

بررسی سلول‌های التهابی

در روز چهارم، مجموع تعداد سلول‌های التهابی (نوتروفیل و لنفوسیت) در گروه‌های کنترل سالم و گروه تیمار با عصاره ریشه دارای بیشترین مقدار، اما این اختلاف معنی‌دار نبود (تصویر۳- الف، ب و ج). در روز هشتم پس از ایجاد سوراخ، بین گروه‌های مورد مطالعه هیچگونه اختلاف معنی‌داری مشاهده نشد.

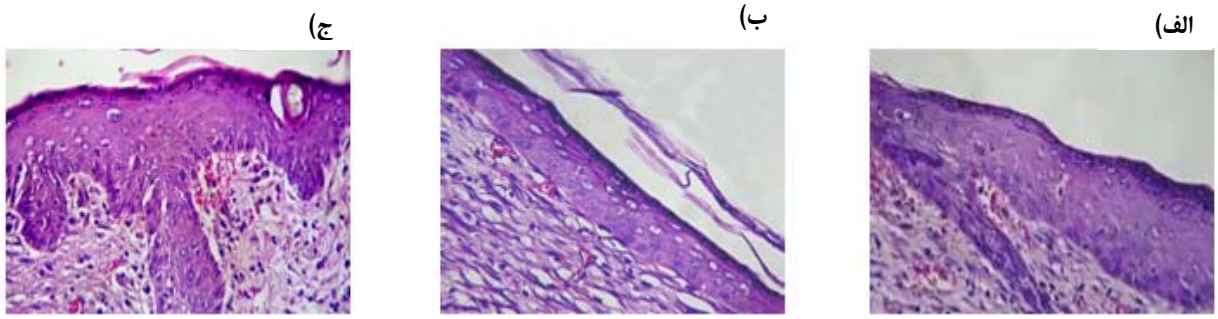

تصویر ۱- مقطع عرضی پوست موش، ضخامت اپی‌تلیوم. روز هشتم پس از پانچ (رنگ‌آمیزی H&E، درشت‌نمایی۴۰۰x). الف) گروه کنترل سالم: ضخامت لایه اپی تلیوم سطحی بیشتر از گروه کنترل دیابتی. ب) کنترل دیابتی: ضخامت اپی‌تلیوم کمترین مقدار در بین سه گروه. ج) گروه تیمار با عصاره ریشه: ترمیم ضخامت اپی‌تلیوم بیشتر از گروه‌های کنترل است.

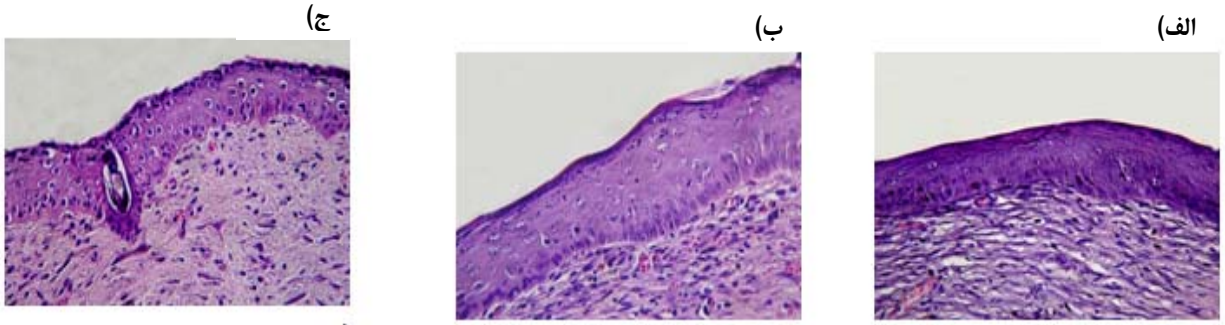

تصویر ۲- مقطع عرضی پوست موش، ضخامت اپی تلیوم،روزدهم پس ازپانچ (رنگ آمیزیH&E،درشت نمایی۴۰۰x). الف) گروه کنترل سالم: ضخامت لایه اپی‌تلیوم سطحی کمتر از گروه کنترل دیابتی. ب) گروه کنترل دیابتی: ضخامت اپی‌تلیوم با کمترین کاهش در بین سه گروه (ضخامت همچنان زیاد است). ج) گروه تیمار با عصاره ریشه: ترمیم ضخامت اپی‌تلیوم بیشتر از گروه‌های کنترل است (بیشترین کاهش ضخامت برای تشکیل بافت طبیعی).

در روز دهم، با اینکه تعداد سلول‌های التهابی، در دو گروه کنترل سالم و تیمار با عصاره ریشه کاهش یافته بودند اما تعداد سلول‌های التهابی گروه کنترل دیابتی همچنان در حال افزایش بودند و اختلاف معنی‌داری بین گروه‌های کنترل سالم و کنترل دیابتی (P=۰/۰۳۱) و نیز بین گروه کنترل دیابتی و دیابتی تیمار با عصاره ریشه (P=۰/۰۳۱۷) ایجاد شد (جدول ۳).

بررسی عروق خونی:

در روز چهارم (تصویر ۴)، گروه کنترل دیابتی کاهش معنی‌داری را در میزان رگزایی (بر اساس شمارش تعداد عروق خونی در سطح) نسبت به گروه تیمار (P=۰/۰۰۲) و کنترل سالم (P=۰/۰۰۰) نشان داد. حداکثر تعداد عروق خونی در روز هشتم، در گروه تیمار با عصاره و کنترل سالم (P=۰/۰۰۴) مشاهده شد. در روز دهم، تفاوت معنی‌داری بین نمونه‌های تیمارشده و کنترل وجود نداشت و روند رو به کاهش تعداد عروق، مشاهده شد (جدول ۴).

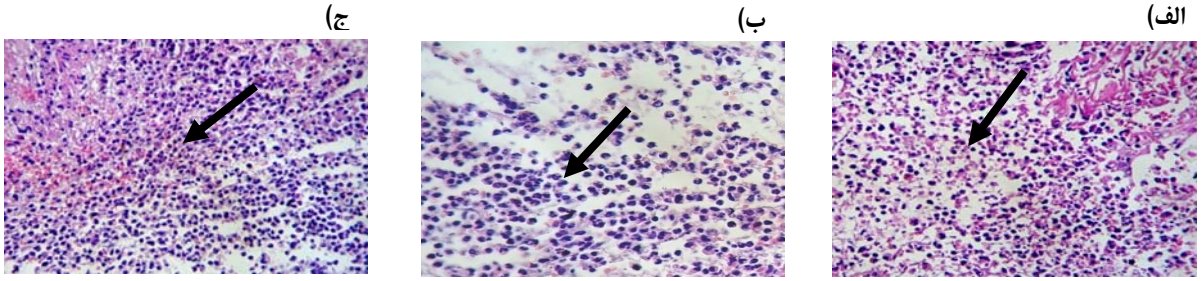

تصویر ۳- مقطع عرضی پوست موش، تراکم سلول‌های التهابی، روز چهارم پس از پانچ (رنگ‌آمیزی H&E، درشت نمایی۴۰۰x). الف) گروه کنترل سالم: افزایش سلول‌ها در پاسخ آغازین ترمیم. ب) گروه کنترل دیابتی:کمترین مقدار سلول‌ها (تأخیر در واکنش التهابی). ج) تیمار با عصاره ریشه: افزایش سلول‌های التهابی جهت پیشبرد روند ترمیم

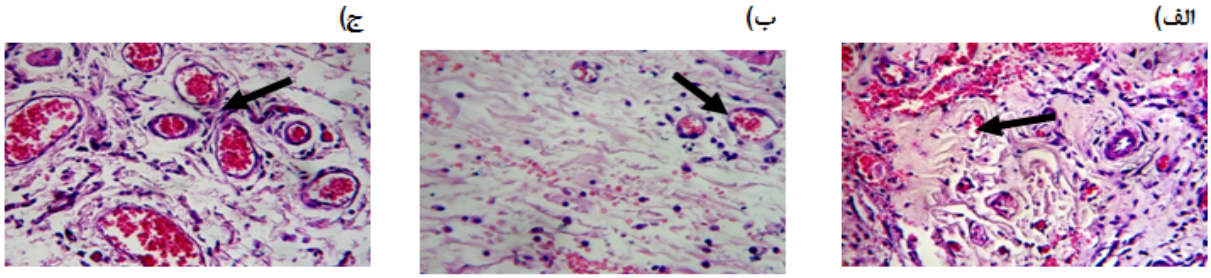

تصویر ٤- مقطع عرضی پوست موش، تراکم عروق خونی، روز چهارم پس از پانچ (رنگ‌آمیزی H&E، درشت‌نمایی ۴۰۰x). الف) گروه کنترل سالم: تراکم عروقی افزایش‌یافته‌تر از گروه کنترل دیابتی. ب) گروه کنترل دیابتی: کمترین تراکم عروقی. ج) گروه تیمار با عصاره ریشه: بیشترین تراکم عروقی را در بین سه گروه نشان می‌دهد.

جدول۲- نتایج بررسی میکروسکوپی تأثیر عصاره آبی ریشه گیاه جغجغه بر ضخامت اپی‌تلیوم (میکرومتر) گروه‌های شاهد و تیمار، در طول دوره بازسازی پوست (روزهای ٤، ۸، ۱۰)

	روز	گروه کنترل سالم	کنترل دیابتی	عصاره آبی	مقدار احتمال[۲]
ضخامت اپی‌تلیوم	۴	۲/۹±۰/۳	۳±۰/۲	۴/۴±۰/۱	۰/۰۰۱**
	۸	۳/۸±۰/۰۵	۳/۴±۰/۱	۵/۵±۰/۰۹	<۰/۰۰۰۱***
	۱۰	۳±۰/۱	۵±۰/۱	۲/۸±۰/۰۸	<۰/۰۰۰۱***
مقدار احتمال[۱]		۰/۰۰۵**	<۰/۰۰۰۱***	<۰/۰۰۰۱***	

داده‌ها به صورت Mean± SEM نشان داده شده است (n=6)- آنالیز واریانس یک‌طرفه. [۱]: مقایسه روزها در هر گروه. [۲]: مقایسه گروه‌ها در هر روز. ** و *** به ترتیب معنی‌داری در سطح ۰/۰۱ و ۰/۰۰۱ می‌باشد.

جدول۳-نتایج بررسی میکروسکوپی تأثیر عصاره آبی جغجغه بر تراکم سلول‌های التهاب (تعداد بر میکرومتر مربع) گروه‌های شاهد و تیمار در طول دوره بازسازی پوست (روزهای٤، ٨، ١٠)

	روز	گروه کنترل سالم	کنترل دیابتی	عصاره آبی	مقدار احتمال[۲]
تراکم سلول‌های التهابی	۴	۶/۲±۱/۶	۴/۹±۱/۲	۶/۶±۱/۸	۰/۸۷۱
	۸	۵/۹±۱/۳	۶±۱/۷	۴/۸±۱/۲	۰/۴۸۹
	۱۰	۱/۵±۰/۸	۴±۰/۶	۱/۳±۰/۹	۰/۰۴۸*
مقدار احتمال[۱]		۰/۰۰۸**	۰/۲۸۲	۰/۰۵۴	

داده ها به صورت Mean± SEM نشان داده شده است(n=6)- آنالیز واریانس یکطرفه

[۱]مقایسه روز ها در هر گروه. [۲]مقایسه گروه ها در هر روز. * و ** به ترتیب معنی‌داری در سطح ۰/۰۵ و ۰/۰۱ می‌باشد.

جدول٤- نتایج بررسی میکروسکوپی تأثیر عصاره آبی جغجغه بر تراکم عروق خونی (تعداد بر میکرومتر مربع) گروه‌های شاهد و تیمار در طول دوره بازسازی پوست (روزهای٤، ٨، ١٠)

	روز	گروه کنترل سالم	کنترل دیابتی	عصاره آبی	مقدار احتمال[۲]
تراکم عروق خونی	۴	۴/۵±۰/۱	۲/۷±۰/۲	۴±۰/۲	<۰/۰۰۰۱***
	۸	۳/۵±۰/۰۹	۲/۸±۰/۲	۴/۵±۰/۱	<۰/۰۰۰۱***
	۱۰	۲/۹±۰/۰۵	۳±۰/۲	۲/۶±۰/۱	۰/۰۹۹
مقدار احتمال[۱]		۰/۰۰۰۱***	۰/۹۱۱	<۰/۰۰۰۱***	

داده ها به صورت Mean± SEM نشان داده شده است(n=6)- آنالیز واریانس یکطرفه. **[۱]:** مقایسه روزها در هر گروه. **[۲]:** مقایسه گروه‌ها در هر روز. *** معنی‌داری در سطح ۰/۰۰۱ می‌باشد.

بحث

ترمیم زخم پوستی، فرایندی شامل همکاری سلول‌های مختلف (از جمله فیبروبلاست‌ها، مونوسیت‌ها، ماکروفاژها، سلول‌های اندوتلیال و سلول‌های اپیدرمال)، فاکتورهای رشد و سیتوکین‌ها می‌باشد. در بررسی بافت‌شناسی و ارزیابی‌های آماری، مشاهده شد که در طول دوره مورد مطالعه، مراحل مختلف مؤثر بر روند ترمیم که منجر به بسته‌شدن زخم می‌شود، تحت تأثیر عصاره ریشه گیاه جغجغه، در گروه‌های دیابتی تیمارشده مشابه با گروه کنترل سالم پیش می‌رود؛ در حالی که در گروه کنترل دیابتی، همه وقایع فوق نسبت به دو گروه دیگر با تأخیر زمانی پیش می‌رود. این گیاه، به دلیل تنوع ترکیبات شناخته‌شده و ناشناخته خود، احتمالاً دارای تنوعی از تأثیر ترکیبات متعدد است که احتمالاً با اثرات تجمعی خود در ترمیم زخم همکاری می‌کنند.

Kumar و همکاران در سال ۲۰۰۷ نشان دادند که فلاونوئیدها و تری‌ترپنوئیدها، انقباض زخم و اپی‌تلیزاسیون را افزایش می‌دهند (۵). با توجه به اینکه گیاه مورد استفاده در تحقیق حاضر نیز دارای این ترکیبات می‌باشد، مشاهده نتایج تحقیق حاضر در زمینه اپی‌تلیوم‌زایی، هم‌راستا با یافته‌های فوق احتمالاً ناشی از حضور فلاونوئیدها یا تری‌ترپنوئیدها می‌باشد. Choudhary در سال ۲۰۰۸، التیام زخم را تحت تأثیر عصاره اتانولی میوه گیاه هلیله (*Terminalia bellirica*) بررسی کردند و نشان دادند که تانین‌ها، یکی از مهمترین ترکیبات این گیاه است که اساساً مسؤول جمع‌شدگی زخم، افزایش میزان اپی‌تلیزاسیون، تشکیل مجاری مویرگی و افزایش فیبروبلاست‌ها می‌باشند (۱۹). با توجه به اینکه گیاه جغجغه نیز حاوی تانین می‌باشد، احتمالا وجود این ترکیب به علت خاصیت انقباض‌دهندگی و ضدّ میکروبی، مسؤول التیام زخم می‌باشد. گرچه در عصاره کامل حاصل از یک گیاه ممکن است اثرات تجمعی ترکیبات مختلف در مقایسه با تأثیر منفرد هر ترکیب، نتایج متفاوتی به دنبال داشته باشد؛ لذا به نظر می‌آید یافته‌های پژوهش حاضر

شاید هم‌راستا با مکانیزم‌های مشروحه از تانین‌ها، فلاونوئیدها و تری‌ترپنوئیدها در تحقیقات دیگر باشد. Latiff و همکاران در سال ۲۰۱۰ نشان دادند که عصاره گیاه کدوی تلخ (*Momordica charantia*)، باعث افزایش سرعت بهبود زخم در افراد دیابتی می‌شود که احتمالاً به دلیل مواد فتوشیمیایی مثل پلی‌فنول‌ها، فلاونوئیدها و تری‌ترپنوئیدها می‌باشد (۳). Milgram و همکاران در سال ۲۰۰۴ با مطالعه‌ای که بر روی زخم‌های پوستی رت انجام دادند، نشان دادند که افزایش ضخامت لایه اپی‌درم و افزایش مسافت طی‌شده، توسط سلول‌های مهاجر اپیدرمی صورت می‌گیرد (۲۰). از آنجا که در طرح حاضر ضخامت اپی‌تلیوم در گروه تیمار با عصاره ریشه گیاه جغجغه در روز هشتم به طور کامل، سراسر سطح زخم را پوشانده و بیشترین ضخامت را داشت (جدول ۲)، بنابراین نتایج تحقیق حاضر هم‌راستا با یافته‌های متعدد، تأثیر عصاره گیاه را بر ازدیاد سرعت مهاجرت و تکثیر لایه‌های اپی‌درمی، به نمایش می‌گذارد که در نهایت منجر به تسریع بسته‌شدن زخم گروه‌های تیمار دیابتی به موازات گروه کنترل سالم می‌شود.

Tam و همکاران در سال ۲۰۱۱ در تحقیق خود مبنی بر ترمیم زخم‌های دیابتی، نشان دادند که در نمونه کنترل دیابتی، روند بهبودی با تأخیر انجام شد و پاسخ التهابی، طولانی‌تر بود (۲۱). در تحقیق حاضر نیز مشاهده شد که سلول‌های التهابی، در روزهای آغازین ترمیم (روز چهارم)، در گروه‌های کنترل سالم و تیمار با عصاره نسبت به گروه کنترل دیابتی به مراتب بیشتر بود و منجر به آغاز سریع‌تر فاز ترمیمی طی روزهای نخستین روند بهبودی گردید (جدول۳)؛ سپس از تراکم سلول‌های التهابی همه گروه‌ها به تدریج کاسته‌شده اما در گروه کنترل دیابتی این روند با تأخیر همراه بود؛ لذا به نظر می‌رسد نتایج پژوهش حاضر در مطابقت با یافته‌های متعدد تحقیقات قبلی، احتمالاً تحت تأثیر اثرات ضدّ التهابی گیاه جغجغه بر التیام زخم، به کمک تسریع زمانی فاز التهاب، بر سرعت ترمیم مؤثر بوده است.Dweck در سال ۲۰۰۲ در مطالعه خود مبنی بر اثر داروهای گیاهی بر پوست نشان داد که گیاهانی با خصوصیات ضدّ التهابی، دارای سطح بالایی از فلاونوئیدها (از جمله Apigenin) هستند (۲۲). Ruiz و همکاران در سال ۲۰۰۷ نشان دادند، Quercetin که یک نوع فلاونوئید است، باعث مهار بیان سیتوکین‌های التهابی می‌شود و در نتیجه، التهاب را تضعیف می‌کند (۲۳)؛ لذا به نظر می‌رسد در تحقیق حاضر، به دلیل وجود فلاونوئیدها در گیاه جغجغه، در تطابق با تحقیق این دانشمندان، احتمالاً با اثرات ضدّ التهابی که از طریق مهار میانجی‌های مربوطه است، با کاهش دوره التهاب، تسریع التیام زخم‌های دیابتی در گروه تیمار مشاهده شده است.

بخش مهمی از ترمیم زخم، مدیون رگزایی مجدد است. رگزایی برای تغذیه زخم و تأمین اکسیژن ضروری است. تشکیل عروق خونی در گروه تیمار و کنترل سالم تا روز هشتم، روند افزایشی داشته و بعد از آن به تدریج سیر نزولی پیدا می‌کند (جدول ۴). Goren و همکاران، در سال ۲۰۰۶ در پژوهشی مبنی بر اثر انسولین بر روی زخم‌های مزمن در موش‌های دیابتی، به این نتیجه رسید که در موش‌های دیابتی، کمترین میزان رگزایی مشاهده می‌شود (۲۴). در تحقیق حاضر نیز زخم‌های گروه کنترل دیابتی، کمترین میزان رگزایی را داشته که این اختلال بعد از درمان با عصاره ریشه جغجغه احتمالاً بهبود یافته است. با توجه به اینکه تشکیل عروق جدید از مویرگ‌هایی که قبلاً وجود دارند، باعث افزایش تغذیه بافت و نفوذ ترکیبات ضروری برای فرایند ترمیم به محل زخم می‌شوند و روند ترمیم زخم را تسریع می‌بخشند، در پژوهش حاضر نیز اثر مثبت گیاه بر رگزایی، احتمالاً از جمله دلایل التیام‌بخشی در گروه‌های دیابتی بوده است.

نتیجه‌گیری

با توجه به خواص ذکر شده و نتایج به دست آمده از این مطالعه، گیاه جغجغه می‌تواند طول مدت بهبود زخم در

رت‌های دیابتی را به طور قابل توجهی کاهش دهد و به نظر می‌رسد، حداقل قسمتی از اثرات التیام‌بخشی گیاه فوق، احتمالاً به دلیل اثرات آنتی‌التهابی و تکثیر سلولی است که در فرایندهای متعدد ترمیم، نقش تسریعی داشته است؛ بنابراین استفاده از گیاه جغجغه *(Prosopis farcta)* در درمان زخم، احتمالاً باعث بهبود پیامد، صرف هزینه کمتر و کاهش استفاده از آنتی‌بیوتیک‌ها و مقاومت به آنها، در افراد دیابتی می‌شود.

تقدیر و تشکر

از کارشناسان محترم آزمایشگاه تحقیقاتی تکوین جانوری گروه زیست‌شناسی دانشگاه آزاد اسلامی مشهد که در اجرای طرح پژوهشی با کد ۱۱۱۳۰۵۱۷۸۹۱۰۰۴ همکاری نموده‌اند سپاسگزاری می‌نماییم.

منابع:

1- Tehranipour M, Behnam Rassouli M, Rahimi A. Maternal Diabetes proliferate the choroid plexus and enlarge the lateral ventricle in brain of new born rats. Society for Endocrinology BES 2008, Harrogate: UK. Endocrine Abstracts; 2008. 15 P147.

2- Ekmektzoglou KA, Zografos GC. A concomitant review of the effects of diabetes mellitus and hypothyroidism in wound healing. World J Gastroentero. 2006; 12 (17): 2721-9.

3- Latiff AA, Teoh SL, Das S. Wound healing in diabetes mellitus:Traditional Treatment Modalities. La Clinica Terapeutica. 2010; 161 (4): 359-64.

4- Suba V, Murugesan T, Arunachalam G, Mandal Sc, Saha BP. Anti-diabetic potential of Barleria lupulina extract in rats. Phytomedicine. 2004; 11 (2-3): 202-5.

5- Kumar B, Vijayakumar M, Govindarajan R, Pushpangadan P. Ethnopharmacological approaches to wound healing exploring medicinal plants of india. J Ethnopharmacol. 2007; 114 (2): 103-113.

6-Saad B, Azaizeh H, Said O. Tradition and perspectives of arab herbal medicine. A review. Evid Based Complement Alternat Med 2005; 2(4): 475-9

7- Kramer S.N. First pharmacopeia in man's recorded history. Am J Pharm Sci Support Public Health. 1954; 126 (3): 76-84.

8- Al-Qura,n S. Taxonomical and pharmacological survey of therapeutic plants in Jordan J Nat Prod. 2008; 1: 10-26.

9- Jarald E, Balakrishnan Joshi S, Chandra Jain D. Diabetes VS Herbal Medicines. Iran J Pharmacol Ther. 2008; 7(1): 97-106.

10- Fraz M. Khan. Ethno-Veterinary medicinal usage of flora of greater cholista desert (Pakistan). Pak Vet J. 2009; 29(2): 75-80.

11- Evaluation of effect of mixture of ghee and Prosopis farcta powder on skin wound healing process. Res Pharm Sci. 2012; 7(5).

12- Asadollahi K, Abassi N, Afshar N, Alipour M, Asadollahi P. Investigation of the effect of Prosopis farcta plant extract on rats aorta. J Med Plants Res. 2010; 4(2): 142-7.

13- Kokane DD, More RY, Kale MB, Nehete MN, Mehendale PC, Gadgoli CH. Evaluation of wound healing activity of root of Mimosa pudica. J Ethnopharmacol. 2009; 124 (2): 311-15.

14- Nayak S. Influence of ethanol extract of Vinca rosea on wound healing in diabetic Rats. OnLine J Biol Sci, 2006; 6(2): 51-55.

15- Khaksar S, Kesmati M, Rezaie A, Rasekh A. Topical estrogen accelerates wound healing in diabetic rats. Iran J Endocrinol Metab. 2011; 12 (5): 544-51. [persion]

16- Soulimani R, Fleurentin J, Mortier F, Misslin R, Derrieu G, Pelt JM. Neurotropic action of the hydroalcoholic extract of Melissa officinalis in the mouse. Plant Med. 1991; 57 (2): 105-9.

17- Wei W, Shaoqiang L, Yechen X, Yadong H, Yi T, Lu C, et al. Acceleration of diabetic wound healing with chitosan-crosslinked collagen sponge containing recombinant human acidic fibroblast growth factor in healing-impaired STZ diabetic rats. Life Sci. 2008; 82 (3-4): 190-204.

18- Gundersen HJ, Bendtsen TF, Korbo L, Marcussen N, Møller A, Nielsen K, et al. Some new, simple and efficient stereological methods and their use in pathological research and diagnosis. APMIS. 1988 May;96(5):379-94.

19- Choudhary GP. Wound healing activity of etanol extract of Terminalia bellirica Roxb.Fruits. Natural Product Radiance (NPR). 2008; 7(1): 19-21.

20- Milgram J, Shahar R, Levin-Harrus T, Kass P. The effect of short,high intensity magnetic field pulses on the healing of skin wounds in rats. Bioelectromagnetics. 2004; 25 (4): 271-7.

21- Tam JC, Lau KM, Liu CL, To MH, Kwok HF, Lai KK. The in vivo and in vitro diabetic wound healing effects of a 2-herb formula and its mechanisms of action. J Ethnopharmacol. 2011; 134 (3): 831-8.

22- Dweck AC. Herbal Medicine For The Skin. Their Chemistry And Effects On Skin And Mucous Membranes. Perso Care Magaz. 2002; 3 (1): 19-21.

23- Ruiz P.A, Braune A, Holzlwimmer G, Quintanilla-Fend L, Haller D. Quercetin inhibits TNF-induced NF-kappaB transcription factor recruitment to proinflammatory gene promoters in murine intestinal epithelial cells. J Nutr. 2007; 137 (5): 1208-15.

24- Goren I, Muller E, Pfeilschifter J, Frank S. Severely impaired insulin signaling in chronic wounds of diabetic ob/ob mice: a potential role of tumor necrosis factor-alpha. Am J Pathol. 2006; 168(3): 765-777.

Abstract *Original Article*

Study of root aqueous extract of Prosopis farcta effect on wound healing of diabetic adult male rats

Azadeh Ranjbar Heidari[1], Jina Khayyat-Zadeh[2], Mehdi Keshtahgar[3]

Background and Aim: Wound healing is a complex process which is divided into four overlapping phases: heamostasis, inflammation, proliferation, and remodeling. In diabetic patients, progression of healing takes longer and thus using new medication to accelerate it is required.

It is expected that *Prosopis farcta* which has antibacterial, antidiabetic and antiinflammation effects will facilitate diabetic wound healing. Thus, the present study aimed at investigation the effect of aqueous extract of *Prosopis farcta* root on wound healing in diabetic rats.

Materials and Methods: In this experimental study, 18 wistar male rats were randomly divided into 3 equal groups: normal control, Diabetic- control, and experimental group (diabetes treatment with root extract). Diabetes was induced through intraperitoneally injection of Streptozocin (STZ). Then, in all groups, in two lateral posterial parts 3 holes (4 mm in diameter) were punched. For 2days, 3 times on each, the experimental group was locally treated with root aqueous extract of *Prosopis farcta*. In the control groups normal saline was used in the same way. On the 4th, 8th and 10th day after punching samples were collected from the healing hole (which were now 6 mm in diameter). Histological observations revealed inflammatory cells, reepithelization, and neovascularization in the areas.

Results: Significant changes in proliferation of inflammatory cells (on the 10th day), epithelium thickness (on the 4th and 8th day,), more angiogenesis (on the 4th- 10th day) in the experimental wounds were compared with those in the diabetic control group (Respectively $P<0.001$, $P<0.01$).

Conclusion: Considering the above findings, the extract of *Prosopis farcta* root, has effective roles on wound healing in diabetic rats, probably due to its anti- inflammatory, reepithelization, and neovascularization properties. However, more studies are needed in this respect.

Key Words: Prosopis farcta, Wound healing, Rat, Diabetes

Journal of Birjand University of Medical Sciences. 2012; 19 (3): 245-254

Received: February 14, 2012 ***Accepted: December 19, 2012***

[1] *Ms in Developmental Cell Biology, Department of Biology, Faculty of Science, Islamic Azad University, Mashhad, Iran.*
[2] *Corresponding author, Assistant Professor, PhD of Animal Biology, Department of Biology, Faculty of Science, Islamic Azad University, Mashhad, Iran. j.khayatzadeh@mshdiau.ac.ir*
[3] *MS Biology, Plant Physiology, Department of Biology, Faculty of Science, Islamic Azad University, Neyshabur, Iran.*