

گزارش یک مورد افزایش قابل توجه CA 19-9 در بیمار با سنگ مجرای کلدوک و کلانژیست

علی مختاری فر¹، طاهره فخاریان تربتی²، الهام مختاری³

چکیده

CA19-9 یک آنتی ژن کربوهیدراتی است که کاربردش به طور شایع به عنوان نشانگر سرمی تومور در بدخیمی‌های پانکراس و مجاری صفراوی افزایش می‌یابد. حساسیت CA19-9 در تشخیص بدخیمی پانکراس، 70 تا 90 درصد و ویژگی، 68 تا 91 درصد می‌باشد. افزایش CA19-9 در موارد دیگری از جمله سایر بدخیمی‌ها و برخی وضعیت‌های خوش‌خیم مانند انسداد مجاری صفراوی، به علل دیگر از جمله سنگ نیز دیده می‌شود اما در این موارد افزایش، قابل توجه نیست و معمولاً کمتر از 1000U/ml می‌باشد. مقادیر بیش از 10000U/ml، تنها در چند مورد محدود، به صورت گزارش مورد در مقالات ذکر شده است.

بیمار مرد 66 ساله‌ای بود که با شکایت درد اپیگاستر و قسمت فوقانی راست شکم، تب، زردی، کاهش وزن حدود 6 کیلوگرم، ادرار پررنگ و مدفوع بی‌رنگ بستری شد. در معاینه فیزیکی، بیمار بزرگ و تبار بوده و در معاینه شکم، حساسیت در لمس قسمت فوقانی شکم در سمت راست داشت. در آزمایشات انجام شده، افزایش قابل توجه بیلی‌روبین (Direct: 19/5mg/dl و Bil total: 36mg/dl) و CA19-9 برابر 44777U/ml بود ولی آنزیم‌های کبد و الکالین فسفاتاز، فقط در حدود دو برابر طبیعی افزایش نشان داد. در سونوگرافی، مجاری صفراوی کاملاً متسع بود و 4 عدد سنگ با ابعاد مختلف در مجرای کلدوک مشاهده شد. 4 هفته پس از خروج سنگ و برقراری جریان صفرا، CA19-9 به 60U/ml و 2 ماه بعد، به مقادیر نرمال (بین صفر تا 40) برگشت و در این زمان بیمار کاملاً بدون علامت بود.

در نتیجه در بیماران با انسداد صفراوی، حتی در موارد شک بالینی قوی، تشخیص نباید تنها بر مبنای افزایش قابل توجه میزان CA19-9 گذاشته شود و تفسیر این مقادیر افزایش یافته در این بیماران، باید با احتیاط و با پیگیری سیر آزمایشگاهی پس از رفع انسداد صورت پذیرد.

واژه‌های کلیدی: CA19-9، سنگ مجاری صفراوی، کلانژیست

مجله علمی دانشگاه علوم پزشکی بیرجند. 19:1391 (1):122-126

دریافت: 1390/09/04 پذیرش: 1390/12/10

¹ دانشیار بیماری‌های داخلی، بیمارستان امام رضا(ع)، گروه داخلی، دانشگاه علوم پزشکی مشهد، مشهد، ایران.

² نویسنده مسؤول، دستیار فوق تخصصی بیماری‌های گوارش و کبد، بیمارستان‌های امام رضا(ع) و قائم(عج)، گروه داخلی، دانشگاه علوم پزشکی مشهد، مشهد، ایران.

آدرس: مشهد- بیمارستان امام رضا(ع)- دفتر گروه داخلی

تلفن: 0511-8593031 پست الکترونیکی: t.fakharian@gmail.com

³ دستیار فوق تخصصی بیماری‌های گوارش و کبد، بیمارستان‌های امام رضا(ع) و قائم(عج)، گروه داخلی، دانشگاه علوم پزشکی مشهد، مشهد، ایران.

مقدمه

قرار گرفت و با توجه به شک بالینی قوی به بدخیمی، جهت بیمار سونوگرافی (تصویر 1) و سی تی اسکن شکم انجام شد که در سونوگرافی مجاری صفراوی داخل کبدی و کلدوک در پروگزیمال متسع به قطر حدود 15mm و حاوی 4 عدد سنگ به ابعاد 5 تا 12 میلی متر بود و در سی تی اسکن، شواهدی به نفع ضایعه تومورال در پانکراس مشاهده نشد. بیمار، تحت کلاتژیوگرافی آندوسکوپی قرار گرفته (تصویر 2) و سنگ‌ها به وسیله بالون صفراوی خارج شد. 4 هفته پس از رفع انسداد و برقراری جریان صفرا CA19-9 به 60U/ml و 2 ماه بعد به مقدار طبیعی برگشت و در این زمان بیمار هیچ مشکلی نداشته و تمام آزمایشات از جمله بیلی روبین و آنزیم‌های کبدی در محدوده طبیعی بود.

بحث

CA19-9، یک آنتی ژن کربوهیدراتی گروه خونی لوپس می باشد که در شرایط طبیعی، توسط سلول‌های پانکراسی، صفراوی، معده، کولون و سلول‌های اپیتلیال آندومتر و بزاقی به مقدار کم تولید می شود (4).

CA19-9 به عنوان یک تومورمارکر برای سرطان‌های گوارشی مانند پانکراس و مجاری صفراوی، کولون، مری و کبد به کار می رود. CA19-9 همچنین در تعدادی از بیماری‌های خوش خیم مانند پانکراتیت، کیست‌های پانکراسی کلاتژیوت، برونشکتازی، فیبروز ریوی و انسداد مسیر خروجی صفرا در بیماران با فنوتیپ آنتی ژن لوپس مثبت، افزایش می یابد. افزایش CA19-9 در این بیماری‌ها شاید به دلیل افزایش ترشح، توسط سلول‌های اپیتلیال طبیعی باشد. اختلال عملکرد ارگان‌های متابولیزه کننده CA19-9 مانند آنچه در هپاتیت مزمن رخ می دهد نیز ممکن است باعث افزایش آن شود (3). در یک مطالعه، 314 بیمار بدون بیماری بدخیم سطح متوسط سرمی CA19-9 $8/73 \pm 6/9$ u/ml گزارش شده است (5).

معمولاً مقادیر بیش از 1000U/ml در وضعیت‌های

آنتی ژن کربوهیدراتی CA19-9 یک نشانه سرمی برای بدخیمی‌های پانکراسی و صفراوی می باشد اما مقادیر افزایش یافته آن در دیگر بدخیمی‌های دستگاه گوارش مثل کبد، معده و کولورکتال و همچنین در سرطان‌های ژنیکولوژی دیده می شود. حساسیت CA19-9 در تشخیص بدخیمی پانکراس، 70-90 درصد و ویژگی، 91-68 درصد می باشد (1). با این وجود، امکان افزایش آن در وضعیت‌های خوش خیم از جمله انسداد خوش خیم مجاری صفراوی و کلاتژیوت نیز وجود دارد (2). در این موارد، مقادیر بیش از 1000U/ml غیر معمول بوده و مقادیر بیش از 10000U/ml به تعداد انگشت شمار در مقالات گزارش شده است (3).

شرح مورد

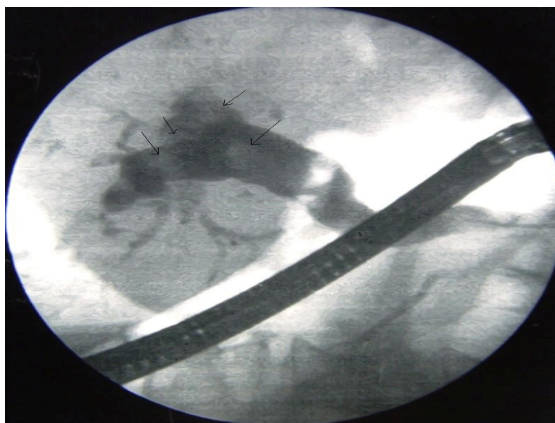
بیمار مرد 66 ساله با سابقه کوله سیستکتومی 10 سال قبل بود که با شکایت درد شکم، تب و زردی و با تشخیص ابتدایی کلاتژیوت بستری شد. در شرح حال، بیمار درد اپیگاستر به صورت پیشرونده از 2 ماه قبل، با کیفیت تیر کشنده به پشت به همراه بی اشتهایی و تهوع، استفراغ و شروع زردی از یک ماه قبل را ذکر می کرد. بیمار از پررنگ شدن ادرار و بی رنگ شدن مدفوع و کاهش وزن حدود 6Kg نیز شاکی بود. در یک هفته اخیر قبل از مراجعه، تب نیز به تابلوی بیمار اضافه شده بود. در معاینه فیزیکی، بیمار ایکتریک و تبار و حساسیت در لمس ناحیه فوقانی راست شکم داشت.

در آزمایشات انجام شده (AST:81U/l (N: 5-40)، ALT:129 U/l (N:5-40)، ALP: 403 U/l (N:50-200)، Dir Bil: 19/5mg/dl، Total Bil : 36mg/dl، WBC:14700، Hb: 11/7g/dl، ESR:103mm/1hr و PMN: 80% با توجه به کاهش وزن و مقدار بالای بیلی روبین، سطح سرمی تومورمارکر CA19-9 انجام گرفت که افزایش قابل توجه به صورت (N: 0-40U/ml) 44777U/ml را نشان داد. بیمار، تحت درمان آنتی بیوتیکی

خون.
 2- تراوش از اپیتلیوم مجاری صفراوی یعنی جایی که در شرایط طبیعی مقدار کمی از آن وجود دارد.
 3- تحریک افزایش تولید در اپیتلیوم مجاری صفراوی و مخاط کیسه صفرا که توسط فرآیند التهابی ایجاد شده است (9). با توجه به بیمار ما و موارد مشابه گزارش شده در مقالات، در تمام موارد افزایش قابل توجه CA19-9 به دلیل انسداد صفراوی خوش خیم، ارتباط مستقیم بین افزایش CA19-9 و بیلی روبین وجود دارد که پس از رفع انسداد و درمان کلانژیست هر دو به سرعت تا مقادیر طبیعی کاهش می یابد؛ درحالی که چنین ارتباطی در بیماری های بدخیم دیده نمی شود (11).

نتیجه گیری

در بیماران با انسداد صفراوی، حتی در موارد مشکوک بالینی قوی، تشخیص نباید تنها بر مبنای افزایش قابل توجه میزان CA19-9 گذاشته شود و تفسیر این مقادیر افزایش یافته در این بیماران باید با احتیاط و با پیگیری سیر آزمایشگاهی، پس از رفع انسداد صورت پذیرد. بدون تغییر و یا بالا باقی ماندن CA19-9 پس از رفع انسداد، به نفع علت بدخیم می باشد (12).

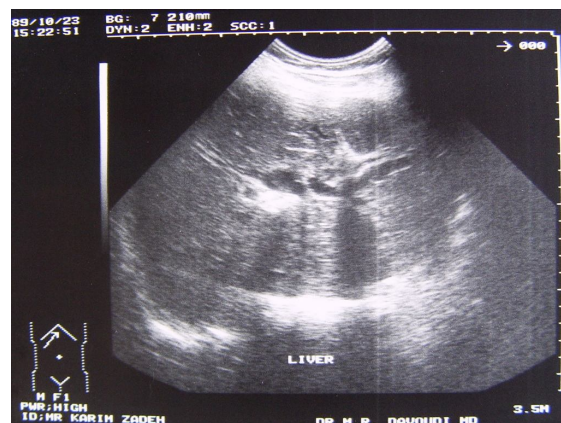


تصویر 2- ERCP بیمار که سنگها در شکل مشخص شده اند

خوش خیم غیر معمول بوده و مقادیر بیش از 10000U/ml در موارد انسداد به دلیل سنگ و کلانژیست، چنانچه در بیمار ما با مقدار 44777U/ml مشاهده شد، تنها به صورت گزارش موارد محدود در مرور مقالات مشاهده می شود (3، 6-10). سطح سرمی CA19-9 بیش از 10000U/ml، در سرطان پانکراس 31-6% و در سرطان های مجاری صفراوی 30% می باشد (9). Murohisa یک مورد با افزایش CA19-9 به 60000U/ml در یک بیمار با سنگ صفراوی و کلانژیست را گزارش کرد که 6 هفته بعد به مقدار طبیعی برگشت (6). Peterli نیز یک مورد دیگر با افزایش قابل توجه CA19-9 در یک بیمار با کلانژیست را گزارش کرد که پس از رفع انسداد سریعاً به مقدار طبیعی برگشت (8). در بیمار ما نیز به طور مشابه، 2 ماه بعد CA19-9 و بیلی روبین به مقدار طبیعی رسید. یک مورد دیگر CA19-9 بسیار بالا در حد بیمار ما، در بیمار با کلانژیست از یونان گزارش شده است (9).

تولید و ترشح CA19-9 از سلول های بدخیم عامل سطح افزایش یافته آن در جریان بدخیمی می باشد. علت واقعی افزایش CA19-9 در کلانژیست حاد مشخص نمی باشد. علل احتمالی افزایش آن در جریان انسداد صفراوی شامل موارد زیر است:

1- تراوش CA19-9 غلیظ شده به دلیل انسداد مجاری صفراوی و افزایش فشار داخلی از مجاری به داخل جریان



تصویر 1- سونوگرافی بیمار با مجاری صفراوی متسع

منابع:

- 1- Goonetilleke KS, Siriwardena AK. Systematic review of carbohydrate antigen (CA 19-9) as a biochemical marker in the diagnosis of pancreatic cancer. *Eur J Surg Oncol*. 2007; 33(3): 266-70.
- 2- Kormaz M, Unal H, Selcuk H, Yilmaz U. Extraordinarily elevated serum level of CA19-9 and rapid decrease after succesfull therapy: a case report and review of the literature. *Turk J Gastroentrol*. 2010; 21(4): 461-3.
- 3- Van der Veek PP, De Vos Tot Nederveen Cappel WH, Langers AM, Van Hoek B. Two patients with extremely elevated tumor markers: where is the malignancy? *Gastroenterol Res Pract*. 2011 (2011).
- 4- Sanchez M, Gomes H, Marcus EN. Elevated CA 19-9 levels in a patient with Mirizzi syndrome: case report. *South Med J*. 2006; 99(2): 160-3.
- 5- Gurbuz AK, Ozel AM. Elevated carbohydrate antigen 19-9 levels in a patient with choledocholithiasis. *Turk J Gastroentrol*. 2002; 13(4): 213-5.
- 6- Murohisa T, Sugaya H, Tetsuka I, Suzuki T, Harada T. A case of common bile duct stone with cholangitis presenting an extraordinarily high serum CA19-9 value. *Intern Med*. 1992; 31(4): 516-20.
- 7- Akdogan M, Sasmaz N, Kayhan B, Biyikoglu I, Disibeyaz S, Sahin B. Extraordinarily elevated CA19-9 in benign conditions: a case report and review of the literature. *Tumori*. 2001; 87(5): 337-9.
- 8- Peterli R, Meyer-Wyss B, Herzog U, Tondelli P. CA19-9 has no value as a tumor marker in obstructive jaundice. *Schweiz Med Wochenschr*. 1999; 129(3): 77-9.
- 9- Marcouizos G, Ignatiadou E, Papanikolaou GE, Dimosthenis Z, Fatouros M. Highly elevated serum levels of CA 19-9 in choledocholithiasis: a case report. *Cases J*. 2009; 2: 6662.
- 10- Qin XL, Wang ZR, Shi JS, Lu M, Wang L, He QR. Utility of serum CA19-9 in diagnosis of cholangiocarcinoma: in comparison with CEA. *World J Gastroenterol*. 2004; 10(3): 427-32.
- 11- Mann DV, Edwards R, Ho S, Lau WY, Glazer G. Elevated tumour marker CA 19-9: clinical interpretation and influence of obstructive jaundice. *Eur J Surg Oncol*. 2000; 26(5): 474-9.
- 12- Marelli D, Caruso S, Pedrazzani C, Neri A, Fernandes E, Marini M, et al. CA19-9 serum levels in obstructive jaundice: Clinical value in benign and malignant conditions. *Am J Surg*. 2009; 198(3): 333-9.

in patient with common bile Extraordinary elevated CA19-9 duct stones and cholangitis; Case report

A. Mokhtarifar¹, T. Fakharian Torbat², E. Mokhtari³

Serum CA19-9, is a carbohydrate antigen whose usage -as a tumor marker- in pancreatic and bile ducts malignancies is commonly increasing. Sensitivity and specificity of this antigen in the diagnosis of malignancies is 70-90% and 68-91%, respectively. CA19-9 can also rise in other disorders and in few of benign conditions including cholangitis, due to other causes, e.g. choledocholithiasis. However, in such cases the increase is not significant and it is usually below 1000 u/ml. Values more than 10000 u/ml are limited to few case reports in articles.

The case under study was a 66 year old man hospitalized because of epigastric and right upper quadrant pain, fever, jaundice, acholic stool, weight loss of about 6 kg, and hyperchromic urine. Physical examination revealed that the case was icteric and febrile with a mild RUQ tenderness on percussion. Laboratory tests showed marked elevation of bilirubin and CA19-9 (Total bilirubin: 36 mg/dl, Direct: 19.5 mg/dl; CA19-9 :44777u/ml, Normal: 0-40 u/ml), but the enzymes of the liver and alkaline phosphatase only increased to two times the normal level. Sonography showed dilated common bile duct with four stones within it. Four weeks after stones extraction and renewal of bile current CA19-9 fell to 60 u/ml and returned to normal range (0-40) 2 months later; and during this period the patient was totally asymptomatic.

As a result, in patients with biliary obstruction, a diagnosis of malignancy cannot be made solely on the basis of increased concentration of CA19-9, even in case of high clinical suspicion and the interpretation of this increase must be done with more caution and after lab follow-up after removal of the obstruction.

Key Words: CA19-9, Choledocholithiasis, Cholangitis.

Journal of Birjand University of Medical Sciences. 2012; 19 (1): 122-126

Received: Friday, November 25, 2011 Accepted: Thursday, March 01, 2012

¹ Associate professor of internal medicine, Emam Reza hospital, department of internal medicine, Mashhad University of Medical Sciences, Mashhad, Iran.

² Corresponding author, Fellow of gastroenterology, Ghaem and Emam Reza hospitals, department of internal medicine, Mashhad University of Medical Sciences, Mashhad, Iran t.fakharian@gmail.com

³ Fellow of gastroenterology, Ghaem and Emam Reza hospitals, department of internal medicine, Mashhad University of Medical Sciences, Mashhad, Iran