

گزارش تظاهر بیماری با اندومتريوزيس منتشر شکمی به شکل سودو کارسینوماتوز

دکتر مصطفی مهربانی بهار^۱، دکتر احمد آموزشی^۲، دکتر علی سلطانیان^۳

چکیده

اندومتريوزيس یکی از شایع‌ترین پاتولوژی‌های لگنی در خانم‌های سنین باروری می‌باشد. از تظاهرات بسیار نادر آن به شکل کارسینوماتوز منتشر شکمی (سودو کارسینوماتوز) است. بر اساس اطلاعات نویسنده، تا به حال فقط دو مورد گزارش شده است. به علاوه، فقط در این مورد، برای اولین بار بدون حذف رحم و ضمایم اندومتريوزيس بیمار با درمان هورمونی بهبود یافت.

واژه‌های کلیدی: سودو کارسینوماتوز، اندومتريوزيس، درمان هورمونی.

مجله علمی دانشگاه علوم پزشکی بیرجند. ۱۳۸۹؛ ۱۷(۳): ۲۲۸-۲۳۱.

دریافت: ۱۳۸۸/۱۲/۱۱ اصلاح نهایی: ۸۹/۵/۲۰ پذیرش: ۸۹/۶/۳۰ درج در پایگاه وب: ۱۳۸۹/۷/۲۸

^۱ دانشیار جراحی، بخش جراحی، بیمارستان امام رضا (ع)، دانشگاه علوم پزشکی مشهد، مشهد، ایران.

^۲ نویسنده مسؤول؛ استادیار جراحی، بخش جراحی، بیمارستان امام رضا (ع)، دانشگاه علوم پزشکی بیرجند، بیرجند، ایران.

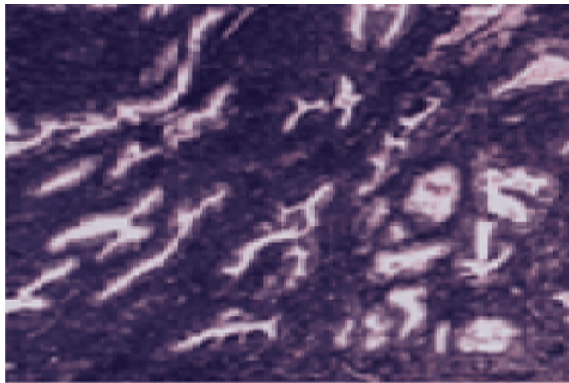
آدرس: بیرجند، بیمارستان امام رضا (ع)، بخش جراحی.

پست الکترونیکی: amouzeshiahmad@bums.ac.ir

^۳ دستیار جراحی، بیمارستان امام رضا (ع)، دانشگاه علوم پزشکی مشهد، مشهد، ایران.

مقدمه

از کارسینوماتوز وجود نداشت. فقط باند چسبیده ناشی از عمل قبلی بود که باعث سیاه شدن بخشی از روده شده بود که بخش سیاه شده حذف شد و آناستوموز مجدد صورت گرفت. نتیجه آسیب‌شناسی نیز اثری از اندومتريوزيس نداشت.



شکل ۱. یافته‌های آسیب‌شناسی اندومتريوزيس

بحث

اندومتريوزيس یکی از شایع‌ترین پاتولوژی‌های لگنی با شیوع ۱۵ درصد (۱۷-۴ درصد) می‌باشد (۵، ۴، ۱). این بیماری اغلب بدون علامت بوده، ممکن است گستره وسیعی از علایم بسته به محل درگیری ایجاد کند (۲) که ممکن است در ۶۰-۴۰ درصد از زنان به شکل دیسمنوره تظاهر کند (۶). شایع‌ترین محل آن تخمدان‌ها است (۷، ۴). سودوکارسینوماتوز بسیار نادر بوده، تنها ۲ مورد بر اساس اطلاعات نویسنده گزارش شده است (۳، ۱). در موردی که توسط Huang و همکاران گزارش شد بیمار با تظاهر هماتوچزی، یبوست، تنموس و پريتونیت مراجعه کرده، یافته‌های حین عمل، آسیب خونی و سودوکارسینوماتوز بود و با تشخیص اندومتريوزيس حین عمل تحت حذف تخمدان‌ها و رحم، حذف امتموم، راست روده و تمامی نسج‌های اندومتريوزيس قرار گرفت و بعد از عمل، درمان هورمونی روی وی انجام شد. بیمار در پی‌گیری ۱ ساله مشکلی نداشت (۱). Coros و همکاران بیمار دیگری را گزارش کردند که با علایم انسداد مراجعه کرد و یافته حین عمل، کارسینوماتوز شکمی بدون درگیری کبد داشت و تحت درمان تسکینی به

اندومتريوزيس یکی از شایع‌ترین پاتولوژی‌های لگنی با شیوع ۱۵ درصد می‌باشد (۱). این بیماری اغلب بدون علامت بوده، هر چند که ممکن است گستره وسیعی از علایم بسته به محل درگیری ایجاد کند (۲). این بیماری اغلب در تخمدان‌ها، لوله‌های فالوپ، تیغه رکتواژینال، صفاق لگنی دیده می‌شود ولی در سایر ارگان‌های خارج تناسلی مثل روده بزرگ ماریچی (سیگموئید) تا حدود ۳/۸ درصد شایع‌تر است. اغلب ضایعات روده‌ای بدون علامت می‌باشد، ولی درگیری شدید روده‌ها و صفاق شکمی (کارسینوماتوز منتشر شکمی) می‌تواند باعث انسداد یا خونریزی متناوب گردد و بایستی از روندهای التهابی و بدخیمی تمیز داده شود. چنین تظاهری بر اساس اطلاعات نویسنده بسیار نادر است (۳، ۱). بیماری که معرفی می‌شود، خانمی است که به مرکز ما با علایم انسداد مراجعه نمود و با تشخیص کارسینوماتوز تحت فقط نمونه‌برداری و انترولیز قرار گرفت. همچنین پس از تشخیص اندومتريوزيس، درمان هورمونی روی ایشان صورت گرفت که به درمان جواب داد.

معرفی بیمار

خانم ۲۹ ساله با علایم درد شکمی، اتساع شکم، عدم دفع گاز و مدفوع (انسداد) به اورژانس بیمارستان امام رضا (ع) مشهد مراجعه نمود. این بیمار از سابقه علایم دیسمنوره و دیس پارونی نیز رنج می‌برد. پس از احیا، بیمار تحت عمل جراحی باز شکم قرار گرفت. یافته‌های حین عمل شامل گسترش متعدد ضایعات توموری در تمام شکم بدون درگیری کبد بود. فقط انترولیز (آزادسازی چسبندگی‌های روده‌ای) و نمونه‌برداری انجام شد. یافته‌های آسیب‌شناسی، اندومتريوزيس بدون شواهد بدخیمی را نشان داد (شکل ۱). سپس تحت درمان هورمونی با کونتراسپتیو (OCP) قرار گرفت. ۷ سال بعد بیمار مجدد با علایم انسداد مراجعه نمود و دیگر سابقه علایم دیسمنوره و دیس پارونی را نداشت. بیمار تحت عمل جراحی باز قرار گرفت. حین عمل، هیچ شواهدی

گرفته‌اند (۸) و با توجه به این که بیمار اول و بیمار ما، به درمان هورمونی بدون عمل فوق پاسخ داده‌اند و علائم دیسمنوره و دیس پارونی برطرف شد، این عمل توصیه نمی‌شود. در ضمن بیمار ما برای اولین بار حتی تحت عمل سنگین حذف رحم و ضمایم نیز قرار نگرفت که درمانی بی نظیر است.

تقدیر و تشکر

از جناب آقای خونسرد مسؤول کتابخانه مرکزی بیمارستان امام رضا (ع) بیزند که در نگارش کمک نمودند تشکر می‌کنم.

صورت آناستوموز ایلئوترنسورس و سیگموئیدوستومی قبل از محل انسداد قرار گرفت. یافته‌های آسیب‌شناسی، اندومتریوزیس گزارش نمود. درمان هورمونی شروع شد و بعد از ۳ ماه سیگموئیدوستومی را بستند. ۱۶ ماه بعد بیمار به علت نقص جدار شکم مجدد عمل شد که به جز کیست بزرگ هر دو تخمدان، ضایعه دیگری وجود نداشت. جدار شکم ترمیم شد و تخمدان‌ها و لوله‌های رحمی دو طرف حذف شد (۳). با توجه به وجود گزارشاتی در مورد بافت سرطانی، در اسکار جراحی بیمارانی وجود دارد که تحت عمل حذف تمامی نسوج اندومتریوزیس قرار

References

1. Huang WS, Chin CC, Lin PY. Pseudocarcinomatosis peritoneii: extensive intraperitoneal endometriosis mimic carcinomatosis in morphology-a case report and a survey of the literature. *Int J Colorectal Dis* 2007; 22(1): 89-91.
2. Lin JN, Lin HL, Huang CK, Lai CH, Chung HC, Liang SH, et al. Endometriosis presenting as bloody ascites and shock. *J Emerg Med* 2010; 38(1): 30-2.
3. Coros MF, Mulutin D, Toganel C, Sorlea S, Tudor A, Popa D. Intestinal obstruction caused by abdominal pseudotumoral endometriosis mimicking a peritoneal carcinomatosis--case report. *Chirurgia (Bucur)* 2001; 96(6): 615-20.
4. Laufer MR, Goitein L, Bush M, Cramer DW, Emans SJ. Prevalence of endometriosis in adolescent girls with chronic pelvic pain not responding to conventional therapy. *J Pediatr Adolesc Gynecol* 1997; 10(4): 199-202.
5. Woodward PJ, Sohaey R, Mezzetti TP. Endometriosis: radiologic-pathologic correlation. *Radiographics* 2001; 21(1): 193-216.
6. Busacca M, Vignali M. Ovarian endometriosis: from pathogenesis to surgical treatment. *Curr Opin Obstet Gynecol* 2003; 15(4): 321-6.
7. Gabriel A, Shores JT, Poblete M, Victorio A, Gupta S. Abdominal wall endometrioma: case report and review. *Ann Plast Surg* 2007; 58(6): 691-3.
8. Matsuo K, Alonsozana EL, Eno ML, Rosenshein NB, Im DD. Primary peritoneal clear cell adenocarcinoma arising in previous abdominal scar for endometriosis surgery. *Arch Gynecol Obstet* 2009; 280(4): 637-41.

Abstract

Case Report

Endometriosis presenting as pseudocarcinomatosis: a case report

M. Mehrabi Bahar¹, A. Amouzeshi², A. Soltanian³

Endometriosis is one of the most common pelvic pathologies in females in fertility ages. One of the very rare symptoms of this disease is abdominal carcinomatosis (pseudocarcinomatosis). Only two such cases have been reported based on the authors' knowledge. Furthermore, it is the first case report which abdominal carcinomatosis did response to hormonal therapy without removing the uterus and enclosure with surgery.

Keywords: Pseudocarcinomatosis, Endometriosis, Obstruction, Hormonal therapy.

Journal of Birjand University of Medical Sciences. 2010; 17(3): 231.

Received: 02.03.2010 Last Received: 11.08.2010 Accepted: 25.08.2010 Online Version: 20.10.2010

¹ Associate Professor, Department of Surgery, Imam Reza Hospital, Birjand University of Medical Sciences, Birjand, Iran.

² Corresponding Author; Assistant Professor, Department of Surgery, Imam Reza Hospital, Birjand University of Medical Sciences, Birjand, Iran.

Email: amouzeshiahmad@bums.ac.ir

³ Resident, Department of Surgery, Imam Reza Hospital, Birjand University of Medical Sciences, Birjand, Iran.