

گزارش یک مورد سندرم ژرول - لانژ نلسون

دکتر محمدرضا ابوالفضلی^۱ - دکتر لیلا علیزاده^۲

چکیده

سندرم QT طولانی که به صورت QT اصلاح شده بیش از ۰/۴۶ ثانیه در مردان و ۰/۴۷ در زنان تعریف می‌شود، می‌تواند علل ایدیوپاتیک یا ثانویه داشته باشد. نوع ایدیوپاتیک می‌تواند یک اختلال فامیلیال همراه با کری حسی-عصبی باشد که سندرم ژرول لانژ نلسون (Jervell & Lange Nielsen: JLN) نامیده می‌شود و به صورت اتوزومال مغلوب منتقل می‌گردد. گرچه این سندرم به راحتی با مشاهده طولانی‌بودن فاصله QT در الکتروکاردیوگرافی (ECG) همراه با سابقه حملات سنکوپ و تشنجات مکرر تشخیص داده شود، اما در بیشتر موارد ECG بیمار طبیعی تلقی می‌شود و بیمار با تشخیص مشکلات نورولوژیک درمان می‌گردد. بیمار معرفی شده اولین مورد تشخیص داده شده این سندرم در بیمارستان امام رضا (ع)^۱ وابسته به دانشگاه علوم پزشکی مشهد می‌باشد؛ بیمار یک دختر ۱۲ ساله با سابقه کری حسی-عصبی است که به علت عدم تشخیص، سالها تحت درمان با داروهای ضد تشنج بوده و حملات مکرر شبه تشنج و سنکوپ که هر کدام می‌توانسته منجر به مرگ ناگهانی قلبی شود، ادامه داشته است. پس از مراجعه به درمانگاه قلب و بررسیهای اولیه سندرم JLN تشخیص داده شد. پس از آن، بیمار تحت درمان با بتا بلوکر دوز بالا قرار گرفت و با توجه به خطر بالای مرگ ناگهانی قلبی، جهت تعبیه دفیبریلاتور داخل قلبی به تهران ارجاع شد. تشخیص و درمان بموقع در انواع سندرم‌های QT طولانی مادرزادی، بخصوص این سندرم جالب که همراه با کری حسی-عصبی بود، نیاز به دقت تشخیصی و شک بالینی قوی در برخورد اولیه دارد تا بتوان این گروه افراد را که بیشتر در سنین کودکی و نوجوانی هستند، از خطر مرگ ناگهانی و عوارض مصرف داروهای نابه‌جا رها نمود.

واژه‌های کلیدی: سندرم ژرول - لانژ نلسون؛ ایدیوپاتیک؛ سندرم QT طولانی؛ سندرم QT مادرزادی طولانی

مجله علمی دانشگاه علوم پزشکی بیرجند (دوره ۱۳؛ شماره ۱؛ بهار سال ۱۳۸۵)

دریافت: ۸۴/۳/۷ اصلاح نهایی: ۸۵/۵/۱۵ پذیرش: ۸۵/۶/۵

^۱ نویسنده مسؤول؛ دانشیار گروه آموزشی قلب و عروق، دانشکده پزشکی، دانشگاه علوم پزشکی مشهد

آدرس: مشهد- بیمارستان امام رضا (ع) بخش قلب و عروق

تلفن: ۰۵۱۱-۸۵۹۳۰۳۱-۹ نمابر: ۰۵۱۱-۸۵۹۳۰۳۱-۹ پست الکترونیکی: -

^۲ متخصص بیماریهای قلب و عروق

مقدمه

سندرم QT طولانی یک اختلال عملکرد قلبی است که تظاهر بارز آن طولانی شدن قطعه QT در الکتروکاردیوگرافی می باشد. تعریف قطعه QT از شروع موج Q تا انتهای موج T است که میزان طبیعی آن که بر اساس سرعت ضربان قلب اصلاح شده باشد، اکثراً ۰/۴۴ ثانیه بیان می شود (۱).

گر چه عدد QT اصلاح شده در مردان تا ۰/۴۶ ثانیه و در زنان تا ۰/۴۷ ثانیه نیز می تواند طبیعی تلقی شود. مقادیر بیش از حد جزء تعریف سندرم QT طولانی قرار می گیرد که عامل مساعدکننده برای آریتمی های بطنی تهدیدکننده حیات می باشد.

این سندرم به دو نوع ایدیوپاتیک (مادرزادی) و اکتسابی تقسیم شده است. نوع ایدیوپاتیک آن یک اختلال فامیلیال است که می تواند همراه با کری حسی-عصبی باشد که در این صورت سندرم ژرول لانژ نلسون* (JLN) نامیده می شود که به صورت اتوزومال مغلوب منتقل می گردد. نوع دیگر ایدیوپاتیک همراه با شنوایی طبیعی است که به آن سندرم رومانو-وارد[†] (RWS) گفته می شود. این سندرم به صورت اتوزومال غالب منتقل می گردد. انواع غیر فامیلیال همراه با شنوایی طبیعی نیز گزارش شده که در گروه Sporadic قرار می گیرند (۱).

موردی که در این مقاله معرفی می شود همراهی جالبی از یک سندرم QT طولانی مادرزادی با کری دو طرفه حسی-عصبی است که در تعریف سندرم JLN قرار می گیرد. این بیمار در مرکز قلب بیمارستان امام رضا (ع) وابسته به دانشگاه علوم پزشکی مشهد، برای اولین بار تشخیص داده شد.

شرح مورد

بیمار دختر خانم ۱۲ ساله تحت پوشش بهزیستی است که توسط کارکنان این سازمان با شکایت حملات مکرر تشنج

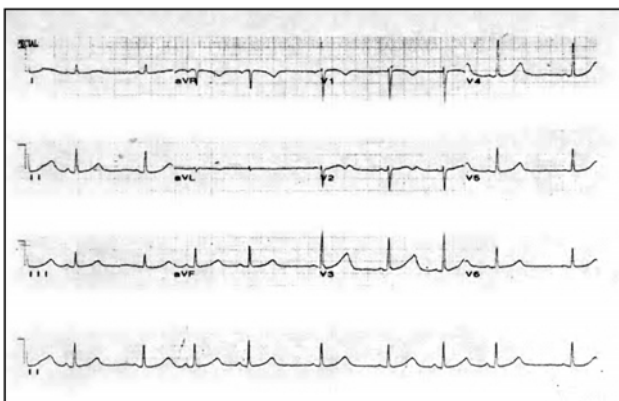
و کاهش سطح هوشیاری بخصوص به دنبال فعالیتهای ورزشی مراجعه کرد. در شرح حال و بررسیهای اولیه، مشخص شد که بیمار از ابتدای تولد، مبتلا به کری دو طرفه بوده و به دفعات دچار حملات مشابه تشنج به دنبال فعالیتهای ورزشی می شده و همراه با خروج کف از دهان، سقوط به زمین و از بین رفتن هوشیاری به مدت ۱۵-۳۰ دقیقه بوده و بدون اقدام خاصی بهبود پیدا می کرده است و در فاصله حملات علامتی نداشته است.

بیمار از نظر بهره هوشی و در طی دوره های تحصیلی مشکل خاصی نداشته است. رشد هوشی- جسمانی و نیز وضعیت بلوغ بیمار متناسب با سن وی بود.

طی سالهای گذشته بیمار فعالیتهای جسمانی را محدودتر کرده بود تا از تعداد حملات کاسته شود؛ همچنین به پزشکان متعدد مراجعه داشته است.

اقدامات پاراکلینیک شامل نوار قلبی، نوار مغز، آزمایش خون و ادرار مکرر انجام داده که همگی سالم گزارش شده بودند. با این وجود بیمار مدتها تحت درمان با فنوباریتال بوده است.

از نظر مشکل شنوایی نیز اقدامات تشخیصی شامل ادیومتری انجام و کری حسی-عصبی دو طرفه تشخیص داده و برای بیمار سمعک تجویز شده بود. پس از اخذ شرح حال و معاینه بالینی که خلاصه آن ذکر شد، ECG از بیمار به عمل آمد (شکل ۱).



شکل ۱- الکتروکاردیوگرافی بیمار

* Jervell & Lange Nielsen (JLN)

† Romano- Ward Syndrom (RWS)

توصیف شد (۲). از آن زمان موارد جدیدی از QT طولانی و استعداد به مرگ ناگهانی در افراد با کری مادرزادی از نقاط مختلف دنیا گزارش گردید. (۴،۳). شیوع این سندرم در کتب مرجع مشخص نشده است و در بیمارستان امام رضا (ع) مورد گزارش شده، اولین مورد تشخیص داده شده در سالهای اخیر بود. قبل از مشخص شدن زمینه‌های ژنتیک، عدم تعادل سمپاتیک عامل این بیماری تلقی می‌شده ولی از سال ۱۹۹۱ هفت زن مسؤول برای سندرم QT طولانی شناخته و بیش از ۳۰۰ موتاسیون در بیش از ۷۰٪ افراد مبتلا به سندرم QT طولانی مادرزادی مشخص شده است (۵). با وجود پیشرفتهایی که در ژنتیک مولکولی صورت گرفته، تشخیص سندرم QT طولانی همچنان بر پایه تغییرات الکتروکاردیوگرافیک و مشخصات بالینی است (۴).

درمان در موارد بدون علامت و ایدیوپاتیک QT طولانی با داروهای بتا بلوکر است و افرادی که سابقه سنکوپ، آریتمی‌های کمپلکس بطنی یا سابقه خانوادگی مرگ ناگهانی دارند، نیز با بتا بلوکر با حداکثر دوز، درمان می‌شوند. در صورتی که سنکوپ به علت آریتمی بطنی وجود داشته باشد، تعبیه ICD توصیه می‌شود. بیماران پرخطر مانند بیمار معرفی شده در این مقاله، باید تحت درمان با حداکثر دوز بتا بلوکر قابل تحمل و پیس میکر قلبی با خاصیت Overdrive قرار گیرند. (۱). در مورد بیمارانی که با وجود حداکثر درمان طبی هنوز دوره‌های سنکوپ را تجربه می‌کنند، برداشت گانگلیون سمپاتیک سرویکوتوراسیک سمت چپ نیز می‌تواند مفید باشد. در مورد بیمار گزارش شده، با توجه به آن که تعداد حملات با مصرف پروپرانولول کاهش چشمگیر داشت، بیمار کاندید گانگلیونکتومی نشد اما به علت سابقه حملات مکرر سنکوپ، تعبیه دفیبریلاتور به عنوان درمان دوره‌های آریتمی بطنی در نظر گرفته شد.

نتیجه‌گیری

در مجموع همان‌طور که مشخص شد سندرم QT

میزان QT اصلاح شده، محاسبه شد که ۵۲۰ msec بود. با توجه به این که بیمار سابقه مصرف داروهای طولانی‌کننده QT را ذکر نکرد، پس از رد سایر علل طولانی‌کننده QT با توجه به همراه بودن کری سنسوری نورال دوطرفه، سندرم JLN تشخیص داده شد. بیمار تحت درمان با داروی بتابلوکر با دوز بالا قرار گرفت (۴۰ mg پروپرانولول سه بار در روز). سه هفته بعد بیمار جهت پیگیری درمان مراجعه کرد و در نوار قلب جدید QT اصلاح شده بیمار 20msec کاهش پیدا کرده بود و در طی این مدت فقط یک بار حالت Near Syncope را گزارش کرد.

با توجه به این که درمان قطعی این سندرم در موارد پر خطر تعبیه دفیبریلاتور داخل قلبی (ICD) می‌باشد، پس از هماهنگی با مرکز قلب شهید رجایی تهران، بیمار جهت تکمیل اقدامات درمانی به آن مرکز ارجاع داده شد.

بحث

سندرم QT طولانی مادرزادی علت مهمی برای ایجاد تاکیکاردی بطنی بخصوص از نوع تورساده دوپوینت است که بالقوه کشنده و تهدیدکننده حیات می‌باشد. بیماران در بیشتر موارد با حملات سنکوپ مراجعه می‌کنند که به اشتباه اپی‌لپسی تشخیص داده می‌شود و بیمار مدتها تحت درمانهای ضد تشنج قرار می‌گیرد که نه تنها بیهوده است و عوارض دارویی را به بیمار تحمیل می‌کند بلکه با به تعویق انداختن تشخیص، خطر مرگ ناگهانی همواره بیمار را تهدید می‌کند. ۱۰٪ از کودکان مبتلا به این سندرم به طور اولیه با مرگ ناگهانی تشخیص داده می‌شوند؛ در حالی که هیچ‌گونه علامت بالینی در گذشته نداشته‌اند (۱) که مسلماً علت مرگ در این دسته، طولانی‌شدن دوره تاکیکاردی بطنی و منجرشدن آن به فیبریلاسیون بطنی می‌باشد (۱).

سندرم JLN به عنوان مجموعه ناشنوبی مادرزادی، بیماری فانکشنال قلبی با QT طولانی و مرگ ناگهانی اولین بار در سال ۱۹۵۷ توسط Lange-Nielsen و Jervell

طولانی مادرزادی به عنوان اختلال بالقوه کشنده قلبی در صورت وجود شک بالینی می‌تواند با روشهای ساده بالینی و پاراکلینیک مثل الکترو کاردیوگرافی تشخیص داده شود؛ بخصوص در انواع همراه با ناشنوایی مادرزادی که سندرم GLN می‌باشد، در صورت آگاهی پزشک از وجود این سندرم و بررسی دقیق‌تر نوار قلب در برخورد با بیمارانی که سابقه حملات شبه تشنج دارند، بسادگی می‌تواند قابل تشخیص باشد و تحت درمانهای اختصاصی قرار گیرد. به این ترتیب می‌توان افراد مبتلا را که اکثراً در گروه سنی کودکان و نوجوانان قرار دارند، از خطر مرگ ناگهانی و درمانهای نامناسب با داروهای نورولوژیک رهایی داد و مجدداً به زندگی طبیعی بازگرداند.

منابع:

- 1- Braunwald E. Electrocardiography. In: Jeffrey E, Olgin DP. Braunwald's Heart Disease. USA: Saunders; 2005.
- 2- Gervell A, Lange Nielson F. Congenital deaf- mutism. Am Heart J. 1957; 54 (1): 59-68
- 3- Levine SA, Woodworth CR. Congenital deaf-mutism, prolonged QT interval, syncopal attacks and sudden death. N Engl J Med. 1958; 259 (9):412-17.
- 4- Robbins J, Nelson JC, Rautaharju PM, Gottdiener JS. The association between the length of the QT interval and mortality in the Cardiovascular Health Study. Am J Med. 2003; 115 (9): 689-94.
- 5- Chiang CE. Congenital and acquired long QT syndrome. Current concepts and management. Cardiol Rev. 2004; 12 (4): 222-34.

A case report of Jervell and Lange-Nielson (JLN) Syndrome

MR. Abolfazli¹, L. Alizadeh²

Abstract

Long QT syndrome, which is defined by corrected QT interval longer than 0.45 seconds in men and 0.47 sec in women, could be divided into idiopathic (congenital) and acquired forms. The idiopathic form is a familial disorder that can be associated with sensorineural deafness (Jervell and Lange-Neelson syndrome), which is transmitted with an autosomal recessive pattern. Although this syndrome could be simply diagnosed by observing QT interval in ECG, specially when history of syncope and seizure-like attacks and frequent convulsions are present, most of the time electrocardiography is interpreted as normal and the patient undergoes neurological treatments. The case under study is the first one diagnosed in the cardiology department of Imam Reza hospital as JLN Syndrome in recent years. Patient was a 12 year old girl with sensory neural deafness and recurrent syncope. For many years, the patient had been treated with anti-epileptic drugs without feeling any better and with frequent syncopal episodes. After referring the patient to out-patient clinic of cardiology in Imam Reza hospital, QT interval of 520 msec was noticed, and betablocker, propranolol, with maximal tolerated dose was started. Because of high risk criteria in the patient, internal cardiac defibrillator was indicated and the patient was referred to Tehran Rajaee hospital for further management. Early diagnosis and treatment of congenital long-QT syndrome needs a highly suspicious of clinician and enough attention to ECG in a person with a history of syncopal episodes so that the physician would be able to help this group of patients, who are mostly children and teenagers, and rescue them from sudden cardiac death and complications of neurological medication.

Key Words: Jervell and Lange Neelson syndrome; Idiopathic; long QT interval; Congenital long QT interval

¹ Corresponding Author; Associate Professor, Department of Cardiology, Faculty of Medicine, Mashhad University of Medical Sciences. Mashhad Iran.

² Cardiologist