

گزارش یک مورد همراهی تنگی هایپرتروفیک پیلور با پانکراس حلقوی؛ مقاومت در تخلیه معده پیش از تولد، علتی برای ایجاد تنگی هایپرتروفیک پیلور

محمدعلی رئیس السادات^۱، فریا تبریزیان^۲، محمدعلی یعقوبی^۳

چکیده

علت ایجاد تنگی هایپرتروفیک پیلور هنوز ناشناخته است. بیمار، نوزاد پسر ۲۸ روزه مبتلا به نشانگان داون، با شکایت استفراغ جهنده از ۳ روز قبل از مراجعه و بدون دفع مدفوع در این مدت، بستری شد. در معاینه اتساع شکم مشهود بود ولی علامت زیتون (Olive) واضحی مشاهده نشد. در سونوگرافی شکم، طول کانال پیلور ۲۸ میلیمتر و ضخامت آن ۴ میلیمتر بود. رادیوگرافی ماده حاجب فوقانی شکم انسداد نسبی را نشان داد. با وجود درمان‌های حمایتی و احیای کامل، استفراغ بیمار ادامه یافت. بیمار با شک بالینی تنگی هایپرتروفیک پیلور تحت عمل جراحی قرار گرفت. در جریان عمل علاوه بر تنگی هایپرتروفیک پیلور، پانکراس حلقوی نیز در بیمار دیده شد. برای بیمار پیلورومیوتومی فردت-رامشند و رهاسازی باندهای فیبروزه بین دو قسمت پانکراس انجام گردید. سه روز بعد از عمل، بعد از برقراری تغذیه خوراکی، نوزاد با حال عمومی خوب مرخص شد. وجود پانکراس حلقوی در این بیمار، می‌تواند مقاومت در برابر تخلیه معده پیش از تولد را، به عنوان علت احتمالی ایجاد تنگی هایپرتروفیک پیلور مطرح نماید؛ هرچند که اثبات این فرضیه نیازمند مطالعات بیشتری است.

واژه‌های کلیدی: تنگی هایپرتروفیک پیلور، پیلورومیوتومی فردت-رامشند، پانکراس حلقوی

مجله علمی دانشگاه علوم پزشکی بیرجند. ۱۳۸۹؛ ۱۷(۱): ۶۶-۷۱

دریافت: ۱۳۸۸/۴/۲۱ اصلاح نهایی: ۱۳۸۸/۱۰/۱۸ پذیرش: ۱۳۸۸/۱۰/۲۳ درج در پایگاه وب: ۱۳۸۸/۱۱/۱۱

^۱ نویسنده مسؤول؛ استادیار، گروه جراحی کودکان، دانشگاه آزاد اسلامی، واحد مشهد، ایران

آدرس: مشهد- پیچ دوم تلگرد- بخش جراحی، بیمارستان ۲۲ بهمن
تلفن: ۰۹۱۵۱۱۵۸۸۰۸. نمابر: ۰۵۱۱-۲۵۷۳۵۰۰. پست الکترونیکی: ma_rais@yahoo.com

^۲ استادیار، گروه کودکان، دانشگاه آزاد اسلامی، واحد مشهد، ایران

^۳ دانشجوی پزشکی، دانشگاه آزاد اسلامی، واحد مشهد، ایران

مقدمه

معده (NG) گذاشته شد و در شستشو معده با نرمال سالین، مایع برگشتی زرد رنگ بود.

در سونوگرافی طول کانال پیلور ۲۸ میلیمتر و ضخامت آن ۴ میلیمتر بود و معده به طور نسبی متسع بود. در رادیوگرافی ماده حاجب دستگاه گوارش فوقانی، عبور ماده حاجب از مری بخوبی انجام شد، منتهی انسداد نسبی در عبور ماده حاجب از معده را نشان داد. مطالعه گازهای خون شریانی، آلکالوز متابولیک هایپوکلرمیک، هایپوناترمی و هایپوکالمی نشان داد (PH=۷/۵۶، Cl=۷۰ meq/L، Na=۱۳۰ mg/dL و K=۳/۲ mg/dL) که با آنچه در تنگی هایپرتروفیک پیلور دیده می‌شود، مطابقت داشت؛ در ضمن سطح بیلی‌روبین سرم بیمار ۵/۲ mg/dL بود.

بعد از گذشت سه روز از زمان بستری، با وجود احیای کامل، استفراغ وی ادامه یافت. بیمار با تشخیص احتمالی تنگی هایپرتروفیک پیلور تحت عمل جراحی قرار گرفت. در حین عمل علاوه بر تنگی پیلور (شکل ۱)، پانکراس حلقوی در بیمار نیز مشاهده شده (شکل ۲). شکل ۳، باندهای چسبنده بین پیلور و دئودنوم را نشان می‌دهد.

بر این اساس، برای بیمار پیلورومیوتومی فردت-رامشتد^۳ و رهاسازی باندهای فیروزه بین دو قسمت پانکراس انجام گردید. سه روز بعد از عمل جراحی و شروع تغذیه خوراکی، نوزاد مرخص شد. در پیگیری بعدی، با توجه به خصوصیات ظاهری بیمار در بدو مراجعه، کاریوتایپ کروموزومی درخواست شد که نشانگان داون تایید گردید. بیمار بعد از گذشت ۷ ماه از عمل جراحی مشکلی نداشت.

بحث

اگر چه سبب‌شناسی بیماری تنگی هایپرتروفیک پیلور هنوز ناشناخته مانده است (۵-۷)، اما مواردی از قبیل سن پایین مادر، فرزند اول، نوزاد جنس مذکر و نژاد سفید از عوامل خطر احتمالی آن مطرح شده است (۱۶).

تنگی هایپرتروفیک پیلور از شایع‌ترین بیماری‌های انسدادی نیازمند جراحی در شیرخواران است که به طور معمول در هفته سوم و چهارم زندگی با استفراغ غیر صفراوی ظاهر می‌یابد و منجر به آلکالوز متابولیک هایپوکلرمیک، هایپوناترمی و هایپوکالمی می‌شود (۱-۳).

شیوع بیماری ۱ در ۴۰۰ تولد زنده در آمریکا می‌باشد و نسبت بروز مرد به زن ۴ به ۱ بوده و احتمال بروز آن در فرزند اول بیشتر است؛ هرچند یک جزء ژنتیکی قوی بویژه از طرف مادری در آن وجود دارد (۴)؛ اما سبب‌شناسی آن هنوز ناشناخته است (۵-۷). این بیماری به صورت مجزا (۸-۱۲) و یا همراه با سایر ناهنجاری‌ها از قبیل آترزی مری، فتق دیافراگمی و چرخش نامناسب^۱ روده‌ها گزارش شده است (۱۳-۱۵) اما تاکنون موردی از همراهی تنگی هایپرتروفیک پیلور با پانکراس حلقوی گزارش نشده است.

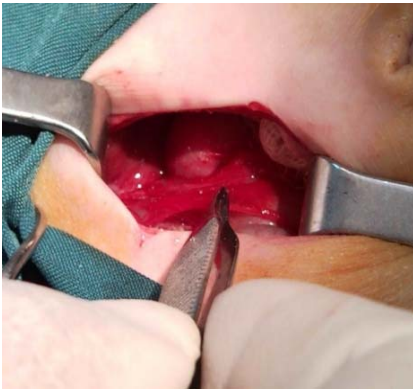هدف از این مقاله، گزارش یک مورد همراهی تنگی هایپرتروفیک پیلور با پانکراس حلقوی و بررسی اطلاعات موجود است تا مشخص شود که آیا اختلال عملکرد تخلیه معده پیش از تولد، می‌تواند عاملی مؤثر در ایجاد تنگی هایپرتروفیک پیلور باشد؟

شرح مورد

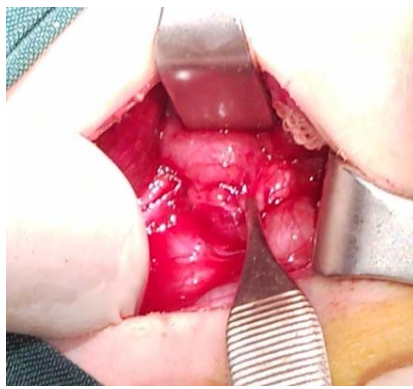
بیمار نوزاد پسر کاملاً رسیده با تظاهرات بالینی نشانگان داون، حاصل حاملگی اول یک مادر ۲۲ ساله است که به روش سزارین در بیمارستان سینا در مشهد متولد شده است. نوزاد در روز ۲۸ زندگی به علت استفراغ جهنده غیرصفراوی به بیمارستان آورده شد. استفراغ وی از سه روز قبل از بستری شروع شده بود. نوزاد در این مدت دفع مدفوع نیز نداشته است؛ همچنین نوزاد سابقه مصرف دارو و آنتی‌بیوتیک از قبیل اریترومايسين را نداشت. در معاینه، اتساع شکم مشهود بود اما علامت زیتون^۲ واضحی مشاهده نشد. برای بیمار لوله بینی-

^۳ Fredet-Ramstedt pyloromyotomy

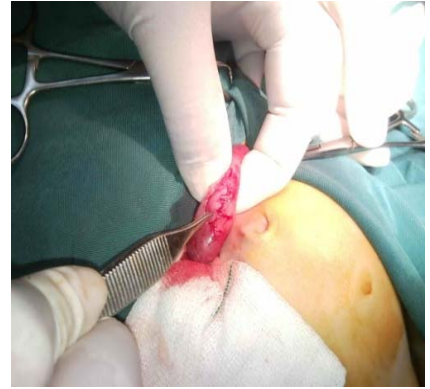^۱ Malrotation
^۲ Olive



شکل ۳- باندهای چسبنده دور پیلور و دئودنوم مشخص است.



شکل ۲- پانکراس حلقوی در این بیمار



شکل ۱- تنگی هایپرتروفیک پیلور مشخص است.

خانوادگی، روده باریک کوتاه و بد حرکتی^۱ دارند (۲۱). بروز تریزومی ۲۱ (بیماری داون) در نوزادان با تنگی هایپرتروفیک پیلور مشابه بروز آن در جمعیت عمومی (حدود ۱ در ۷۰۰ تواد زنده) است (۱۶)؛ در حالی که در بیماران مبتلا به نشانگان داون، بروز ناهنجاری‌های دستگاه گوارش از قبیل آترزی دئودنوم، پانکراس حلقوی، فیستول نای- مری، پرده دئودنوم و بیماری هیرشپرونک شایع است (۱۶). هرچند توسط Kao و همکاران، همراهی پرده دئودنوم با تنگی هایپرتروفیک پیلور در یک بیمار سندرم داون گزارش شده است (۲۲)، نکته مهم در بیمار گزارش شده در مقاله حاضر، همراهی تنگی هایپرتروفیک پیلور با پانکراس حلقوی در یک بیمار مبتلا به نشانگان داون است که تاکنون گزارش نشده است. پانکراس حلقوی یک ناهنجاری مادرزادی است که ۱٪ همه انسدادهای روده‌ای در کودکان را شامل می‌شود (۲۳) و حدود ۵۰٪ موارد این بیماری با سایر ناهنجاری‌های مادرزادی از قبیل بیماری داون (۳۰٪)، فیستول نای به مری، آترزی مری، مقعد سوراخ نشده و بیماری هیرشپرونک همراهی دارد (۲۴، ۲۵).

نتیجه‌گیری

اگرچه به طور قطع نمی‌توان گفت کدامیک از علل ژنتیکی یا محیطی نقش اساسی‌تری در ایجاد بیماری تنگی

بروز معمول بیماری در هفته سوم و چهارم زندگی، تئوری اکتسابی بودن آن را مطرح می‌کند؛ مطالعه Persson و همکاران نیز نشان داد که عوامل محیطی، نقش واضحی در ایجاد این بیماری دارند؛ از طرف دیگر، یک دوره زمانی تغذیه خوراکی بعد از تولد برای ایجاد علائم مورد نیاز است (۱۷)؛ همچنین مصرف داروی اریترومايسين در روزهای ابتدایی بعد از تولد، باعث افزایش خطر ایجاد این بیماری می‌گردد (۱۸) که البته این عارضه با مصرف آزیترومایسین نیز گزارش شده است (۱۹).

همچنین Everett و همکاران یک ارتباط قطعی ژنتیک را در تنگی هایپرتروفیک پیلور توصیف کردند. نتایج مطالعات این محققان وجود جایگاه‌های هتروژن در کروموزوم ۱۱ و X را برای این بیماری تأیید کرد (۲۰)؛ علاوه بر این، موارد کمی از تنگی هایپرتروفیک پیلور در هفته اول زندگی گزارش شده که بر خلاف نظریه وقوع اکتسابی این بیماری است (۸-۱۲). وجود همزمان ناهنجاری پانکراس حلقوی با تنگی هایپرتروفیک پیلور در این بیمار، این فرضیه را که اختلال عملکرد تخلیه معده پیش از تولد می‌تواند عامل مؤثری در ایجاد تنگی هایپرتروفیک پیلور باشد، مطرح می‌کند؛ همچنین مواردی از همراهی تنگی هایپرتروفیک پیلور با چرخش نامناسب روده‌ای گزارش شده است (۱۳). بیماران تنگی پیلور همراه با چرخش نامناسب به طور مادرزادی در موارد

^۱ Dismotility

هایپرتروفیک پیلور دارد، اما به نظر می‌رسد که هر دو عامل در سبب‌شناسی آن نقش داشته باشند. هدف از فرضیه مطرح‌شده در این گزارش مورد، ایجاد توجه در جراح در برخورد با تنگی هایپرتروفیک پیلور است تا در هنگام جراحی پیلورومیوتومی، با دقت بیشتری به بررسی روده بعد از محل تنگی بپردازند. وجود پانکراس حلقوی می‌تواند به عنوان مانعی در تخلیه معده، باعث ایجاد تنگی هایپرتروفیک پیلور شود. وجود گزارشاتی مبنی بر همراهی چرخش نامناسب گوارشی با این بیماری، صحت این فرضیه را قوت می‌بخشد؛ هرچند هنوز مطالعات بیشتری در این زمینه لازم می‌باشد.

منابع:

- 1- Oldham KT, Colombani PM, Foglia RP, Skinner MA. Principles and practice of pediatric surgery. 12th. ed. Philadelphia: Lippincott Williams & Wilkins; 2005.
- 2- Johnson PRV. Infantile hypertrophic pyloric stenosis. Surgery (Oxford). 2004; 22(9): 212-214.
- 3- Ohshiro K, Puri P. Pathogenesis of infantile hypertrophic pyloric stenosis: recent progress. Pediatr Surg Int .1998; 13(4): 243-252.
- 4- Svenningsson A, Lagerstedt K, Omrani MD, Nordenskjöld A. Absence of motilin gene mutations in infantile hypertrophic pyloric stenosis. J Pediatr Surg. 2008; 43(3): 443-446.
- 5- Langer JC, Berezin I, Daniel EE. Hypertrophic pyloric stenosis: ultrastructural abnormalities of enteric nerves and interstitial cells of Cajal. J Pediatr Surg. 1995; 30(11): 1535-1543.
- 6- Vanderwinden JM, Mailleux P, Schiffmann SN, Vanderhaeghen JJ, De Laet MH. Nitric oxide synthase activity in infantile hypertrophic pyloric stenosis. N Engl J Med. 1992; 327(8): 511-515.
- 7- Ozsvath RR, Poustchi-Amin M, Leonidas JC, Elkowitz SS. Pyloric volume: an important factor in the surgeon's ability to palpate the pyloric "olive" in hypertrophic pyloric stenosis. Pediatr Radiol .1997; 27(2): 175-177.
- 8- Andrassy RJ, Haff RC, Larsen GL. Infantile hypertrophic pyloric stenosis during the first week of life. Approaches to diagnosis, based on observations of a newborn whose vomiting began on the first day. Clin Pediatr (Phila). 1977; 16(5): 475-476.
- 9- Geer LL, Gaisie G, Mandell VS, Scatliff JH, Thullen JD. Evolution of pyloric stenosis in the first week of life. Pediatr Radiol. 1985; 15(3): 205-206.
- 10- Ali KI, Haddad MJ. Early infantile hypertrophic pyloric stenosis: surgery at 26 hours of age. Eur J Pediatr Surg. 1996; 6(4): 233-234.
- 11- Leaphart CL, Borland K, Kane TD, Hackam DJ. Hypertrophic pyloric stenosis in newborns younger than 21 days: remodeling the path of surgical intervention. J Pediatr Surg. 2008; 43(6): 998-1001.
- 12- Safford SD, Pietrobon R, Safford KM, Martins H, Skinner MA, Rice HE. A study of 11,003 patients with hypertrophic pyloric stenosis and the association between surgeon and hospital volume and outcomes. J Pediatr Surg. 2005; 40(6): 967-972.
13. Laugier J, Mrcier C, Robert M, Casenave C. Proceedings: Syndrome of a shortened small intestine with malrotation and hypertrophic pyloric stenosis. Arch Fr Pediatr. 1975; 32(6):593. [French]
- 14- Iijima T, Okamatsu T, Matsumura M, Yatsuzuka M. Hypertrophy pyloric stenosis associated with hiatus hernia. J Pediatr Surg. 1996; 31(2): 277-279.
- 15- Magilner AD. Esophageal atresia and hypertrophic pyloric stenosis: sequential coexistence of disease. AJR Am J Roentgenol. 1986; 147(2): 329-330.
- 16- Schechter R, Torfsb CP, Bateson TF. The epidemiology of infantile hypertrophic pyloric stenosis. Paediatr Perinat Epidemiol. 1997; 11(4): 407-427.
- 17- Persson S, Ekbohm A, Granath F, Nordenskjöld A. Parallel incidences of sudden infant death syndrome and infantile hypertrophic pyloric stenosis: a common cause? Pediatrics. 2001; 108(4): E70.

- 18- Cooper WO, Griffin MR, Arbogast P, Hickson GB, Gautam S, Ray WA. Very early exposure to erythromycin and infantile hypertrophic pyloric stenosis. *Arch Pediatr Adolesc Med.* 2002; 156(7): 647-650.
- 19- Morrison W. Infantile hypertrophic pyloric stenosis in infants treated with azithromycin. *Pediatr Infect Dis J.* 2007; 26(2):186-188.
- 20- Everett KV, Chioza BA, Georgoula C, Reece A, Capon F, Parker KA, et al. Genome-wide High-Density SNP-Based Linkage Analysis of Infantile Hypertrophic Pyloric Stenosis Identifies Loci on Chromosomes 11q14-q22 and Xq23. *Am J Hum Genet.* 2008; 82(3): 756-762.
- 21- Nezelof C, Jaubert F, Lyon G. Familial syndrome combining short small intestine, intestinal malformation, pyloric hypertrophy and brain malformation: 3 anatomoclinical case. *Ann Anat Pathol (Paris).* 1976; 21(4-5): 401-412. [French]
- 22- Kao SC, Muir LV, Kimura K. Combined hypertrophic pyloric stenosis and duodenal web in Down syndrome: sonographic and radiographic diagnosis. *J Ultrasound Med.* 1996; 15(6): 475-477.
- 23- Norton KI, Tenreiro R, Rabinowitz JG. Sonographic demonstration of annular pancreas and a distal duodenal diaphragm in a newborn. *Pediatr Radiol.* 1992; 22(1): 66-67.
- 24- Berrocal T, Torres I, Gutierrez J, Prieto C, del Hoyo ML, Lamas M. Congenital anomalies of the upper gastrointestinal tract. *Radiographics.* 1999; 19(4): 855-872.
- 25- Faerber EN, Friedman AC, Dabezies MA. Annular pancreas. In: Friedman AC, Dachman AH, eds. *Radiology of the Liver, Biliary Tract, Pancreas.* 1st ed. St. Louis, Mo: C.V. Mosby; 1994. pp: 745-748.

Hypertrophic pyloric stenosis associated with annular pancreas; Resistance to prenatal gastric emptying as an etiological factor in Hypertrophic pyloric stenosis

M.A. Raisolsadat¹, F. Tabrizian², M.A. Yaghoubi³

The etiology of hypertrophic pyloric stenosis (HPS) is still unclear. The case under study was a 28 day old boy apparently with Down syndrome who had been suffering from projectile vomiting for three days before admission without any defecation during this period. In physical examination, abdominal distention was observable but there was not a remarkable olive sign. Ultra-sonographic findings showed that pyloric channel length and muscle thickness were 28 mm and 4 mm respectively. For further evaluation, upper gastrointestinal radiography was done, which proved that there was a relative obstruction. Despite supportive treatment and complete resuscitation, vomiting did not stop. Since there was the clinical suspicion that the patient's problem was HPS, an operation was performed on him. In the operation it was found that annular pancreas coexisted with HPS. Pyloromyotomy Fredet-Ramstedt and pancreas bands release were performed. Three days after the surgery and following resuming oral feeding, the neonate was discharged in a good general condition. Occurrence of annular pancreas with HPS in the patient can suggest the existence of prenatal resistance to gastric emptying, as an etiologic factor in HPS. However, further study is needed to approve this hypothesis.

Key Words: Hypertrophic pyloric stenosis, Pyloromyotomy fredet-ramstedt, Annular pancreas

Journal of Birjand University of Medical Sciences. 2010; 17(1): 66-71

Received: 12.7.2009 Last Revised: 8.1.2010 Accepted: 13.1.2010 Online Version: 31.1.2010

¹ Corresponding Author; Assistant Professor, Department of Pediatric Surgery, Faculty of Medicine, Islamic Azad University, Mashhad, Iran
ma_rais@yahoo.com

² Assistant Professor, Department of Pediatric, Faculty of Medicine, Islamic Azad University, Mashhad, Iran

³ Medical Student, Faculty of Medicine, Islamic Azad University, Mashhad, Iran