

Original Article

Effect of the hydroalcoholic extract of melon seeds (*Cucumis melo L.*) on the pituitary-gonadal axis and testicular tissue changes in adult male rats

Mandana Arabi¹, Mokhtar Mokhtari¹, Mehrdad Shariati¹, Davood Moghadamnia^{1*}

ABSTRACT

Background and Aims: Melon seeds have estrogenic, anti-cancer, anti-diabetic, anti-obesity, and antioxidant effects. The present study aimed to investigate the effect of the hydroalcoholic extract of melon seeds on the pituitary-gonadal axis and the tissue changes of the testis in adult male rats.

Materials and Methods: In this experimental study, 50 adult male Wistar rats weighing 210-230 g were assigned to five groups (n=10). The Control group received no extract or solvent; Sham group: 1 ml of distilled water as a solvent; experimental group 1: Melon seed extract (50 mg/kg), experimental group 2: Melon seed extract (100 mg/kg), Experimental group 3: Melon seed extract (150 mg/kg). After 21 days of treatment by the intraperitoneal method, blood was taken from the animals. The serum levels of luteinizing hormone (LH), follicle-stimulating hormone (FSH), and testosterone were measured by radioimmunoassay (RIA). Thereafter, the testicles were removed, and tissue changes were examined by hematoxylin-eosin staining. The collected data were analyzed in SPSS software (version 18) using a one-way analysis of variance and post hoc Tukey's test.

Results: The mean body weight in experimental groups 2 and 3 demonstrated a significant decrease compared to the control and sham groups ($P<0.001$). The mean weight of the testes in experimental groups 2 and 3 displayed a significant increase compared to the control and sham groups. The mean concentration of testosterone hormones, FSH, LH, the number of spermatogonial cells, primary spermatocytes, spermatids, Sertoli, and Leydig cells, as well as the number of sperm cells in experimental group 3, had a significant increase compared to the control and sham groups ($P<0.001$).

Conclusion: As evidenced by the results of this study, the hydroalcoholic extract of melon seeds had stimulating effects on the pituitary-gonadal axis and testicular tissue in adult male rats.

Keywords: LH, FSH, Melon seed, Testis, Testosterone



Citation: Arabi M, Mokhtari M, Shariati M, Moghadamnia D. [Effect of the hydroalcoholic extract of melon seeds (*Cucumis melo L.*) on the pituitary-gonadal axis and testicular tissue changes in adult male rats]. J Birjand Univ Med Sci. 2023; 30(2): 176-188. [Persian]

DOI <http://doi.org/10.32592/>

Received: May 10, 2023

Accepted: July 22, 2023

¹ Department of Biology, Kazerun Branch, Islamic Azad University, Kazerun, Iran

*Corresponding author: Department of Biology, Kazerun Branch, Islamic Azad University, Kazerun, Iran
Tel: +989173874503 Fax: +987142230508 E-mail: davood.moghadamnia@gmail.com

تأثیر عصاره هیدروالکلی تخم خربزه (*Cucumis melo L.*) بر محور هیپوفیز - گناد و تغییرات بافتی بیضه در موش‌های صحرایی نر بالغ

ماندانا عربی ^{id}، مختار مختاری ^{id}، مهرداد شریعتی ^{id}، داوود مقدم نیا ^{id}*

چکیده

زمینه و هدف: تخم خربزه دارای اثرات استروژنیک، ضد سرطان، ضد دیابت، ضد چاقی و آنتی‌اکسیدانت می‌باشند. در این پژوهش تأثیر عصاره هیدروالکلی تخم خربزه بر محور هیپوفیز - گناد و تغییرات بافتی بیضه در موش‌های صحرایی نر بالغ مورد مطالعه قرار گرفته است.

روش تحقیق: در این مطالعه تجربی ۵۰ سرموش صحرایی نر بالغ از نژاد ویستار، با وزن تقریبی ۲۳۰-۲۱۰ گرم به ۵ گروه ۱۰ تایی تقسیم شدند. گروه کنترل: عصاره یا حلالی دریافت نکردند، گروه شاهد: ۱ میلی‌لیتر آب مقطر به عنوان حلال، گروه تجربی ۱: عصاره تخم خربزه (۵۰ میلی‌گرم بر کیلوگرم)، گروه تجربی ۲: عصاره تخم خربزه (۱۰۰ میلی‌گرم بر کیلوگرم)، گروه تجربی ۳: عصاره تخم خربزه (۱۵۰ میلی‌گرم بر کیلوگرم). بعد از ۲۱ روز تیمار به روش درون صفاقی، از حیوانات خون‌گیری به عمل آمد. سطح سرمی هورمون‌های لوتئینی (LH)، محرکه فولیکول (FSH) و تستوسترون با روش رادیوایمونواسی (RIA) اندازه‌گیری شد، بیضه‌ها خارج و تغییرات بافتی با رنگ‌آمیزی هماتوکسیلین-ائوزین مورد بررسی قرار گرفت. نتایج داده‌ها با استفاده از نرم‌افزار SPSS نسخه ۱۸ و آزمون آنالیز واریانس یک طرفه (ANOVA) و تست تعقیبی Tukey تجزیه و تحلیل شد.

یافته‌ها: میانگین وزن بدن در تمام گروه‌های تجربی در مقایسه با گروه‌های کنترل و شاهد کاهش معنی‌داری نشان داد ($P < 0/001$). میانگین وزن بیضه‌ها در گروه‌های تجربی ۲ و ۳ در مقایسه با گروه‌های کنترل و شاهد افزایش معنی‌داری نشان داد. میانگین غلظت هورمون‌های تستوسترون (FSH, LH)، تعداد سلول‌های اسپرماتوگونی، اسپرماتوسیت اولیه، اسپرماتید، سرتولی و تعداد سلول‌های اسپرم در گروه در مقایسه با گروه‌های کنترل و شاهد افزایش معنی‌داری داشت ($P < 0/001$). میانگین تعداد سلول‌های لیدیک در تمام گروه‌های تجربی در مقایسه با گروه‌های کنترل و شاهد افزایش معنی‌داری نشان داد ($P < 0/001$).

نتیجه‌گیری: نتایج این مطالعه نشان داد که عصاره هیدروالکلی تخم خربزه اثرات تحریکی بر محور هیپوفیز - گناد و بافت بیضه در موش‌های صحرایی نر بالغ داشت.

واژه‌های کلیدی: FSH، LH، تخم خربزه، بیضه، تستوسترون

مجله علمی دانشگاه علوم پزشکی بیرجند. ۱۴۰۲؛ ۳۰(۲): ۱۷۶-۱۸۸.

دریافت: ۱۴۰۲/۰۲/۲۰ پذیرش: ۱۴۰۲/۰۴/۳۱

^۱ گروه زیست‌شناسی، واحد کازرون، دانشگاه آزاد اسلامی، کازرون، ایران

***نویسنده مسئول:** گروه زیست‌شناسی، واحد کازرون، دانشگاه آزاد اسلامی، کازرون، ایران

آدرس: کازرون - دانشگاه آزاد اسلامی - واحد کازرون - گروه زیست‌شناسی

تلفن: ۰۹۱۷۳۸۷۴۵۰۳، نمابر: ۰۷۱۴۳۳۳۰۵۰، پست الکترونیکی: davood.moghadamnia@gmail.com

مقدمه

ناباروری به عنوان ناتوانی در باردار شدن پس از یک سال رابطه جنسی محافظت نشده تعریف می‌شود. در ۵۰-۲۵ درصد موارد ناباروری با عوامل مردانه توضیح داده می‌شود (۱). ناباروری یکی از مشکلات پزشکی زوجین است که بر اساس آمار سازمان جهانی بهداشت (WHO)^۱ حدود ۱۰ درصد از زوجین دچار مشکل ناباروری هستند که از این میان حدود ۴۰ تا ۵۰ درصد از عوامل ناباروری مربوط به مردان و مهم‌ترین دلایل آن می‌باشد که مربوط به کیفیت پایین اسپرم است. از این رو توجه به این مشکلات و تلاش برای رفع آن‌ها بسیار حائز اهمیت است (۲). مطالعات انجام شده بر روی اثرات گیاهان دارویی بر پارامترهای اسپرم و هورمون‌های جنسی نشان داده است که بسیاری از آن‌ها در کاهش ناباروری مؤثر هستند (۳).

خربزه *Cucumis melo L.* متعلق به خانواده Cucurbitaceae است و در سراسر جهان مصرف می‌شود. ترکیبات روغنی دانه خربزه، دارای خواص مفید متفاوتی از جمله فعالیت‌های ضد باکتریایی، آنتی‌اکسیدانی و ضد کلسترول خون است که با وجود ترکیبات زیست فعال ذکر شده توجیه می‌شود (۴).

مطالعاتی بر روی ترکیب شیمیایی بذر خربزه (*Cucumis melo L.*) انجام شد. دانه‌های خربزه حاوی (بر اساس وزن خشک): رطوبت، روغن، پروتئین، خاکستر، کربوهیدرات، فیبر و مقادیر قابل توجهی از مواد آنتی‌اکسیدانی به عنوان ترکیبات فنلی می‌باشد. عناصر معدنی عمده عبارتند از: پتاسیم، منیزیم و کلسیم. اسیدهای چرب اصلی روغن دانه خربزه اسید لینولئیک و اسید اولئیک بودند. تجزیه و تحلیل کروماتوگرافی ترکیبات فنلی خربزه نشان داد که فلاونوئیدها مهم‌ترین گروه با غالب آمنتوفالون بودند. علاوه بر این، روغن دانه خربزه مقادیر قابل توجهی از فیتواسترول‌ها را ارائه می‌دهد که در آن β -سیتوسترول استرول اصلی است. همچنین مشخص شد که روغن دانه خربزه سرشار از توکوفرول است (۵).

مطالعات نشان داده‌اند که پروتئاز سرین در انواعی از خربزه ترومبوز عروقی را با متعادل کردن هموستازی و فیبرینولیز در مدل

¹ World Health Organization (WHO)

جوندگان کاهش می‌دهد (۶). خواص ضد التهابی عصاره متانولی خربزه برای بزرگی پروستات در موش‌های صحرایی ویستار نشان داده شده است (۷).

مطالعات نشان داده‌اند که عصاره دانه خربزه در بهبود حافظه و اعمال شناختی مؤثر می‌باشد. چنین خواصی ممکن است در کاهش فراموشی نقش داشته باشد. علاوه بر این، از عصاره دانه خربزه می‌توان به عنوان یک جزء رژیم غذایی در بیماران مسن برای کاهش علائم بیماری آلزایمر و فراموشی استفاده کرد (۸).

خربزه دارای خواص ترمیم زخم می‌باشد. اثر ترمیم زخم را می‌توان به برهمکنش‌های مولکولی مواد خربزه (احتمالاً اسید فولیک و فیتوسترول‌ها) با گیرنده پروستاگلاندین و حضور ترکیبات فنلی موجود در عصاره خربزه نسبت داد (۹). فعالیت‌های ضد هیپرگلیسمی و ضد چربی خون خربزه در موش‌های صحرایی دیابتی ناشی از استرپتوزوتوسین-نیکوتینامید اثبات شده است (۱۰).

مطالعات نشان داده‌اند که ترکیب کوکومول B، یک بنزوات تری ترپن جدید از دانه‌های خربزه دارای اثر سمیت سلولی برای آدنوکارسینومای تخمدان و پستان انسان است (۱۱).

با توجه به خواص آنتی‌اکسیدانی و ضد التهابی تخم خربزه (۱۲) احتمال دارد که بر روی عملکرد محور هیپوفیز-گناد و فرایند اسپرماتوژنز مؤثر باشد. هدف از این پژوهش مشخص کردن اثرات احتمالی تزریق درون صفاقی عصاره هیدروالکلی تخم خربزه بر تغییرات عملکرد محور هورمونی هیپوفیز-گناد، فرایند اسپرماتوژنز، وزن بیضه، وزن بدن و تغییرات هیستولوژیکی بیضه در موش‌های صحرایی نر بالغ می‌باشد. در صورت مؤثر بودن عصاره هیدروالکلی تخم خربزه بر فرایند اسپرماتوژنز نتایج آن مورد استفاده مراکز اندوکرینولوژی قرار گیرد.

روش تحقیق

تخم خربزه در شهرستان کازرون در جنوب غربی ایران جمع‌آوری شد. نمونه گیاه توسط همکاران گیاه‌شناس و رفرنس‌های تاکسونومیک‌شناسی شد و کد هرباریومی تأیید گونه در دانشگاه آزاد کازرون (IAUK-44) بود. برای تهیه عصاره هیدروالکلی تخم

حیوانات از جنس پلی کرنات در ابعاد $15 \times 25 \times 40$ سانتی‌متری با سقفی مشبک از جنس استیل بود. کف قفس‌ها توسط تراشه‌های چوب مفروش شده بود و خاک اره‌های موجود در کف قفس هر دو روز تعویض و توسط آب و مواد ضد عفونی کننده شستشو می‌شدند. آب مصرفی، آب لوله‌کشی شهری و غذای مخصوص موش بدون هیچ محدودیتی در اختیار موش‌ها قرار می‌گرفت. پروتکل مطالعه توسط دانشکده علوم پزشکی دانشگاه آزاد کازرون با کد اخلاق IR.IAU.KAU.REC.1395.102 مورد تأیید قرار گرفت.

تیمار حیوانات

حیوانات به صورت تصادفی در ۵ گروه ۱۰ تایی به ترتیب زیر تقسیم‌بندی شدند:

گروه کنترل که از آب و غذای استاندارد آزمایشگاهی در طی دوره ۲۱ روزه آزمایش استفاده کرده و هیچ‌گونه حلال یا عصاره‌ای دریافت نکردند. گروه شاهد: که روزانه 0.2 میلی‌لیتر آب مقطر (حلال عصاره تخم خربزه) به صورت تزریق درون صفاقی در طی ۲۱ روز دریافت کردند. گروه تجربی (۱): که مقدار حداقل عصاره هیدروالکلی تخم خربزه را به مقدار 50 میلی‌گرم بر کیلوگرم به صورت تزریق درون صفاقی در طی ۲۱ روز دریافت کردند. گروه تجربی (۲): که مقدار متوسط عصاره هیدروالکلی تخم خربزه را به مقدار 100 میلی‌گرم بر کیلوگرم به صورت تزریق درون صفاقی در طی ۲۱ روز دریافت کردند. گروه تجربی (۳): که مقدار حداکثر عصاره هیدروالکلی تخم خربزه را به مقدار 150 میلی‌گرم بر کیلوگرم به صورت تزریق درون صفاقی در طی ۲۱ روز دریافت کردند. دوزهای عصاره بر اساس مطالعات قبلی انتخاب شدند (۱۳). پس از پایان یافتن دوره تیمار حیوانات تحت تأثیر بی‌هوشی با اتر قرار گرفتند. قفسه سینه باز شد. خونگیری از بطن چپ قلب به عمل آمد. نمونه‌های خونی به دست آمده به مدت 20 دقیقه در شرایط آزمایشگاهی نگهداری شدند و به مدت 15 دقیقه با سرعت 5000 دور در دقیقه سانتریفیوژ شدند و تا قبل از اندازه‌گیری میزان هورمون‌های لوتئینی^۱، محرکه فولیکول^۲ و تستوسترون در فریزر در

خربزه، ابتدا تخم خربزه در سایه خشک و سپس 1000 گرم از تخم خربزه آسیاب شد. 500 گرم از پودر آسیاب‌شده به ارلن محتوی $2/5$ لیتر هیدروالکل 70 درصد اضافه شد و به مدت 72 ساعت با همزن مخلوط گردید. با استفاده از کاغذ صافی شماره 2 واتمن (Whatman) مخلوط حاصله دو بار صاف شد. سپس در دستگاه روتاری (rotary evaporator-ویجنز آلمان) در دمای 60 درجه قرار گرفت. به منظور تبخیر اتانول، عصاره به مدت 24 ساعت در انکوباتور در دمای 60 درجه قرار گرفت. بازده عصاره 7 درصد بود. در مرحله بعد مقادیر مورد نظر از عصاره‌های خشک شده در آب مقطر حل شدند تا غلظت‌های مختلف به دست آمد (۱۲). برای گروه تجربی اول به نسبت 50 میلی‌گرم بر کیلوگرم عصاره هیدروالکلی تخم خربزه در 1 میلی لیتر آب مقطر حل شد و برای گروه تجربی دوم به نسبت 100 میلی‌گرم بر کیلوگرم عصاره هیدروالکلی تخم خربزه در 1 میلی‌لیتر آب مقطر حل شد و برای گروه تجربی سوم به نسبت 150 میلی‌گرم بر کیلوگرم عصاره هیدروالکلی تخم خربزه در 1 میلی‌لیتر آب مقطر حل شده و هر روز به صورت تازه تهیه گردید و در شیشه‌های کوچک مشخص شده با برچسب ریخته و نگهداری شدند. برای حل شدن عصاره‌ها در حلال با همزن کوچک مخلوط شدند و سپس با دست به آرامی تکان داده شدند تا عصاره‌ها در حلال حل گردد. بر روی هر 6 شیشه به تفکیک برچسب مربوطه زده شد تا خطای کار به حداقل برسد. تجویز عصاره‌ها هر روز بین ساعت $10-9$ صبح به صورت درون صفاقی و با استفاده از سرنگ یک بار مصرف انجام گرفت.

حیوانات

حیوانات مورد استفاده در این پژوهش، 50 سر موش صحرایی نر بالغ نژاد ویستار با وزن تقریبی 210 گرم و سن $3-2/5$ ماه بودند که از خانه پرورش حیوانات دانشگاه آزاد اسلامی واحد کازرون تهیه شده بودند. حیوانات در دوره نوری 12 ساعت تاریکی و 12 ساعت روشنایی قرار داشتند و دمای محیط 25 ± 2 درجه سانتی‌گراد و در طول شبانه روز ثابت بود. آب و غذا در تمام طول آزمایش بدون هیچ محدودیتی در اختیار آن‌ها قرار می‌گرفت. قفس‌های نگهداری

¹ Luteinizing Hormone (LH)

² Follicle-Stimulating Hormone (FSH)

دمای ۲۰ درجه سانتی‌گراد زیر صفر نگهداری شدند.

به‌دست آمده از آزمایشات انجام شده به همراه محاسبات آماری مربوطه در قالب جداول آورده شده‌اند.

روش سنجش هورمونی

پس از جداسازی سرم میزان غلظت سرمی هورمون‌های LH، FSH و تستوسترون به روش معمول آزمایشگاهی رادیوایمونواسی (RIA) باکیت‌های مخصوص اندازه‌گیری شدند. هورمون‌های FSH و LH با استفاده از کیت‌های مارک Cusabio ساخت کشور آمریکا مورد اندازه‌گیری قرار گرفتند. کیت هورمونی تستوسترون مورد استفاده در این تحقیق که شامل محلول‌های استاندارد، یدرادیواکتیو، آنتی‌بادی و بافر شستشو بود که همگی از شرکت کاوشیار خریداری و تهیه شدند.

آزمایش‌های بافت‌شناسی

همچنین در پایان آزمایش بیضه‌ها جدا شدند و از آن‌ها مقاطع بافتی تهیه شد و سپس به مدت ۱۷ تا ۱۸ ساعت در محلول فرمالین ۱۰ درصد جهت تثبیت و جلوگیری از تخریب بافتی قرار گرفتند و پس از رنگ‌آمیزی به روش هماتوکسیلین-ئوزین، اسلایدهای بافتی تهیه شده و مطالعات بافتی با میکروسکوپ نوری (نیکون ساخت ژاپن) با بزرگنمایی ۴ صورت گرفت و شاخص‌های تراکم و آرایش لوله‌های اسپرم‌ساز، تعداد سلول‌های اسپرماتوگونی، اسپرماتوسیت و اسپرماتید، سلول‌های سرتولی و لیدیگ و همچنین تراکم اسپرم در لومن بین گروه‌های تجربی ۱، ۲ و ۳ با گروه‌های کنترل و شاهد مورد مقایسه قرار گرفتند. تمام مواد شیمیایی مورد استفاده در آزمایش‌ها کاملاً خالص و بدون آلودگی استفاده شدند (۱۴).

آنالیز آماری

نتایج حاصله براساس برنامه SPSS نسخه ۱۸ مورد بررسی قرار گرفت. ارزیابی آماری داده‌ها با استفاده از آنالیز واریانس یک طرفه ANOVA انجام گردید و با روش تست تعقیبی Tukey تجزیه و تحلیل گردید. مرز استنتاج آماری برای بررسی اختلاف معنی‌دار میانگین بین گروه‌های تجربی در مقایسه با گروه‌های کنترل و شاهد سطح $P < 0.05$ بوده است. در این پژوهش نتایج

یافته‌ها

نتایج بررسی‌های بیوشیمیایی

میانگین وزن بدن در تمام گروه‌های تجربی نسبت به گروه کنترل کاهش معنی‌داری نشان داد ($P < 0.001$). میانگین وزن بدن در گروه تجربی ۳ (تخم خربزه، ۱۵۰ mg/kg) نسبت به گروه‌های تجربی ۱ (تخم خربزه، ۵۰ mg/kg) ($P < 0.001$) و ۲ (تخم خربزه، ۱۰۰ mg/kg) ($P = 0.038$) کاهش معنی‌داری نشان داد ($P < 0.001$). میانگین وزن بدن در گروه تجربی ۲ (تخم خربزه، ۱۰۰ mg/kg) نسبت به گروه تجربی ۱ (تخم خربزه، ۵۰ mg/kg) کاهش معنی‌داری نشان داد ($P < 0.001$).

میانگین وزن بیضه راست در گروه‌های تجربی ۳ (تخم خربزه، ۱۵۰ mg/kg) و ۲ (تخم خربزه، ۱۰۰ mg/kg) نسبت به گروه‌های کنترل و شاهد افزایش معنی‌داری نشان داد ($P < 0.001$). میانگین وزن بیضه راست در گروه تجربی ۳ (تخم خربزه، ۱۵۰ mg/kg) نسبت به گروه تجربی ۱ (تخم خربزه، ۵۰ mg/kg) افزایش معنی‌داری نشان داد ($P = 0.024$). میانگین وزن بیضه راست در گروه تجربی ۲ (تخم خربزه، ۱۰۰ mg/kg) نسبت به گروه تجربی ۱ (تخم خربزه، ۵۰ mg/kg) افزایش معنی‌داری نشان داد ($P < 0.001$).

میانگین وزن بیضه چپ در گروه‌های تجربی ۳ (تخم خربزه، ۱۵۰ mg/kg) ($P = 0.033$) و ۲ (تخم خربزه، ۱۰۰ mg/kg) نسبت به گروه‌های کنترل و شاهد افزایش معنی‌داری نشان داد. میانگین وزن بیضه چپ در گروه تجربی ۳ (تخم خربزه، ۱۵۰ mg/kg) نسبت به گروه تجربی ۱ (تخم خربزه، ۵۰ mg/kg) افزایش معنی‌داری نشان داد ($P = 0.038$). میانگین وزن بیضه چپ در گروه تجربی ۲ (تخم خربزه، ۱۰۰ mg/kg) نسبت به گروه تجربی ۱ (تخم خربزه، ۵۰ mg/kg) افزایش معنی‌داری نشان داد ($P = 0.002$).

میانگین غلظت سرمی هورمون FSH در گروه تجربی ۳ (تخم خربزه، ۱۵۰ mg/kg) نسبت به گروه‌های کنترل و شاهد افزایش

جدول ۱- مقایسه میانگین غلظت سرمی هورمون‌های FSH, LH و تستوسترون و میانگین وزن بدن و بیضه‌ها در گروه‌های مختلف در دوره ۲۱ روزه آزمایش

گروه	متغیر	غلظت هورمون تستوسترون (ng/mL)	غلظت هورمون FSH (mlu/l)	غلظت هورمون LH (Iu/lit)	میانگین وزن بدن (g)	میانگین وزن بیضه چپ (g)	میانگین وزن بیضه راست (g)
گروه کنترل		۶/۶۳±۰/۰۷	۰/۶۲±۰/۰۳	۸/۳۵±۰/۱۵۲	۲۲۹/۴۰±۰/۸۸	۱/۲۴±۰/۱۲	۱/۲۷±۰/۰۰۶
گروه شاهد		۶/۶۷±۰/۱۶	۰/۶۸±۰/۰۰۷	۸/۳۷±۰/۰۷۸	۲۱۸/۸۵±۰/۴۴	۱/۲۶±۰/۱۸	۱/۲۸±۰/۰۰۸
گروه تجربی ۱ (تخم خربزه ۵۰ mg/kg)		۷/۰۸±۰/۱۱	۰/۸۰±۰/۰۱	۸/۶۹±۰/۰۰۶	۲۱۶/۰۰±۰/۳۵ ^{ab}	۱/۲۷±۰/۰۱	۱/۲۹±۰/۱۴
گروه تجربی ۲ (تخم خربزه ۱۰۰ mg/kg)		۷/۳۴±۰/۱۱	۰/۹۰±۰/۰۱	۹/۹۴±۰/۰۹۶	۲۱۴/۴۰±۰/۶۱ ^{ab}	۱/۳۴±۰/۰۰۵ ^{ab}	۱/۸۶±۰/۰۰۷ ^{ab}
گروه تجربی ۳ (تخم خربزه ۱۵۰ mg/kg)		۷/۷۱±۰/۰۰۷ ^{ab}	۱/۶۵±۰/۳۶ ^{ab}	۱۳/۴۷±۰/۱۰۵ ^{ab}	۲۱۳/۹۰±۰/۲۰ ^{ab}	۱/۳۷±۰/۱۳ ^{ab}	۱/۸۷±۰/۰۰۶ ^{ab}

علامت a نشان دهنده اختلاف معنی‌دار گروه‌های تجربی با گروه کنترل در سطح $P < 0.05$ می‌باشد.

علامت b نشان دهنده اختلاف معنی‌دار گروه‌های تجربی با گروه شاهد در سطح $P < 0.05$ می‌باشد.

داده‌ها به صورت میانگین ± خطای استاندارد ارائه شده است.

داده‌ها با آزمون آنالیز واریانس یک طرفه (ANOVA) و تست تعقیبی Tukey تجزیه و تحلیل شد و تعداد نمونه در هر گروه ۱۰ سر موش صحرایی بود.

جدول ۲- مقایسه میانگین تعداد سلول‌های اسپرماتوگونی، اسپرماتوسیت اولیه، اسپرماتید و سرتولی در یک لوله اسپرم‌ساز و لیدیک در گروه‌های مختلف در دوره ۲۱ روزه آزمایش

گروه	متغیر	تعداد سلول‌های اسپرماتوگونی $\times 10^6$	تعداد سلول‌های اسپرماتوسیت اولیه $\times 10^6$	تعداد سلول‌های اسپرماتید $\times 10^6$	تعداد سلول‌های سرتولی $\times 10^6$	میانگین تعداد سلول‌های لیدیک $\times 10^6$
گروه کنترل		۵۷/۹۰±۰/۶۶	۶۰/۸۱±۰/۱۲	۱۱۴/۷۱±۰/۱۰	۱۴/۶۷±۰/۶۹	۷/۰۷±۰/۱۸
گروه شاهد		۵۷/۳۰±۰/۴۷	۶۱/۲۷±۰/۵۵	۱۱۹/۷۱±۰/۱۲	۱۴/۶۹±۰/۸۱	۷/۲۹±۰/۲۵
گروه تجربی ۱ (تخم خربزه ۵۰ mg/kg)		۵۸/۳۷±۰/۱۷	۶۲/۳۶±۰/۴۸	۱۳۵/۱۰±۰/۴۴	۱۴/۷۵±۰/۱۲	۷/۹۶±۰/۵۶ ^{ab}
گروه تجربی ۲ (تخم خربزه ۱۰۰ mg/kg)		۵۹/۵۷±۰/۲۱	۶۳/۵۴±۰/۶۵	۱۴۶/۱۳±۰/۳۶	۱۴/۸۰±۰/۱۳	۹/۱۰±۰/۲۳ ^{ab}
گروه تجربی ۳ (تخم خربزه ۱۵۰ mg/kg)		۶۰/۶۹±۰/۵۱ ^{ab}	۶۵/۲۷±۰/۸۳ ^{ab}	۱۵۹/۴۹±۰/۴۵ ^{ab}	۱۴/۹۵±۰/۶۳ ^{ab}	۱۰/۲۴±۰/۹۶ ^{ab}

علامت a نشان دهنده اختلاف معنی‌دار گروه‌های تجربی با گروه کنترل در سطح $P < 0.05$ می‌باشد.

علامت b نشان دهنده اختلاف معنی‌دار گروه‌های تجربی با گروه شاهد در سطح $P < 0.05$ می‌باشد.

داده‌ها به صورت میانگین ± خطای استاندارد ارائه شده است.

داده‌ها با آزمون آنالیز واریانس یک طرفه (ANOVA) و تست تعقیبی Tukey تجزیه و تحلیل شد و تعداد نمونه در هر گروه ۱۰ سر موش صحرایی بود.

نتایج حاصل از مطالعات بافت شناسی بیضه

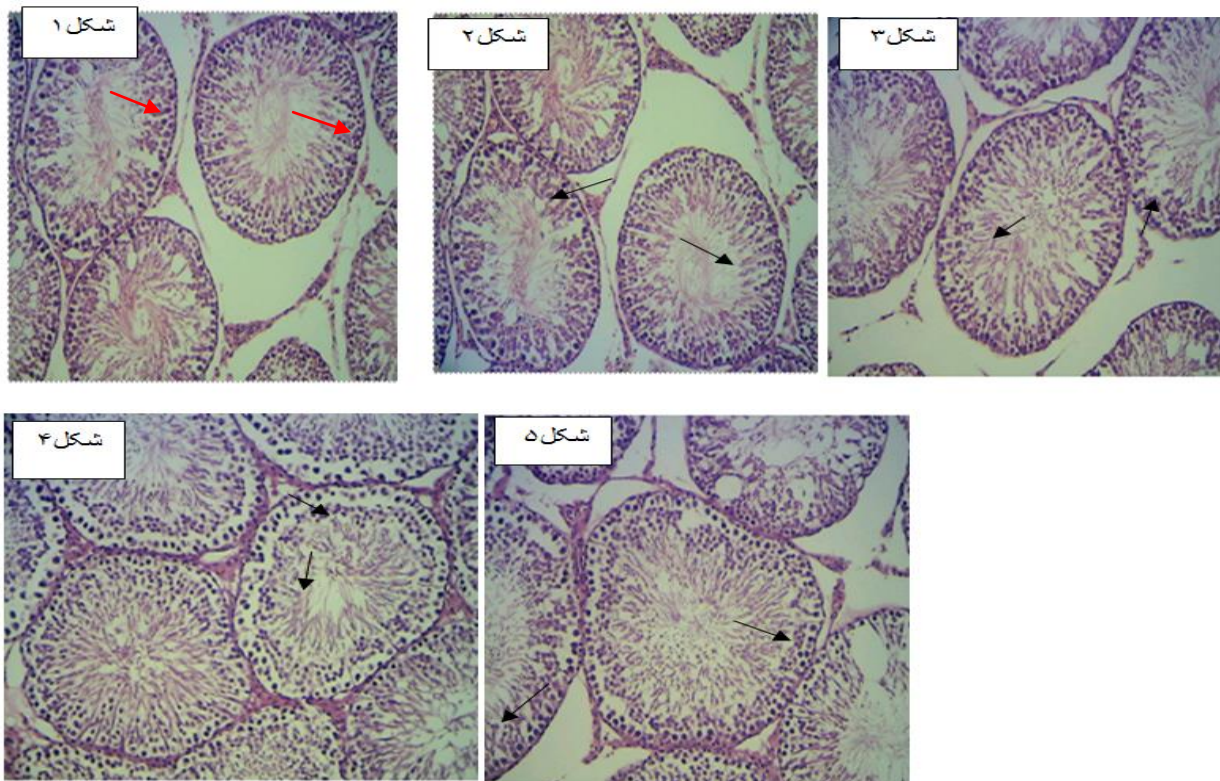
در گروه کنترل و شاهد لوله‌های اسپرم‌ساز با تراکم زیاد، فاصله کم و بسیار مرتب در بافت بیضه دیده شد. اپی‌تلیوم زایشی لوله‌ها شکل طبیعی خود را حفظ کرده و سلول‌ها دارای نظم و ترتیب و به هم پیوستگی بودند (اشکال ۱ و ۲).

بررسی فتومیکروگراف تهیه شده از لوله‌های اسپرم‌ساز در گروه تجربی ۱ و مقایسه با گروه کنترل نشان می‌دهد که تغییرات بافتی در لوله‌های اسپرم‌ساز در گروه تجربی ۱ نسبت به گروه‌های کنترل و شاهد از نظر تعداد، اندازه، فضای بینابینی، قطر و ساختار سلولی لوله‌های اسپرم‌ساز انجام نگرفته است (شکل ۳).

بررسی فتومیکروگراف تهیه شده از لوله‌های اسپرم‌ساز در گروه

تجربی ۲ و مقایسه آن با گروه کنترل نشان می‌دهد که تغییرات بافتی چندانی در لوله‌های اسپرم‌ساز در گروه تجربی ۲ نسبت به گروه‌های کنترل و شاهد از نظر تعداد، اندازه فضای بینابینی، ساختار سلولی و قطر لوله‌های اسپرم‌ساز انجام نگرفته است (شکل ۴).

بررسی فتومیکروگراف تهیه شده از مقطع عرضی لوله‌های اسپرم‌ساز در گروه تجربی ۳ و مقایسه آن با گروه کنترل نشان می‌دهد که تغییرات بافتی در گروه تجربی ۳ نسبت به گروه‌های کنترل و شاهد از نظر تعداد، اندازه، فضای بینابینی، ساختار سلولی لوله‌های اسپرم‌ساز و قطر آن انجام گرفته است (شکل ۵).



تصاویر: تصاویر میکروسکوپی از بافت بیضه موش‌های صحرایی نر بالغ در گروه‌های مختلف. رنگ‌آمیزی هماتوکسیلین-اُوزین، بزرگنمایی $40 \times$ (به ترتیب از بالا سمت چپ به راست)

شکل ۱- تصویر میکروسکوپی بافت بیضه در گروه کنترل، شکل ۲- تصویر میکروسکوپی بافت بیضه در گروه شاهد، شکل ۳- تصویر میکروسکوپی بافت بیضه در گروه تجربی ۱ (تخم خربزه، 50 mg/kg)، شکل ۴- تصویر میکروسکوپی بافت بیضه در گروه تجربی ۲ (تخم خربزه، 100 mg/kg)، شکل ۵- تصویر میکروسکوپی بافت بیضه در گروه تجربی ۳ (تخم خربزه، 150 mg/kg). فلش‌ها نشان دهنده آرایش سلول‌های زاینده جنسی در لوله‌های اسپرم‌ساز می‌باشد.

بحث

این تحقیق با هدف بررسی اثرات احتمالی عصاره هیدروالکلی تخم خربزه بر تغییرات عملکرد و بافت بیضه در موش‌های صحرایی بالغ انجام شد.

نتایج پژوهش ما کاهش معنی‌داری در میانگین وزن بدن در تمام گروه‌های تجربی در مقایسه با گروه‌های کنترل و شاهد نشان داد.

مطالعه‌ای خواص ضدآتروژنیک و محافظت‌کننده قلبی عصاره دانه خربزه شیرین بر چاقی القا شده توسط رژیم غذایی پرچرب در موش‌های صحرایی نر نژاد ویستار را نشان داد. عصاره دانه خربزه شیرین به‌طور قابل توجهی وزن بدن، شاخص چاقی، توده چربی کل، کلسترول لیپوپروتئین با چگالی کم (LDL-C) و کلسترول تام را در مقایسه با گروه‌های موش‌های چاق القا شده توسط رژیم غذایی پرچرب کاهش داد (۱۵). علاوه بر این در پژوهش دیگری، فعالیت ضد هیپرلیپیدمیک عصاره پوست میوه خربزه در موش‌های صحرایی با افزایش چربی خون القا شده توسط رژیم غذایی با کلسترول بالا اثبات گردید. در این مطالعه تیمار با عصاره متانولی و آبی پوست میوه خربزه موجب کاهش معنی‌داری در افزایش وزن بدن، پروفایل لیپیدی سرم مانند کلسترول تام، تری‌گلیسیرید، سطح لیپوپروتئین با چگالی کم کلسترول (LDL-C)، شاخص آتروژنیک و افزایش سطح کلسترول لیپوپروتئین با چگالی بالا (HDL-C) در ۲۸ روز درمان در مقایسه با گروه کنترل هیپرلیپیدمیک گردید. نتایج نشان داد که عصاره متانولی پوست میوه خربزه دارای فعالیت ضد چربی خون قوی در مدل هیپرلیپیدمی ناشی از رژیم غذایی با کلسترول بالا است و در مقایسه با گروه تحت درمان با آتروواستاتین، فعالیت برابری دارد (۱۶).

از جمله ترکیبات موجود در عصاره تخم خربزه فیتواسترول‌ها می‌باشند. در یک مطالعه اثبات گردید که فیتواسترول‌ها به عنوان لیگاند برای گیرنده‌های فعال‌کننده تکثیر پروکسی‌زوم‌ها (PPAR)^۱ عمل می‌کنند و سطح بیان ژن‌های هدف PPAR را در کبد موش‌های مبتلا به چاقی ناشی از رژیم غذایی بهبود می‌بخشند

¹ Peroxisome Proliferator-activated Receptors (PPARs)

(۱۷). همچنین مطالعه‌ای نشان داد که اسید لینولئیک و فیتواسترول‌ها در برابر چاقی ناشی از رژیم غذایی پرچرب اثر محافظتی دارند (۱۸). علاوه بر این تحقیقات نشان داده اند که فیتواسترول‌ها هیپرکلسترولمی القا شده توسط رژیم غذایی با کلسترول بالا را در موش‌های نژادهای C57BL/6J با تنظیم میکروبیوتای روده، کاهش می‌دهد. بنابراین، می‌توان فیتواسترول را به عنوان یک مکمل بالقوه برای کاهش علائم هیپرکلسترولمی پیشنهاد کرد (۱۹). این تحقیقات اثرات فیتواسترول موجود در تخم خربزه بر کاهش وزن بدن را تأیید می‌کند.

از جمله ترکیبات دیگر موجود در عصاره تخم خربزه کوئرستین می‌باشند. در مطالعه ای مشخص گردید که کوئرستین افزایش وزن بدن القاء شده توسط رژیم غذایی با چربی بالا و تجمع لیپیدهای گردش خونی و کبدی را در موش کاهش می‌دهد (۲۰). در پژوهشی دیگر اثر کوئرستین بر افزایش وزن و مصرف کالری در موش‌های صحرایی ورزشکار بررسی گردید. در این مطالعه مشخص گردید کوئرستین باعث کاهش وزن بدن می‌گردد (۲۱). در تحقیق دیگری اثبات گردید که کوئرستین از طریق مسیرهای سیگنالینگ پروتئین کیناز فعال شده با میتوژن و پروتئین کیناز فعال شده با آدنین مونوفسفات فعالیت ضد چاقی دارد (۲۲).

به نظر می‌رسد که علت کاهش وزن بدن در گروه‌های تجربی دریافت‌کننده عصاره هیدروالکلی تخم خربزه آن باشد که عصاره هیدروالکلی تخم خربزه دارای ترکیبات فعال بیولوژیکی از جمله پلی فنول‌ها، فیتواسترول‌ها و کوئرستین است که می‌تواند کاهش وزن بدن را به دنبال داشته باشد.

میانگین وزن بیضه‌های راست و چپ در گروه‌های تجربی ۲ و ۳ دریافت‌کننده عصاره هیدروالکلی تخم خربزه در مقایسه با گروه‌های کنترل و شاهد افزایش معنی‌داری نشان داد. میانگین غلظت سرمی هورمون‌های تستوسترون، FSH و LH، تعداد سلول‌های اسپرماتوگونی، اسپرماتوسیت اولیه، اسپرماتوسیت ثانویه و اسپرماتید در گروه تجربی ۳ دریافت‌کننده عصاره هیدروالکلی تخم خربزه در مقایسه با گروه‌های کنترل و شاهد افزایش معنی‌داری نشان داد. همچنین در گروه‌های تجربی ۳ دریافت‌کننده عصاره هیدروالکلی

تخم خربزه تغییراتی در تعداد، اندازه، فضای بینابینی، ساختار سلولی لوله‌های اسپرم‌ساز و قطر آن در مقایسه با گروه کنترل مشاهده گردید.

در مطالعه‌ای مشخص گردید که تجویز خوراکی ترکیب آنتی‌اکسیدانی خربزه، ویتامین C و روی ویژگی‌های اسپرم را در آستنوزواسپرمی بهبود می‌بخشد (۲۳). این پژوهش با نتایج تحقیق حاضر هم خوانی دارد.

از جمله ترکیبات موجود در تخم خربزه پلی فنول‌ها هستند. در مطالعه ای نشان داده شد که پلی فنول‌ها دارای اثر حفاظتی بر صدمه ایسکمی القاء شده توسط پیچش بیضه‌ای در موش‌ها می باشند (۲۴). همچنین در تحقیق دیگری مشخص گردید پلی فنول‌ها مرگ سلولی سلول‌های اسپرماتوژنیک را در موش‌های صحرایی مبتلا به واریکوسل تجربی کاهش می‌دهند (۲۵).

از جمله ترکیبات موجود در تخم خربزه کوئرستین است. در مطالعه ای مشخص گردید که درمان کوئرستین به‌طور قابل توجهی آسیب بیضه ناشی از اندوسولفان را از طریق مهار مسیر اکسیدونیتریژیک، واسطه‌های التهابی، آپوپتوز، فعالیت استیل کولین استراز مهار می‌کند. علاوه بر این، کوئرستین از طریق افزایش هورمون‌های بیضه و بهبود فعالیت ATPase بیضه، اسپرم‌زایی تغییر یافته ناشی از اندوسولفان را تصحیح می‌کند (۲۶).

همچنین در تحقیق دیگری گزارش گردید که کوئرستین هیستوپاتولوژی بیضه ناشی از سیانید را در موش‌های صحرایی ویستار تنظیم می‌کند. در گروه‌های تحت درمان با سیانید کاهش قابل توجهی در پارامترهای اسپرم (تعداد، متحرک و اسپرم نرمال) و افزایش غلظت مالون دی‌آلدئید مشاهده شد. در لومن موش‌های تحت درمان با سیانید تعداد کمی از اسپرماتوزوئیدها در ساختار بافت بیضه را نشان داد. تمام این اثرات توسط کوئرستین کاهش یافت (۲۷). کوئرستین سمیت بیضه را با مهار تولید گونه‌های فعال اکسیژن (ROS)^۱، بهبود می‌بخشد. بنابراین، عملکرد تولیدمثل مردان را از طریق مکانیسم‌های مختلف مانند فعالیت‌های آنتی‌اکسیدانی و ضد التهابی، ترمیم هیستومورفولوژیک، عملکرد هورمونی و افزایش

کیفیت اسپرم بهبود می‌بخشد (۲۸).

از جمله ترکیبات موجود در تخم خربزه آلفا - توکوفرول است. در مطالعه ای مشخص گردید القاء همزمان آلفا توکوفرول و آرسنیک اسید در موش‌های صحرایی بالغ دارای اثرات حفاظتی بر مسمومیت بیضه‌ای القاء شده توسط آرسنیک تری اکسید می باشد (۲۹). پژوهش دیگری نشان داد آلفا - توکوفرول، استرس نیتروژاتیو و اکسیداتیو بیضه‌ای القاء شده توسط نیکل را در موش‌های آلبینو تصحیح و بهبود می‌بخشد (۳۰).

به نظر می‌رسد علت افزایش وزن بیضه‌ها در گروه‌های دریافت کننده مقادیر متوسط و حداکثر عصاره هیدروالکلی تخم خربزه نسبت به گروه‌های کنترل و شاهد آن است که ترشح هورمون تستوسترون در افراد بالغ نقش مؤثری در بزرگ شدن بیضه‌ها دارد و برخی از ترکیبات موجود در عصاره هیدروالکلی تخم خربزه از جمله کوئرستین و پلی فنول‌ها و ویتامین E (آلفا - توکوفرول) دارای اثرات تحریک کننده آندروژنی‌اند و باعث افزایش تستوسترون می‌شوند. افزایش این هورمون به‌طور مستقیم با افزایش سنتز پروتئین‌ها باعث افزایش وزن بیضه می‌شود.

در تحقیق حاضر با توجه به افزایش تستوسترون ناشی از تجویز عصاره هیدرو الکی تخم خربزه انتظار می‌رود که این عمل ناشی از افزایش غلظت هورمون LH باشد. به نظر می‌رسد در مقدار حداکثر عصاره هیدروالکلی تخم خربزه ترکیبات آلفا توکوفرول و کوئرستین و اولئیک اسید منجر به افزایش غلظت تستوسترون گردیده‌اند.

مطالعات نشان داده‌اند استروئیدهای گنادی یعنی تستوسترون و استرادیول به‌طور مستقیم بر ترشح FSH اثرگذار هستند. از آنجا که در این پژوهش روند افزایشی در میزان هورمون تستوسترون صورت گرفته؛ بنابراین افزایش در میزان ترشح FSH انتظار می‌رود. در این پژوهش افزایش معنی‌دار FSH در مقدار حداکثر عصاره هیدروالکلی تخم خربزه ناشی از اثرات تحریکی فلاونوئیدها و ویتامین E موجود در آن باشد.

¹ Reactive Oxygen Species (ROS)

نتیجه گیری

با توجه به نتایج این تحقیق، با تجویز عصاره هیدروالکلی تخم خربزه میزان غلظت سرمی LH، FSH و تستوسترون افزایش یافت و این امر موجب افزایش در تعداد سلول‌های اسپرماتوگونی و اسپرماتوسیت اولیه و در نهایت افزایش تعداد سلول‌های اسپرم در موش‌های صحرایی نر بالغ گردید. با انجام مطالعات بیشتر و شناسایی ماده یا مواد مؤثر بیشتر موجود در عصاره هیدروالکلی تخم خربزه و بررسی مکانیسم اثر آن‌ها بر بافت بیضه و مقایسه اثرات این ترکیبات با روش‌های رایج در درمان می‌توان آن را به عنوان یک داروی گیاهی برای جلوگیری از آسیب‌های بیضه‌ای توصیه کرد.

تقدیر و تشکر

این مقاله حاصل پایان‌نامه با کد ۱۳۲۵۲۷۸۳۴ در مقطع کارشناسی ارشد فیزیولوژی جانوری می‌باشد که با حمایت دانشگاه آزاد اسلامی واحد کازرون اجرا شد. بدین‌وسیله از همکاری صمیمانه معاونت پژوهشی تشکر و قدردانی به عمل می‌آید.

تضاد منافع

نویسندگان مقاله اعلام می‌دارند که هیچ گونه تضاد منافی در پژوهش حاضر وجود ندارد.

منابع:

- 1- Practice Committee of the American Society for Reproductive Medicine. Definitions of infertility and recurrent pregnancy loss: a committee opinion. *Fertil Steril*. 2013; 99(1): 63–63. DOI: [10.1016/j.fertnstert.2012.09.023](https://doi.org/10.1016/j.fertnstert.2012.09.023)
- 2- Martin-Hidalgo D, Bragado MJ, Batista AR, Oliveira PF, Alves MG. Antioxidants and male fertility: from molecular studies to clinical evidence. *Antioxidants (Basel)*. 2019; 8(4): 89–89. DOI: [10.3390/antiox8040089](https://doi.org/10.3390/antiox8040089).
- 3- Del Giudice F, Kasman AM, De Berardinis E, Busetto GM, Belladelli F, Eisenberg ML. Association between male infertility and male-specific malignancies: systematic review and meta-analysis of population-based retrospective cohort studies. *Fertil Steril*. 2020; 114(5): 984–996 DOI: [10.1016/j.fertnstert.2020.04.042](https://doi.org/10.1016/j.fertnstert.2020.04.042).
- 4- Silva MA, Albuquerque TG, Alves RC, Oliveira MB, Costa HS. Cucumis melo L. seed oil components and biological activities. In book: *Multiple Biological Activities of Unconventional Seed Oils*. 2022; (125-138). Academic Press. DOI: [10.1016/B978-0-12-824135-6.00007-6](https://doi.org/10.1016/B978-0-12-824135-6.00007-6)
- 5- Mallek-Ayadi S, Bahloul N, Kechaou N. Chemical composition and bioactive compounds of Cucumis melo L. seeds: Potential source for new trends of plant oils. *Process Saf Environ Prot*. 2018; 113: 68-77. DOI: [10.1016/j.psep.2017.09.016](https://doi.org/10.1016/j.psep.2017.09.016)
- 6- Hendryanti DN, Jeong H, Kim JY, Kwon O. Serine protease in a bred variety of oriental melon (*Cucumis melo* L. var. *makuwa*) curtails vascular thrombosis by balancing hemostasis and fibrinolysis in a rodent model. *J Funct Foods*. 2020; 68: 103925. DOI: [10.1016/j.jff.2020.103925](https://doi.org/10.1016/j.jff.2020.103925)
- 7- Rajasree RS, Ittiyavirah SP, Poonkuzhi Naseef P, Saheer Kuruniyan M, Elayadeth-Meethal M, et al. The anti-inflammatory properties of the methanolic extract of *Cucumis melo* Linn. against prostate enlargement in Wistar rats. *Saudi J Biol Sci*. 2022; 29(9): 103396. DOI: [10.1016/j.sjbs.2022.103396](https://doi.org/10.1016/j.sjbs.2022.103396).
- 8- Wahid S, Alqahtani A, Khan RA. Nootropic Effects of *C. melo* and *C. lanatus* seed extracts. *Biomed Res Int*. 2020; 2020: 8823038. DOI: [10.1155/2020/8823038](https://doi.org/10.1155/2020/8823038).
- 9- Adebayo-Gege G, Uthman ZS, Adams MD, Florence T, Haruna DU, Audu NM, et al. Molecular docking and anti-ulcerative potential of Cucumis (L. Inodorous) on ibuprofen induced gastric ulceration in male wistar animals. *Biomed Pharmacother*. 2023; 161: 114531. DOI: [10.1016/j.biopha.2023.114531](https://doi.org/10.1016/j.biopha.2023.114531)
- 10- Gopalsatheeskumar K, Ariharasivakumar G, Kalaichelvan VK, Sengottuvel T, Devan VS, Srividhya V. Antihyperglycemic and antihyperlipidemic activities of wild musk melon (*Cucumis melo* var. *agrestis*) in streptozotocin-nicotinamide induced diabetic rats. *Chin Herb Med*. 2020; 12(4): 399-405. DOI: [10.1016/j.chmed.2020.02.005](https://doi.org/10.1016/j.chmed.2020.02.005)

- 11- Ibrahim SR, Khedr AI, Mohamed GA, Zayed MF, El-Kholy AA, Al Haidari RA. Cucumol B, a new triterpene benzoate from Cucumis melo seeds with cytotoxic effect toward ovarian and human breast adenocarcinoma. *J Asian Nat Prod Res.* 2019; 21(11): 1112-8. DOI:10.1080/10286020.2018.1488832
- 12- Deshmukh C. D., Jain A., Tambe M. S. Phytochemical and pharmacological profile of Citrullus lanatus (THUNB). *Biolife.* 2015; 3: 483-8. DOI: 10.17812/blj2015.32.18.
- 13- Aurelien-Cabezas NS, Paz-Michel BA, Jacinto-Cortes I, Delgado-Enciso OG, Montes-Galindo DA, Cabrera-Licona A, et al. Protective Effect of Neutral Electrolyzed Saline on Gentamicin-Induced Nephrotoxicity: Evaluation of Histopathologic Parameters in a Murine Model. *Medicina.* 2023; 59(2): 397. DOI: 10.3390/medicina59020397
- 14- Keshavars M, Takshid M A, Tavasoli A, Kargar Jahromi H, Meshkibaf M H, Heydari Y. The protective effects of vitamin E and C against oxidative stress induced by sulfasalazine in the testis of male adult rats. *J Advanced Biomed Sci.* 2011; 1(4): 206-15. [Persian] URL: <http://jabs.fums.ac.ir/article-1-93-en.html>
- 15- Adebayo-Gege G, Alichia V, Omayone TO, Nzekwe SC, Irozuoke CA, Ojo OA, et al. Anti-atherogenic and cardio-protective properties of sweet melon (Cucumis melo. L. Inodorus) seed extract on high fat diet induced obesity in male wistar rats. *BMC Complement Med Ther.* 2022; 22(1): 334. DOI: 10.1186/s12906-022-03793-w.
- 16- Bidkar JS, Ghanwat DD, Bhujbal MD, Dama GY. Anti-hyperlipidemic activity of Cucumis melo fruit peel extracts in high cholesterol diet induced hyperlipidemia in rats. *J Complement Integr Med.* 2012; 9: Article 22. DOI: 10.1515/1553-3840.1580.
- 17- Nomaguchi K, Tanaka M, Misawa E, Yamada M, Toida T, Iwatsuki K, et al. Aloe vera phytosterols act as ligands for PPAR and improve the expression levels of PPAR target genes in the livers of mice with diet-induced obesity. *Obes Res Clin Pract.* 2011; 5(3): e190-201. DOI:10.1016/j.orcp.2011.01.002
- 18- Furlan CP, da Silva Marineli R, Júnior MR. Conjugated linoleic acid and phytosterols counteract obesity induced by high-fat diet. *Food Res Int.* 2013; 51(1): 429-35. DOI:10.1016/j.foodres.2012.12.023
- 19- Liu D, Pi J, Zhang B, Zeng H, Li C, Xiao Z, Fang F, et al. Phytosterol of lotus seed core powder alleviates hypercholesterolemia by regulating gut microbiota in high-cholesterol diet-induced C57BL/6J mice. *Food Biosci.* 2023; 51: 102279. DOI:10.1016/j.fbio.2022.102279
- 20- Hoek-van den Hil EF, van Schothorst EM, van der Stelt I, Swarts HJ, Venema D, Sailer M, et al. Quercetin decreases high-fat diet induced body weight gain and accumulation of hepatic and circulating lipids in mice. *Genes Nutr.* 2014; 9(5): 418. DOI: 10.1007/s12263-014-0418-2.
- 21- Casuso RA, Martínez-López EJ, Hita-Contreras F, Camiletti-Moirón D, Martínez-Amat A. Quercetin effects on weight gain and caloric intake in exercised rats. *Biol Sport.* 2014; 31(1): 63-7. DOI: 10.5604/20831862.1086734.
- 22- Nabavi SF, Russo GL, Daglia M, Nabavi SM. Role of quercetin as an alternative for obesity treatment: you are what you eat!. *Food Chem..* 2015; 179: 305-10. DOI:10.1016/j.foodchem.2015.02.006.
- 23- Ali M, Bilad AL. The role of Cucumic Melo Varieta Agrestis, Vitamin C and Zinc on Sperm Activity and Oxidative Stress during Cryopreservation in Infertile Male. *Annals of Tropical Medicine and Public Health (ATMPH).* 2019; 22:40-4. DOI:10.36295/ASRO.2019.22076.
- 24- He QX, Zhang YG, Hu X, Guo YT. Tea polyphenols protects the testis following testicular torsion/detorsion in rats. *Zhonghua nan ke xue= National Journal of Andrology.* 2010; 16(7): 615-8. PMID: 20873595
- 25- Wu ZH, Ke XW, Feng SY, Zhang L, Wu JF, Cheng W, et al. Tea polyphenols reduces the apoptosis of spermatogenic cells in rats with experimental varicocele. *Zhonghua nan ke xue= National Journal of Andrology.* 2015; 21(8): 702-7.
- 26- Mega OO, Benneth BA, Edesiri TP, Rume RA, Victor E, Rotu RA, et al. Possible mechanisms involved in the testicular-protective property of quercetin in rats exposed to endosulfan toxicity. *Pestic Biochem Physiol.* 2022; 188:105224. DOI: 10.1016/j.pestbp.2022.105224
- 27- Oyewopo AO, Adeleke O, Johnson O, Akingbade A, Olaniyi KS, Areola ED, et al. Regulatory effects of quercetin on testicular histopathology induced by cyanide in Wistar rats. *Heliyon.* 2021; 7(7):e07662. DOI: 10.1016/j.heliyon.2021.e07662

- 28- Rotimi DE, Olaolu TD, Adeyemi OS. Pharmacological action of quercetin against testicular dysfunction: A mini review. *J Integr Med.* 2022; 20(5): 396-401. DOI: [10.1016/j.joim.2022.07.001](https://doi.org/10.1016/j.joim.2022.07.001)
- 29- Mukhopadhyay PK, Dey A, Mukherjee S, Pradhan NK. The effect of coadministration of α -tocopherol and ascorbic acid on arsenic trioxide-induced testicular toxicity in adult rats. *J Basic Clin Physiol Pharmacol.* 2013; 24(4): 245-53. DOI: [10.1515/jbcpp-2012-0039](https://doi.org/10.1515/jbcpp-2012-0039)
- 30- Jargar JG, Yendigeri SM, Hattiwale SH, Dhundasi SA, Das KK. α -Tocopherol ameliorates nickel induced testicular oxidative and nitrosative stress in albino rats. *J Basic Clin Physiol Pharmacol.* 2012; 23(2): 77-82. DOI: [10.1515/jbcpp-2012-0013](https://doi.org/10.1515/jbcpp-2012-0013)