

گزارش یک مورد از هیپرتانسیون ترومبوآمبولیک پولمونر در جریان سندروم آنتی فسفولیپید اولیه

دکتر سید غلامرضا مرتضوی مقدم^۱

چکیده

در حالی که ترومبوآمبولی ریه پدیده‌ای شایع می‌باشد ولی بروز هیپرتانسیون ترومبوآمبولیک پولمونر پدیده‌ای نادر است. دلیل این که چرا فقط در برخی بیماران به دنبال ترومبوآمبولی، هیپرتانسیون بروز می‌کند نیز دقیق مشخص نمی‌باشد. در گزارش حاضر خانمی ۳۵ ساله با سابقه ۱۰ ساله از بروز نفس تنگی و ادم اندام تحتانی پیشرونده به دنبال یک حادثه ترومبوآمبولیک معرفی می‌شود که در نهایت برای وی تشخیص هیپرتانسیون ترومبوآمبولیک پولمونر داده شد. مشکل این بیمار بعد از زایمان دوم شروع شده بود. این فرد سابقه داشتن اولین فرزند را با بیماری مادرزادی قلب نیز دارد که در سن ۵ ماهگی فوت نموده است. درمانهای رایج در درمان حوادث ترومبوتیک شامل آنتی کواگولانت در کنترل بیماری موثر واقع نشده و در نتیجه هیپرتانسیون شدید پولمونر پس از ۱۰ سال بروز کرده است. بررسیهای انجام شده از جمله سی تی اسکن اسپیرال نشان داد که بیمار دچار ترومبوزهای وسیع در عروق بزرگ پولمونر است و از نظر آنتی‌بادی آنتی فسفو لیپید مثبت است. بیمار هیچ علائمی از واسکولیت سیستمیک نداشت و آزمایشات سرولوژی نیز از این نظر منفی بود؛ بنابراین تشخیص سندروم آنتی فسفو لیپید اولیه بدون بیماری زمینه‌ای روماتیسمی و واسکولیت مطرح گردید. به دلیل بروز هیپرتانسیون شدید پولمونر (فشار پولمونر ۱۰۵ میلی‌متر جیوه) بیمار جهت ترومبو اندارتریکتومی به جراح معرفی شد ولی به دلیل وسیع بودن ترومبوزها در هر دو شاخه پولمونر عمل جراحی ممکن نشد و درمان با پردنیزولون به میزان ۶۰ میلی‌گرم در روز و دوز بالاتری از وارفارین شروع شد و علائم بالینی شامل ادم و نفس تنگی بهبودی قابل توجهی پیدا کرد. در مطالعه حاضر، نقش احتمالی این سندروم در بروز هیپرتانسیون ترومبوآمبولیک پولمونر، بیماری مادرزادی قلب، و راهکار درمان مورد بحث قرار خواهد گرفت.

واژه‌های کلیدی: هیپرتانسیون پولمونر؛ سندروم آنتی فسفو لیپید؛ بیماری مادرزادی قلب

مجله علمی دانشگاه علوم پزشکی بیرجند (دوره ۱۵؛ شماره ۲؛ تابستان ۱۳۸۷)

دریافت: ۱۳۸۶/۵/۲۴ اصلاح نهایی: ۱۳۸۶/۱۰/۵ پذیرش: ۱۳۸۶/۱۱/۲۳

^۱ نویسنده مسؤول؛ دانشیار گروه آموزشی داخلی دانشکده پزشکی، دانشگاه علوم پزشکی بیرجند

آدرس: بیرجند- خیابان غفاری- بیمارستان ولی عصر (عج)

تلفن: ۰۵۶۱-۴۴۴۳۰۰۱۰؛ شماره: ۰۵۶۱-۴۴۴۲۰۸۸؛ پست الکترونیکی: gmortazavi@yahoo.com

مقدمه

در حالی که درصد اندکی از بیماران دچار ترومبوآمبولی به سمت هیپرتانسیون پولمونر کشیده می‌شوند، دلیل و یا دلایل تعداد کم هیپرتانسیون پولمونر به دنبال ترومبوآمبولی ریه بخوبی توصیف نشده است. از طرفی، با وجود درگیری وسیع در عروق بزرگ، در حدود نیمی از بیماران سابقه ترومبوآمبولی ریه نامشخص است و بنابراین درمان اختصاصی برای آمبولی صورت نمی‌گیرد (۱). عوامل خطر مطرح در ترمبوز وریدها، نظیر کمبود آنتی‌ترومبین، کمبود پروتئین C، عامل V لیدن، کمبود پلاسمینوژن و یا عوامل دیگر، در بیماران مبتلا به هیپرتانسیون ترومبوآمبولیک پولمونر، از جمعیت عادی بیشتر نیست (۲،۳). از آنجا که بیماری هیپرتانسیون ترومبوآمبولیک پولمونر نادر و مطالعات در این مورد کم است، در مورد خطر بروز آن در بیماران مبتلا به افزایش حالت‌های انعقادپذیری نمی‌توان اظهار نظر قطعی نمود؛ بنابراین گزارش و بحث موارد هیپرتانسیون ترومبوآمبولیک پولمونر می‌تواند به تشخیص بموقع و جلوگیری از پیشرفت به سمت ناتوانی و مرگ بیماران جلوگیری نماید. یکی از موارد خطرناک ترومبوز سندروم آنتی‌فسفولیپید می‌باشد. این نوع اختلال اتوایمیون در حدود ۱۰ تا ۱۵٪ این بیماران مشاهده می‌شود و گزارش‌هایی از ترومبوز و ترومبوآمبولی‌های مکرر در این بیماران وجود دارد (۳،۴،۵). در گزارش حاضر نقش احتمالی این سندروم در بروز هیپرتانسیون ترومبوآمبولیک پولمونر، بیماری مادرزادی قلب، و راهکار درمان در یک زن ۳۵ ساله مورد بحث قرار می‌گیرد.

شرح مورد

خانمی ۳۵ ساله با سابقه ۱۰ ساله از تنگی نفس و ادم اندام تحتانی به صورت پیشرونده در سال ۱۳۸۵ به درمانگاه تخصصی ریه بیمارستان ولی عصر (عج) وابسته به دانشگاه علوم پزشکی بیرجند مراجعه کرد؛ وی دارای سابقه دو زایمان بود که زایمان اولی حدود ۱۲ سال قبل با تولد فرزندی مبتلا

به بیماری مادرزادی قلب همراه بوده که به گفته خود بیمار از نوع دریچه‌ای بوده و نوزاد در سن پنج ماهگی فوت نموده است ولی به پرونده وی دسترسی پیدا نکردیم. فرزند دوم در حدود ۱۰ سال قبل متولد و سالم می‌باشد. به دنبال زایمان دوم بیمار دچار ادم اندام تحتانی یک طرفه شده که با تشخیص ترومبوز ورید عمقی تحت درمان قرار گرفته بود؛ پس از آن بتدریج مشکلات بیمار بیشتر شده و از حدود پنج سال قبل دچار تنگی نفس فعالیتی قابل توجه و پیشرونده شده بود. ادم اندام تحتانی نیز بتدریج بروز کرده بود. در مراجعات مکرر بیمار، افزایش تدریجی فشار پولمونر در اکوکاردیوگرافی به همراه افزایش اندازه قلب در رادیوگرافی‌ها وجود داشت. در زمان تشخیص، علائم بالینی شامل افزایش فشار ژوگولر و ادم اندام تحتانی و یافته‌های ECG (شکل ۱) به نفع کورپولمونال بود و فشار پولمونر به ۱۰۰ تا ۱۰۵ میلیمتر جیوه در حالت استراحت رسیده بود. رادیوگرافی قفسه سینه (CXR) (شکل ۲) بزرگی قلب را نشان می‌داد. یافته مثبتی به نفع یک واسکولیت سیستمیک دیده نمی‌شود. اکسیمتری شریانی در حالت استراحت اشباع اکسیژنی ۹۳٪ را نشان می‌دهد و اسپرومتری طبیعی بود. اسکن پرفیوژن ریه نشان‌دهنده نقص‌های پرفیوژن به نفع ترومبوآمبولی با احتمال بالا بود (شکل ۳). سونوگرافی داپلر از اندام تحتانی نشان‌دهنده ترمبوز مزمن به همراه کانالیزه شدن مجدد ترمبوز بود که در هر دو طرف در وریدهای عمقی فمورال وجود داشت. بررسی‌های تکمیلی نشان داد که بیمار دارای سطوح طبیعی از عوامل انعقادی شامل عامل VIII می‌باشد ولی سطح پلاسمایی آنتی‌کاردیولیپین، افزایش نشان می‌داد و ANA منفی بود. بر مبنای یافته‌های بالینی و آزمایشگاهی تشخیص سندروم آنتی‌فسفولیپید اولیه بدون بیماری زمینه‌ای روماتیسمی داده شد. سی‌تی‌اسکن اسپیرا با تزریق ماده حاجب ترومبوز در عروق بزرگ ریه با گسترش به عروق لوبار را مشخص نمود. به دلیل ترومبوآمبولی مزمن و وجود ترومبوز در عروق بزرگ ریوی، بیمار به جراح معرفی گردید ولی به

بحث

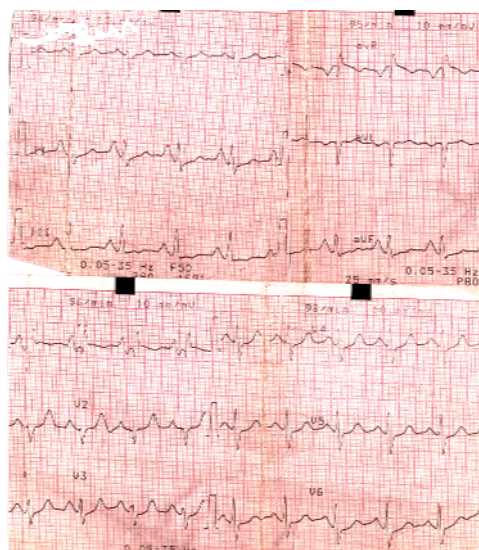
در مورد گزارش فعلی، یافته‌های بالینی و آزمایشگاهی مطرح‌کننده هیپرتانسیون ترومبوآمبولیک پولمونر در جریان سندروم آنتی فسفولیپید اولیه می‌باشد. هرچند اتیولوژی واقعی هیپرتانسیون پولمونر به دنبال ترومبوآمبولی عروق بزرگ ریه مشخص نیست اما گزارشهایی وجود دارد که سندروم آنتی فسفولیپید مهمترین عامل خطر بروز هیپرتانسیون پولمونر به دنبال ترومبوآمبولی محسوب می‌شود (۷،۶).

اخیراً سندروم آنتی فسفولیپید مورد بازنگری قرار گرفته است و در بازنگری سال ۲۰۰۴ سندروم آنتی فسفولیپید را در دو گروه کلی تحت عناوین همراه با بیماری روماتیسمی و بدون بیماری روماتیسمی قرار داده‌اند (۸). حدود نیمی از موارد سندروم آنتی فسفولیپید بدون بیماری همراه روماتیسمی می‌باشند و در واقع اولیه محسوب می‌شوند (۹).

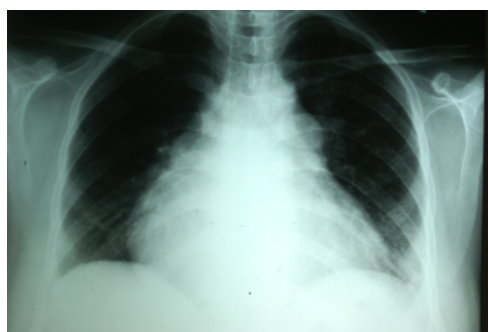آمبولی ریه و ترومبوز وریدها نیز به میزان بیشتری در فرم اولیه اتفاق می‌افتد (۱۰). در یک پیگیری پنج ساله در ۶۰ بیمار مبتلا به سندروم آنتی فسفولیپید اولیه، مشخص شد که ۴۰ بیمار زن و ۲۰ بیمار مرد بودند. میانگین سن بروز بیماری ۳۲/۹ سال و بیشترین تظاهر بیماری مربوط به حوادث ترمبوتیک و یا عوارض مربوط به بارداری بود (۱۱). مطالعه گزارشهای موردی انجام شده نیز ایده همراهی سندروم آنتی فسفولیپید با ترومبوآمبولی‌های عودکننده ریه را تایید می‌کند (۱۲، ۱۳)؛ همچنین گزارشهای موردی نیز در مورد ارتباط سندرم آنتی فسفولیپید با آمبولی ماسیو ریوی (۱۴، ۱۵)، ترومبوز در شریان‌ها (۱۶)، هیپرتانسیون مزمن پولمونر به دنبال آمبولی ریه (۱۷) و ترومبوزهای درجا در عروق بزرگ ریه (۱۸) و ترومبوزهای درجا در عروق کوچک ریوی (۱۹، ۲۰، ۲۱) وجود دارد.

بروز بیماری سیستمیک در چنین بیماری می‌باشد. در زمان تشخیص نیز آزمایش ANA* برای لوپوس منفی بود. در مطالعه‌ای که به منظور بررسی سیر بیماری در ۶۰ بیمار

دلیل وسیع بودن ترومبوزها و گسترش آنها به عروق لوبار، بیمار تحت عمل جراحی قرار نگرفت؛ بنابراین درمان طبّی شامل آملودیپین، نیتروکانتین، تریامترن اچ برای کنترل علائم و به منظور تأثیر احتمالی کاهش فشار پولمونر ادامه یافت. درمان با استروئید به میزان ۶۰ میلیگرم پردنیزولون در روز و دوز بالاتری از وارفارین برای ایجاد INR (International Normalized Ratio) بین ۳ تا ۴ شروع شد. پس از چند هفته از شروع درمان با استروئید و وارفارین با دوز بالا بهبودی قابل توجه در علائم و کاهش ادم در اندام تحتانی مشاهده شد. در ادامه بیمار تحت درمان با ایموران به منظور کاهش دوز استروئید نیز قرار گرفت.

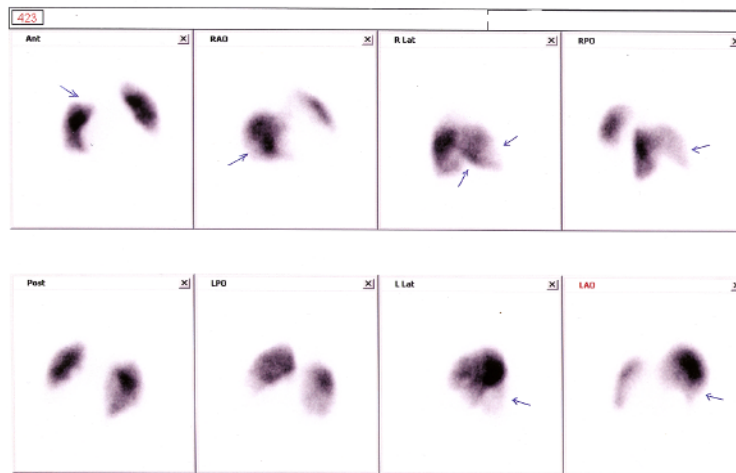


شکل ۱- نوار قلب: موج P پولمونر و هیپرتروفی بطن راست همراه با انحراف محور قلب به راست می‌باشد.



شکل ۲- رادیوگرافی قفسه سینه: تصویر رادیوگرافی، بزرگی اندازه قلب را نشان می‌دهد.

* Anti Nuclear Antibody



شکل ۳- اسکن پرفیوژن ریه: علامت پیکان نشان دهنده نقص‌های پرفیوژن می‌باشد.

آنتی‌فسفولیپید شایعترین حالت ترومبوتیک مطرح در بروز ترومبوزهای عودکننده باشد؛ بنابراین درمان پروفیلاکتیک با آنتی‌کواگولانت در همه این بیماران در جریان بیماریهای سیستمیک ضرورت دارد؛ حتی اگر دچار حادثه ترومبوتیک نشده باشند (۱۳)؛ اما چنانچه حوادث ترومبوتیک عودکننده بروز کند و درمان با آنتی‌کواگولانت مؤثر واقع نشود، لازم است یک درمان تعدیل‌کننده ایمنی نیز شروع شود؛ این درمان بخصوص در شرایط بحرانی (۲۴) و در گرفتاری سیستمیک و یا چند ارگان (۲۵) ضرورت دارد. درمانهای تعدیل‌کننده سیستم دفاعی برای جلوگیری از فعالیتهای آنتی‌بادی در بدن، به غیر از استروئید، شامل سیکلوفسفامید، ازتیوپرین و یا پلاسمافرز نیز می‌باشد (۲۴).

نتیجه‌گیری

سندرم آنتی‌فسفولیپید به عنوان یک عامل خطرناک ترومبوز مطرح می‌شود که ممکن است به درمان آنتی‌کواگولانت پاسخ مناسبی ندهد، لیز ترومبوزهای ایجادشده اتفاق نیافتد و بیماری به سمت مشکلات پایدار پیشرفت نماید؛ به علاوه در این سندرم احتمال تولد نوزادان ناهنجار بخصوص از نظر قلبی وجود دارد؛ بنابراین نکته مورد تأکید در پایان بحث این است که در همه بیمارانی که

مبتلا به سندرم آنتی‌فسفولیپید انجام شد، در شروع مطالعه، در ۴۸ نفر بیماری منو ارگانیک وجود داشت اما پس از پنج سال پیگیری تنها هشت نفر درگیری یک ارگان داشتند (۱۱). در مطالعه دیگر روی ۱۲۸ بیمار مبتلا به سندرم آنتی‌فسفولیپید پیگیری‌ها نشان داد که ۳۷٪ بیماران دارای آزمایش ANA مثبت بودند اما پیشرفت به سمت بیماری سیستمیک در ۸۶٪ بیماران بروز نکرد (۲۲)؛ به هر حال نتایج مطالعات حاکی از آن است که سندرم آنتی‌فسفولیپید در اغلب اوقات با بروز علائم در یک ارگان همراه می‌باشد و باید این بیماری را در شرایط خاصی حتی بدون وجود بیماری سیستمیک در نظر داشت.

بیمار معرفی شده در این مقاله دارای یک سابقه مثبت از تولد یک نوزاد با مشکل مادرزادی قلب بود که منجر به فوت شده بود. به نظر می‌رسد عبور آنتی‌بادی‌ها از جفت در بروز این پدیده مطرح باشد. در مطالعه‌ای که در مورد ۲۷ بیمار مبتلا به بیماری بافت همبند انجام شد، مشخص گردید که آنتی‌کاردیولپین به تنهایی مسؤؤل بروز هفت مورد ناهنجاری مادرزادی قلب، به جز نوع بلوک‌های هدایتی قلب می‌باشد (۲۳).

درمان با استروئید در کنار درمان آنتی‌کواگولانت منجر به بهبودی قابل توجه علائم گردید. به نظر می‌رسد سندرم

اختلالات ترومبوتیک به درمانهای آنتی‌کواگولانت پاسخ مناسب نمی‌دهند و با آمبولی‌های مکرر و پیشرفت به سوی هیپرتانسیون پولمونر همراه می‌شوند، باید از نظر سندرم آنتی‌فسفولیپید بررسی شوند؛ همچنین در مادرانی که نوزادان مبتلا به بیماری مادرزادی قلبی به دنیا می‌آورند نیز این بررسی انجام شود. در مورد این افراد راهکارهای درمانی غیر

از درمان آنتی‌کواگولانت، از جمله تجویز ایمونوساپرسیوها نظیر استروئید و ایموران، لازم می‌شود. به نظر می‌رسد چنانچه اقدام درمانی مؤثری بموقع شروع شود، از پیشرفت به سمت هیپرتانسیون پولمونر جلوگیری خواهد شد. تحقیقات بیشتر در این مورد کمک‌کننده خواهد بود.

منابع:

- 1- Moser KM, Auger WR, Fedullo PF. Chronic major-vessel thromboembolic pulmonary hypertension. *Circulation*. 1999; 81: 1735-43.
- 2- Task Force on Pulmonary Embolism, European Society of Cardiology. Guidelines on diagnosis and management of acute pulmonary embolism. *Eur Heart J*. 2000; 21:1301-36.
- 3- Colorio CC, Martinuzzo ME, Forastiero RR, Pombo G, Adameczuk Y, Carreras LO. Thrombophilic factors in chronic thromboembolic pulmonary hypertension. *Blood Coagul Fibrinolysis*. 2001; 12 (6): 427-32.
- 4- Auger WR, Permpikul P, Moser KM. Lupus anticoagulant, heparin use, and thrombocytopenia in patients with chronic thromboembolic pulmonary hypertension: a preliminary report. *Am J Med*. 1995; 99 (4): 392-96.
- 5- Wolf M, Boyer-Neumann C, Parent F, Eschwege V, Jaillet H, Meyer D, et al. Thrombotic risk factors in pulmonary hypertension. *Eur Respir J*. 2000;15: 395-99.
- 6- Asherson RA, Higenbottam TW, Dinh Xuan AT, Khamashta MA, Hughes GR. Pulmonary hypertension in a lupus clinic: experience with twenty-four patients. *J Rheumatol*. 1990; 17 (10): 1292-98.
- 7- Luchi ME, Asherson RA, Lahita RG. Primary idiopathic pulmonary hypertension complicated by pulmonary arterial thrombosis. Association with antiphospholipid antibodies. *Arthritis Rheum*. 1992; 35 (6): 700-705.
- 8- Miyakis S, Lockshin MD, Atsumi T, Branch DW, Cervera R, et al. International consensus statement on an update of the classification criteria for definite antiphospholipid syndrome (APS). *J Thromb Haemost*. 2006; 4 (2): 295-306.
- 9- Lockshin MD. Update on antiphospholipid syndrome. *Bull NYU Hosp Jt Dis*. 2006; 64 (1-2): 57-59.
- 10- Chwalinska-Sadowska H, Meissner M, Wudarski M, Zabek J, Wojciechowska B. Antiphospholipid syndrome (APS) primary (PAPS) and secondary (SAPS). *Pol Arch Med Wewn*. 2006; 115 (5): 401-406.
- 11- Medina G, Vera-Lastra O, Angeles U, Jara LJ. Mono-organic versus multi-organic involvement in primary antiphospholipid syndrome. *Ann N Y Acad Sci*. 2005; 1051: 304-12.
- 12- Cherian J, Gertner E. Recurrent pulmonary embolism despite inferior vena cava filter placement in patients with the antiphospholipid syndrome. *J Clin heumatol*. 2005; 11 (1): 56-58.
- 13- Vucicevic-Trobok J, Bogdanov B, Trifkovic M. Pulmonary thromboembolism and deep venous thrombosis in the antiphospholipid syndrome--case report. *Med Pregl*. 2003; 56 (1-2): 85-88.
- 14- Góra K, Chlewicka I, Pruszczyk P. Venous thromboembolism in a 15-years old boy with antiphospholipid syndrome. *Pol Arch Med Wewn*. 2004; 112 (4): 1229-33.
- 15- Vasu TS, Saluja J, Amzuta IG, Lenox RJ. Massive pulmonary embolism secondary to anticardiolipin antibody syndrome. *Indian J Chest Dis Allied Sci*. 2007; 49 (1): 53-55.
- 16- Matsuki Y, Suzuki K, Hara M, Kitani A, Hirose T, Harigai M, et al. A case of antiphospholipid syndrome associated with left subclavian artery thrombosis and left external iliac vein thrombosis. *Ryumachi*. 1992; 32 (2): 154-59.

- 17- Sandoval J, Amigo MC, Barragan R, Izaguirre R, Reyes PA, Martinez-Guerra ML, et al. Primary antiphospholipid syndrome presenting as chronic thromboembolic pulmonary hypertension. Treatment with thromboendarterectomy. *J Rheumatol*. 1996; 23 (4): 772-75.
- 18- Sayarlioglu M, Topcu N, Harman M, Guntekin U, Erkoc R. A case of antiphospholipid syndrome presenting with pulmonary truncus and main pulmonary artery thrombosis. *Rheumatol Int*. 2005; 25 (1): 65-68.
- 19- Rana M, Endo H, Watabe H, Tanaka S, Kondo H. A case of primary antiphospholipid syndrome complicated with pulmonary hypertension. *Ryumachi*. 2001; 41 (5): 869-74.
- 20- Brucato A, Baudo F, Barberis M, Redaelli R, Casadei G, Allegri F, et al. Pulmonary hypertension secondary to thrombosis of the pulmonary vessels in a patient with the primary antiphospholipid syndrome. *J Rheumatol*. 1994; 21 (5): 942-44.
- 21- Mouri M, Nambu Y, Kobayashi Y, Yamanouchi K, Toga H, Ohya N. A case of pulmonary thrombosis associated with primary antiphospholipid syndrome, *Nihon Kyobu Shikkan Gakkai Zasshi*. 1995; 33 (2): 150-55.
- 22- Gómez-Puerta JA, Martín H, Amigo MC, Aguirre MA, Camps MT, Cuadrado MJ, et al. Long-term follow-up in 128 patients with primary antiphospholipid syndrome: do they develop lupus? *Medicine (Baltimore)*. 2005; 84 (4): 225-30.
- 23- Gross KR, Petty RE, Lum VL, Allen RC. Maternal autoantibodies and fetal disease. *Clin Exp Rheumatol*. 1989; 7 (6): 651-57.
- 24- Koschmieder S, Miesbach W, Fauth F, Bojunga J, Scharrer I, Brodt HR. Combined plasmapheresis and immunosuppression as rescue treatment of a patient with catastrophic antiphospholipid syndrome occurring despite anticoagulation: a case report. *Blood Coagul Fibrinolysis*. 2003; 14 (4): 395-99.
- 25- Godeau B, Piette JC. The significance and treatment of antiphospholipid antibodies. *Presse Med*. 2004; 33 (14 Pt 1): 944-52.

Title: A case report of Chronic Thromboembolic Pulmonary Hypertension associated with antiphospholipid syndrome

Author: Gh. Mortazavi Moghaddam¹

Abstract

While pulmonary thromboembolism is common, thromboembolic pulmonary hypertension is very rare. The present case is a 35 year old woman with chronic thromboembolic pulmonary hypertension, who presented with severe dyspnea and leg edema, following an earlier thrombotic event of 10 years earlier, after her second childbearing. She also had a history of the first childbearing complicated with congenital heart disease and death of her infant by the age of 5 months. Despite conventional treatments for pulmonary thromboembolism including anticoagulants, her condition developed to severe pulmonary hypertension. The investigations including spiral CT confirmed bilateral pulmonary artery thrombosis, positive antiphospholipid antibody and negative serologic tests for rheumatic disease. Besides, the patient showed no symptoms of systemic vasculitis. Therefore, it was diagnosed that the patient had primary antiphospholipid syndrome without underlying rheumatic disease. Thus, the patient was referred to a thoracic surgeon for endarterectomy because of severe pulmonary hypertension (105 mlHg). However, due to extensive bilateral thrombotic involvement of pulmonary artery, surgical treatment was refused. Treatment with prednisolone 60mg/d and warfarin with high dose was carried out. The clinical condition was improved and dyspnea, edema and general condition recovered. The probable role of this syndrome in the development of chronic thromboembolic pulmonary hypertension, neonatal congenital heart disease, and also therapeutic strategies will be discussed in this report.

Key Words: Pulmonary hypertension; Antiphospholipid syndrome; Congenital heart disease

¹ Corresponding author: Associate Professor, Department of Internal Medicine, Faculty of Medicine, Birjand University of Medical Sciences, Birjand, Iran. gmortazavi@yahoo.com