

Case Report

Undiagnosed celiac disease in a patient with polyarthritis

Zeinab Saremi¹, Tahereh Fakharian²

ABSTRACT

Celiac disease is one of the most common autoimmune diseases with a prevalence rate of 0.5-1% in the total population. Diagnosis has increased in recent years; however, many cases of the disease still seem to be diagnosed late. Although the rheumatic manifestations of celiac disease are not uncommon, they are often overlooked. A 30-year-old female patient referred to the rheumatology clinic of Valiasr Hospital, Birjand, Iran, with swelling of the fingers and knees joints. Despite treatment with corticosteroids and anti-rheumatic medications for the past two years that modulated the immune system, migratory inflammatory arthritis was still present. Serologic tests were performed on the patient, and she underwent endoscopy and duodenal biopsy. The celiac disease diagnosis was confirmed for the patient, and the joint symptoms improved significantly following a gluten-free diet. Rheumatologic manifestations of celiac disease can be the primary symptoms of the disease, and a gluten-free diet prescribed for these patients can relieve the symptoms to a large extent.

Keywords: Arthritis, Autoantibody, Celiac disease



Citation: Saremi Z, Fakharian T. [Undiagnosed celiac disease in a patient with polyarthritis]. J Birjand Univ Med Sci. 2020; 27(4): 392-396. [Persian]

DOI <http://10.32592/JBirjandUnivMedSci.2020.27.4.108>

Received: December 3, 2019

Accepted: April 11, 2020

¹ Department of Rheumatology, Faculty of Medicine, Birjand University of Medical Sciences, Birjand, Iran

² Department of Gastroenterology and Hepatology, Faculty of Medicine, Birjand University of Medical Sciences, Birjand, Iran

Corresponding author: Department of Rheumatology, Faculty of Medicine, Birjand University of Medical Sciences, Birjand, Iran
Tel: +989155340380 Fax: +98 5632214307 Email: zsaremi@bums.ac.ir

بیماری سلیاک تشخیص داده نشده در بیمار با پلی آرتريت

زینب صارمی^۱، طاهره فخاریان^۲

چکیده

بیماری سلیاک از شایع ترین بیماری های خود ایمن می باشد که شیوع آن ۰/۵ تا ۱ درصد کل جامعه است. در سال های اخیر تشخیص بیماری بیش از گذشته شده ولی به نظر می رسد همچنان موارد زیادی از بیماری دیر تشخیص داده می شود. هر چند تظاهرات روماتولوژیک بیماری سلیاک شیوع کمی ندارد ولی اغلب نادیده گرفته می شود. بیمار معرفی شده خانم ۳۰ ساله ای با تورم مفاصل انگشتان دست و زانو به کلینیک روماتولوژی بیمارستان ولیعصر بیرجند مراجعه کرده بود. از ۲ سال قبل علیرغم درمان با داروهای کورتیکواستروئید و ضد روماتیسمی تعدیل کننده سیستم ایمنی همچنان دچار التهاب مهاجر مفاصل می شد. تست های سرولوژی بیماری سلیاک برای بیمار انجام شد و تحت آندوسکوپ و بیوپسی دوازدهه قرار گرفت. تشخیص بیماری سلیاک برای وی تأیید و با رژیم غذایی فاقد گلوتن، علائم مفصلی به میزان قابل توجهی بهبود یافت. تظاهرات روماتولوژیک بیماری سلیاک می تواند علائم اولیه بیماری باشد و با رژیم فاقد گلوتن تجویز شده برای این بیماران تا حدود زیادی علائم برطرف خواهد شد.

واژه های کلیدی: آرتريت، اتوانتی بادی، بیماری سلیاک

مجله علمی دانشگاه علوم پزشکی بیرجند. ۱۳۹۹؛ ۲۷(۴): ۳۹۲-۳۹۶.

دریافت: ۱۳۹۸/۰۹/۱۲ پذیرش: ۱۳۹۹/۰۱/۲۳

^۱ گروه داخلی - روماتولوژی، دانشکده پزشکی، دانشگاه علوم پزشکی بیرجند، بیرجند، ایران

^۲ گروه داخلی - بیماری های گوارش، دانشکده پزشکی، دانشگاه علوم پزشکی بیرجند، بیرجند، ایران

نویسنده مسئول: گروه داخلی - روماتولوژی، دانشکده پزشکی، دانشگاه علوم پزشکی بیرجند، بیرجند، ایران

آدرس: بیرجند - دانشگاه علوم پزشکی بیرجند - دانشکده پزشکی

تلفن: ۰۹۱۵۵۳۴۰۳۸۰ - نمابر: ۰۵۶۳۲۲۱۴۳۰۷ - پست الکترونیکی: zsaremi@bums.ac.ir

مقدمه

بیماری سلیاک یک بیماری خود ایمن است که به دلیل حساسیت به گلوتن ایجاد شده و با تست‌های سرولوژی و پاتولوژی اختصاصی تشخیص داده می‌شود. گلوتن یک پروتئین محلول در الکل است که در غلات مثل گندم و جو موجود می‌باشد. در سال‌های اخیر شیوع بیماری به دلیل روش‌های بهتر و دقیق‌تر تشخیصی بیشتر شده است (۱).

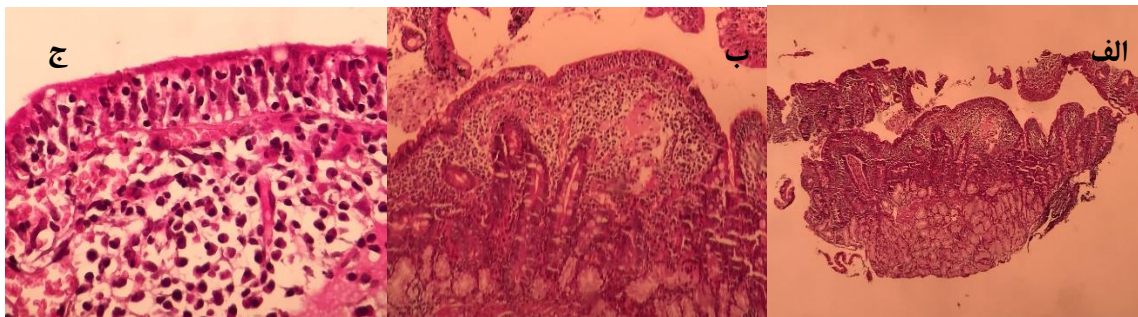
برخی اعلام کرده اند که افزایش شیوع بیماری به دلیل رژیم غذایی مدیترانه ای است که حاوی مقادیر زیادی غلات است و گاهی این محصولات غذایی با روش‌های صنعتی به دست آمده است. بیماری سلیاک در خانم‌ها ۲ تا ۳ برابر از آقایان شایع‌تر است و در دو دهه سنی شیوع بیشتری دارد: ابتدا در دو سال اول زندگی و سپس در دهه ۲ و ۳ زندگی پیک دوم آن می باشد (۲). علائم بیماری در بالغین می‌تواند شامل اسهال، سوء جذب و حتی علائم شبیه بیماری روده تحریک پذیر باشد. تظاهرات خارج روده ای بیماری بسیار شایع است و شامل اختلالات خونی و فقر آهن که در ۴۰ درصد بیماران دیده می‌شود، افزایش آنزیم‌های کبدی، آفت دهان که در ۲۰ درصد بیماران با سلیاک تشخیص داده نشده گزارش شده است، اختلالات جنسی شامل ناباروری و یائسگی زودرس، اختلالات عصبی و موسکولواسکلتال می‌باشد (۳). تظاهرات مفصلی بیشتر به صورت کاهش دانسیته استخوان و استئوپروز گزارش شده است. به‌علاوه مواردی از آرتریت و التهاب مفاصل، آرترالژی و دردهای استخوانی هم در مقالات ذکر شده است. شیوع اختلالات مفصلی و

عضلانی در بیماران سلیاک از ۱۰ تا ۳۰ درصد متغیر است (۱).

معرفی مورد

خانم ۳۰ ساله‌ای در بهمن ماه سال ۱۳۹۷ با شکایت درد مفاصل دست‌ها و زانوها که از ۲ سال قبل شروع بود به درمانگاه روماتولوژی بیمارستان ولیعصر (عج) بیرجند مراجعه کرد. علائم وی در ۲ ماه قبل تشدید شده بود. قد وی ۱۴۵ سانتی متر، وزن ۳۷ کیلوگرم و شاخص توده بدنی ۱۷/۶۱ بود.

علائم حیاتی بیمار فشارخون ۶۰/۱۰۰ میلی‌مترجیوه، ضربان قلب ۸۴ در دقیقه، تعداد تنفس ۱۶ در دقیقه و درجه حرارت آکزیلاری ۳۶ درجه سانتی گراد بود. در معاینه فیزیکی آرتریت زانوی راست همراه با افیوژن مفصلی و محدودیت فلکسیون زانو مشاهده شد. آرتریت مفاصل مچ دست‌ها و بین انگشتی پروگزیمال ۲ و ۳ هر دو دست مشهود بود. معاینه سایر مفاصل نرمال بود. رینود، اریتم روی صورت، زخم دهانی، بیماری پوستی و آفت دهان نداشت. از اسهال شکایتی نداشت. از ۲ سال اخیر افسردگی شدید داشت. ازدواج کرده بود ولی سابقه بارداری نداشت. سابقه دارویی وی شامل قرص پردنیزولون ۵ میلی گرم روزی دو عدد، قرص متوترکسات ۲/۵ میلی گرم هر هفته ۶ عدد و اسید فولیک بود. این داروها را از ۲ سال قبل مصرف می‌کرد ولی بهبودی در علائم وی ظاهر نشده بود. در سابقه فامیلی بیماری خاصی را در فامیل درجه اول خود ذکر نمی‌کرد.



تصویر ۱- الف و ب) پاتولوژی مخاط دوازدهه: تورم ویلی و هیپرتروفی کریپت را نشان می‌دهد ج) افزایش لنفوسیت های داخل اپی تلیوم (بیش از ۴۰ لنفوسیت در ۱۰۰ سلول اپی تلیال) که مطرح کننده مارش ۳ بیماری سلیاک است.

نتایج پاراکلینیک

تخلیه مایع مفصل زانو انجام شد که مایع با ویسکوزیته کاهش یافته و بدون کریستال و ارگانایسم میکروبی، ۳۲۰۰ گلبول سفید در میلی متر با ارجحیت سلول‌های چند هسته ای (۸۰ درصد) خارج شد. آزمایشات لازم برای رد بیماری‌های التهابی مفاصل شامل آرتريت روماتوئید، لوپوس اریتماتو سیستمیک و بیماری‌های سیستمیک که علائم مفصلی می‌دهند (بیماری‌های تیروئید و سلپاک) چک شد. فاکتور روماتوئید (RF) و Anti CCP منفی بود. تست آنتی بادی ضد هسته ای فلورسنت (FANA) ۱/۸۰۰ گزارش شد. (پروفایل ANA منفی بود). سطح سرمی ۲۵ هیدروکسی ویتامین D ۵/۸ نانوگرم در میلی لیتر و تست‌های تیروئید؛ کبد و کلیه نرمال بود. Anti Ttg IgA برابر با ۱۳۲ واحد در میلی لیتر گزارش شد که بالاتر از حد نرمال بود. (میزان نرمال آن حداکثر ۱۸ واحد در میلی لیتر می‌باشد). با توجه به سطح سرمی بالای Anti Ttg IgA جهت انجام آندوسکوپی فوقانی به فوق تخصص گوارش ارجاع شد. آندوسکوپی فوقانی دئودنوم نمای اسکالوپینگ داشت. نمونه از دوازدهه جهت تشخیص بیماری سلپاک گرفته شد. پاتولوژی دوازدهه منطبق بر بیماری سلپاک مارش ۳ بود. (تصویر ۱). رژیم فاقد گلوتن برای وی شروع شد. علائم مفصلی و افسردگی وی بطور کامل برطرف و درمان آنتی روماتیسمی زمینه ای قطع گردید. ۳ ماه بعد بیمار مجدد به کلینیک روماتولوژی مراجعه کرد. وزن وی ۴۹ کیلوگرم بود؛ (۱۲ کیلوگرم افزایش وزن داشت و شاخص توده بدنی ۲۲/۳۳ شده بود) و حال عمومی خوب داشت. در معاینه فیزیکی مفاصل آرتريت نداشت و نیاز به تجویز داروی آنتی روماتیسمی نبود. در آزمایشات کنترل FANA منفی شد.

بحث

بیماری سلپاک می‌تواند با توجه به وجود اسهال و اختلال رشد به راحتی تشخیص داده شود. ولی در مواردی که با تظاهرات غیر تپیک بروز می‌کند تشخیص آن به تاخیر می‌افتد. با توجه به شیوع بیماری در جامعه، آشنایی با تظاهرات غیر روده‌ای بیماری ضروری است. در مطالعات صورت گرفته مشخص شده است که مبتلایان به

بیماری سلپاک فقط ۲۷ درصد با علائم اسهال و سوء جذب و کاهش وزن مراجعه می‌کنند. در ۵۲ درصد از مبتلایان به بیماری سلپاک، تظاهرات خارج روده ای (افزایش آنزیم‌های کبدی، پوکی استخوان، کم خونی، یبوست و علائم عصبی و پوستی) بروز پیدا می‌کنند (۱). تظاهرات عضلانی اسکلتی در بیماری سلپاک شایع است. در یک مطالعه در شیگاکو بر روی ۷۳۷ بیمار مبتلا به سلپاک نشان دادند که در حدود ۱۶ درصد بیماران علائم درد مفاصل؛ ۱۵ درصد التهاب مفاصل و ۸ درصد میالژی و درد عضلات را دارند و بعد از درمان بیماری سلپاک در بیش از نیمی از این افراد علائم مفصلی عضلانی بهبود می‌یابد (۳). التهاب مفاصل و آرتريت اغلب به صورت آرتريت حاد غیر تخریبی بروز می‌کند و می‌تواند مفاصل محیطی یا محوری را درگیر کند. چند نمونه گزارش مورد وجود دارد که بیمار با پلی آرتريت مراجعه کرده و نهایتاً با تشخیص بیماری سلپاک تحت درمان رژیم فاقد گلوتن قرار گرفته و بهبود پیدا کرده است (۴). بیمار معرفی شده پلی آرتريت مزمن داشت که به درمان با داروهای کورتیکواستروئید و داروهای ضد روماتیسمی تعدیل کننده سیستم ایمنی پاسخ نمی‌داد، ولی بعد از تشخیص بیماری سلپاک و رعایت رژیم غذایی فاقد گلوتن به طور موفقیت آمیزی درمان شد. از طرفی در بیمار ما تست آنتی بادی ضد هسته ای فلورسنت (FANA) مثبت بود. شیوع مثبت شدن این اتوانتی بادی در مبتلایان به بیماری سلپاک در مطالعات مختلف بین ۸ تا ۲۴ درصد با توجه به سن و جنس جمعیت مورد مطالعه متغیر است که در اکثر موارد تیتراژ آن کمتر از ۱/۱۶۰ است. ولی در بیمار ما تیتراژ آن ۱/۸۰۰ بود و طرح هموژن داشت. طرح هموژن FANA بیشتر در بیماری لوپوس اریتماتو سیستمیک دیده می‌شود. مثبت بودن FANA با تیتراژ بالا در این بیمار و منفی شدن آن بعد از رعایت رژیم غذایی فاقد گلوتن می‌تواند نشان دهنده این نکته باشد که منشأ ژنتیکی بیماری‌های اتوایمیون یکسان است و از این نظریه که گروهی از ژن‌ها مسئول بروز بیماری‌های اتوایمیون است حمایت می‌کند (۵، ۶)

نتیجه گیری

بیماری سلیاک را می‌توان در تشخیص افتراقی تمام بیماری‌هایی که با آرتریت با علت نامشخص مراجعه می‌کنند قرار داد، به‌خصوص بیماری‌هایی که با داروهای معمول آرتریت التهابی به درمان پاسخ نمی‌دهند.

تقدیر و تشکر

در پایان از زحمات اساتید گرامی جناب آقای دکتر زردست که در تشخیص بیماری همکاری نمودند و نیز از مرکز تحقیقات بالینی بیمارستان ولی‌عصر (عج) قدردانی می‌گردد.

تضاد منافع

نویسندگان مقاله اعلام می‌دارند که هیچ‌گونه تضاد منافی در پژوهش حاضر وجود ندارد.

منابع:

- 1- Caio G, Volta U, Sapone A, Leffler DA, De Giorgio R, Catassi C, et al. Celiac disease: a comprehensive current review. *BMC Med.* 2019; 17(1): 1-20. DOI: 10.1186/s12916-019-1380-z.
- 2- Ditah IC, Nadeau AM, Rubio-Tapia A, Marietta EV, Brantner TL, Camilleri MJ, et al. Trends and racial/ethnic disparities in gluten-sensitive problems in the United States: findings from the National Health and Nutrition Examination Surveys from 1988 to 2012. *Am J Gastroenterol.* 2015; 110(3): 455-61. DOI: 10.1038/ajg.2015.8
- 3- Nurminen S, Kivelä L, Huhtala H, Kaukinen K, Kurppa K. Extraintestinal manifestations were common in children with coeliac disease and were more prevalent in patients with more severe clinical and histological presentation. *Acta Paediatr.* 2019; 108(4): 681-7. DOI:10.1111/apa.14324
- 4- Efe C, Uriün Y, Purnak T, Ozaslan E, Ozbalkan Z, Savass B, et al. Silent celiac disease presenting with polyarthritis. *JCR: J Clin Rheumatol.* 2010; 16(4): 195-6. DOI: 10.1097/RHU.0b013e3181dfcffd
- 5- Caglar E, Ugurlu S, Ozenoglu A, Can G, Kadioglu P, Dobrucali A, et al. Autoantibody frequency in celiac disease. *Clinics.* 2009; 64(12): 1195-200. DOI: 10.1590/S1807-59322009001200009.
- 6- Li YR, Li J, Zhao SD, Bradfield JP, Mentch FD, Maggadottir SM, et al. Meta-analysis of shared genetic architecture across ten pediatric autoimmune diseases. *Nat Med.* 2015; 21(9): 1018. DOI: 10.1038/nm.3933.