

# بررسی تغییرات بافت بیضه و شاخصهای اسپرم در موش قطع نخاعی شده به روش Contusion در دوره حاد پس از آسیب

جعفر رضاییان<sup>۱</sup> - دکتر منصوره موحدین<sup>۲</sup> - دکتر جواد مولا<sup>۳</sup>

## چکیده

**زمینه و هدف:** ناباروری یکی از مشکلات وابسته به آسیب نخاعی می‌باشد. به دنبال آسیب نخاعی کیفیت اسپرم همچون میزان زنده ماندن اسپرم، تحرک، ریخت طبیعی اسپرم تحت تاثیر قرار می‌گیرد. مطالعه حاضر با هدف تعیین میزان تاثیر آسیب نخاعی به روش Contusion بر شاخصهای اسپرم و تغییرات بیضه انجام شد.

**روش تحقیق:** در این مطالعه که به صورت کارآزمایی شاهددار تصادفی شده انجام شده، ۷۵ سر موش از نژاد NMRI به صورت تصادفی در یکی از گروههای شاهد، بدل و آزمون مورد مطالعه قرار گرفتند. در گروه آزمون پس از لامینکتومی بدون آسیب به سخت شامه با یک وزنه ۲ گرمی از فاصله ۲/۵ سانتیمتری به نخاع آسیب وارد شد. در گروه بدل فقط لامینکتومی صورت گرفت و گروه شاهد دست نخورده بود. ناحیه اپیدیدیم در گروه آزمون پس از گذشت یک روز، یک، دو، چهار و شش هفته و در گروه بدل و شاهد یک روز پس از آسیب برداشته و اسپرم آنها بررسی شد. داده‌های جمع‌آوری شده با استفاده از نرم‌افزار SPSS و آزمون آماری ANOVA یک طرفه در سطح معنی‌داری  $P \leq 0/05$  مورد تجزیه و تحلیل قرار گرفتند.

**یافته‌ها:** این پژوهش نشان داد که آسیب نخاعی بر شاخصهای اسپرم تاثیرگذار است. در روز اول هیچ‌کدام از شاخصها با گروه شاهد اختلاف معنی‌دار نداشتند. در هفته اول و دوم میزان درصد ریخت طبیعی و درصد زنده ماندن با گروه شاهد اختلاف معنی‌دار داشتند ( $P < 0/05$ ). در هفته‌های چهارم و ششم همه شاخصهای اسپرم با گروه شاهد اختلاف معنی‌داری نشان دادند شد ( $P < 0/05$ ); همچنین در بافت بیضه یکپارچگی غشای پایه لوله‌های منی‌ساز از بین رفته و ضخامت کپسول بیضه افزایش پیدا کرده بود؛ در مجموع ساختار بیضه تحت تاثیر قرار گرفته بود.

**نتیجه‌گیری:** نتایج نشان داد که آسیب نخاعی از نوع له‌شدگی اثر قابل ملاحظه‌ای بر اسپرم دارد و کیفیت آن را کاهش می‌دهد و بر ساختار اسپرم اثر می‌گذارد.

**واژگان کلیدی:** آسیب نخاعی؛ Contusion؛ اسپرم؛ بیضه

مجله علمی دانشگاه علوم پزشکی بیرجند (دوره ۱۵؛ شماره ۱؛ بهار سال ۱۳۸۷)

دریافت: ۱۳۸۶/۱/۲۵ اصلاح نهایی: ۱۳۸۶/۱۰/۱ پذیرش: ۱۳۸۶/۱۰/۱۱

<sup>۱</sup> دانشجوی کارشناسی ارشد علوم تشریحی دانشکده علوم پزشکی، دانشگاه تربیت مدرس

<sup>۲</sup> نویسنده مسؤؤل: دانشیار گروه آموزشی علوم تشریحی دانشکده علوم پزشکی، دانشگاه تربیت مدرس

آدرس: تهران- بزرگراه جلال آل احمد- دانشگاه تربیت مدرس- دانشکده علوم پزشکی- گروه علوم تشریحی- صندوق پستی ۱۱۱-۱۴۱۱۵

تلفن: ۰۲۱-۸۸۰۱۱۰۰۱-۴۵۰۲ نمابر: ۰۲۱-۸۰۱۳۰۳۰ پست الکترونیک: mansoure@modares.ac.ir

<sup>۳</sup> استادیار گروه آموزشی ژنتیک، دانشکده علوم پایه، دانشگاه تربیت مدرس

## مقدمه

آسیب تروماتیک نخاعی در اثر تصادف وسایل نقلیه موتوری و برخوردهای ورزشی رخ می‌دهد. به دنبال آسیب نخاعی\* (SCI)، بیشتر مردان ناباروری را تجربه می‌کنند (۱). اولین مطالعات آکادمیک در مورد SCI و تأثیرات آن بر روی فعالیت جنسی توسط Talbot در سال ۱۹۴۹ بر روی ۲۰۰ مورد بیمار پاراپلژیک انجام شد که از این تعداد ۳۶/۵٪ آنها در ایجاد ارکشن ناتوان بودند؛ ۴۲٪ دارای ارکشن با تحریکات سطحی و ۲۱٪ آنها ارکشن با تحریکات سطحی و روانی داشتند (۲). Menge و Ohl در سال ۱۹۸۹ به این نتیجه رسیدند که آسیب در سطوح گردنی و سینه‌ای - فوقانی، می‌تواند قابلیت حرکت اسپرم را به ترتیب به ۱۹٪ و ۲۸٪ برساند و در ناحیه سینه‌ای - تحتانی و کمری میزان حرکت اسپرم کاهش یافته و به حدود ۵٪ می‌رسد (۳). در سال ۱۹۹۱، Hirsch و همکاران در بررسی بیوشیمیایی مایع منی در بیماران SCI دریافتند که میزان فروکتوز و آلومین آنها کمتر از افراد طبیعی است (۴). Linsenmeyer و همکاران، در سال ۱۹۹۴ نشان دادند که در SCI، تأخیر در اسپرم‌سازی ایجاد می‌شود (۵). در یک مطالعه بلند مدت، Monga و همکاران، به بررسی ویژگیهای ساختاری و متابولیک اسپرم پرداختند. آنها در بررسیهای خود به این نتیجه رسیدند که SCI باعث آزواسپریمیا، آستنواسپریمیا و تغییرات دژنراتیو در آکسونمال اسپرم می‌شود (۶).

از آنجا که خصوصیات مایع منی در این افراد متفاوت است، مشخص شده که عوامل فراوانی از جمله الگوی تخلیه مثانه (۷)، عفونت ادراری (۸)، تماس اسپرم با ادرار به علت برگشت مایع منی به مثانه (۹)، نابود شدن ارتباط عصبی بیضه (۱۰) و غیره در کیفیت اسپرم تأثیرگذارند.

مدل‌های آزمایشگاهی فراوانی برای بررسی اثرات پاتوفیزیولوژیک آسیب نخاعی طراحی شده است که از آن میان می‌توان به مدل فشردگی نخاع با فورسپس (۱۱)، بستن

رگهای نخاعی، استفاده از گرمای موضعی و اشعه دادن (۱۲) اشاره کرد. در حال حاضر روش Contusion بهترین مدل آزمایشگاهی محسوب می‌شود (۱۳)؛ این روش برای اولین بار در سال ۱۹۱۱ توسط Allen شرح داده شد و بر اساس آن نخاع در اثر آسیب به مهره‌ها دچار له‌شدگی و کبودی می‌شود (۱۴). Mtez و همکاران اعتبار مدل Contusion را در پژوهشهای آزمایشگاهی تایید کردند (۱۵). بر همین اساس در این پژوهش از مدل آسیب نخاعی Contusion استفاده شد.

دانستن دوره زمانی و سازکار ایجادکننده تکامل اسپرم مهم به نظر می‌رسد و به دلیل مشکلات خاص دستگاهی بیماران در دوران حاد پس از آسیب نخاعی و دشواری به دست آوردن منی این بیماران بررسیهای اندکی در مورد تغییرات شاخصهای اسپرم دوران حاد بعد از آسیب در مدل‌های آزمایشگاهی وجود دارد. در بیشتر پژوهشها فقط در مورد اثرات مزمن آسیب نخاعی بر اسپرماتوژنز کار شده و به تغییرات شاخصهای اسپرم در طی دوره حاد پس از آسیب نخاعی پرداخته نشده است و بیشتر بررسیها در مورد تأثیر دوره مزمن آسیب نخاعی تأکید دارند (۱، ۱۶، ۱۷). کیفیت اسپرم از نظر اهمیت، هم پای کمیت اسپرم است. کیفیت اسپرم از عوامل بسیار مهم در مسأله باروری محسوب می‌شود. در آسیب نخاع نیز این عوامل تحت تأثیر قرار می‌گیرند. همه پژوهشهای انجام شده بیشتر مدل آسیب نخاعی از نوع برش نخاعی بوده و روی مدل له‌شدگی که به نوع بالینی آسیب نزدیک‌تر است، کار نشده است. بر اساس دلایل بالا در این پژوهش به مطالعه تغییرات کیفی و کمی اسپرم و ساختار بیضه پرداخته می‌شود.

## روش تحقیق

در این مطالعه که به صورت کارآزمایی شاهددار تصادفی شده انجام شد، ۷۵ سر موش از نژاد NMRI به صورت تصادفی در یکی از گروههای شاهد، بدل و آزمون مورد مطالعه قرار گرفتند.

\* Spinal Cord Injury

CO<sub>2</sub> دار با دمای ۳۷ درجه گذاشته شد. به منظور شمارش اسپرم از لام هموسیتمتر نتوبار استفاده گردید. بعد از شمارش اسپرم‌ها در ۵ مربع ذکر شده، تعداد آنها در ۱ میلی لیتر حجم نمونه به کمک فرمول زیر محاسبه شد:

$$N = 5 \times a \times b \times 10^4$$

N: تعداد اسپرم در ۱ میلی لیتر حجم نمونه، a: تعداد اسپرم در ۵ مربع کوچک، ۵: عدد ثابت برای به دست آوردن تعداد اسپرم‌ها در کل مربع بزرگ مرکزی، b: عامل رقت و  $10^4$ : از حاصل تقسیم ۱ mm (۱۰<sup>۳</sup> μl) بر ۱/۱۰ μl حجم مربع بزرگ مرکزی به دست آمده است (۲۰).

برای شناسایی اسپرم‌های زنده از روش رنگ‌آمیزی حیاتی با اتوزین B (۰/۵٪ در سالین) استفاده شد. با این رنگ‌آمیزی، اسپرم‌های مرده به علت از دست دادن یکپارچگی غشا، رنگ را به خود می‌گیرند؛ در حالی که اسپرم‌های زنده، رنگ نگرفته باقی می‌مانند. برای تعیین درصد تحرک اسپرم ابتدا در چند میدان میکروسکوپی اسپرم‌های متحرک شمارش و سپس درصد آنها محاسبه می‌شود. به اسپرمی متحرک گفته می‌شود که حرکتی به طرف جلو و سرعت گوناگونی داشته باشد. دامنه تحرک از حرکت سرگردان تا حرکت در خط مستقیم را شامل می‌شود (۲۰).

در همه گروه‌ها به طور همزمان پس از برداشت و ثابت کردن نمونه بیضه در فیکساتیو بوئن و پردازش استاندارد، به روش H&E رنگ‌آمیزی شدند (۲۱).

داده‌های جمع‌آوری شده با استفاده از نرم‌افزار SPSS و آزمون ANOVA یک طرفه و آزمون تکمیلی Duncan، در سطح معنی‌داری  $P \leq 0/05$  مورد تجزیه و تحلیل قرار گرفتند.

### یافته‌ها

در بررسی تحرک اسپرم در گروه‌های شاهد و بدل هیچ اختلاف معنی‌داری در روز اول و هفته اول مشاهده نشد. در گروه آزمون از هفته دوم پس از آسیب تغییرات معنی‌داری مشاهده شد ( $P < 0/05$ ). میزان درصد تحرک در گروه شاهد

حیوانات از انستیتو رازی خریداری شدند و از نظر آب و غذا و دیگر شرایط محیطی، در شرایط استاندارد قرار گرفتند. گروه آزمون در روز اول و هفته‌های اول، دوم، چهارم و ششم و گروه‌های بدل و شاهد فقط در روز اول پس از مداخله مورد ارزیابی قرار گرفتند.

گروه آزمون: تعداد ۵ سر موش در روزهای مورد آزمایش در گروه آزمون (جمعاً ۲۵ سر) با تزریق درون صفاقی کتامین (۸۰ mg/kg) و گزیلوزین (۱۰ mg/kg) بیهوش شدند (۱۸). پس از مشخص شدن مهره T9 توسط لمس، ناحیه مورد نظر از مو پاک و تمیز شد و پس از برش پوست و کنار زدن لایه‌های ماهیچه‌ای، لامینکتومی از T8 تا T10 بدون آسیب رساندن به سخت شامه در زیر استریومیکروسکوپ انجام گرفت. پس از آن در ناحیه T9 یک وزنه ۲ گرمی از فاصله ۲/۵ سانتیمتری روی سخت شامه\* رها و به نخاع آسیب رسانده شد. بروز آسیب با مشاهده خونریزی و پاره نشدن سخت شامه کنترل شد. تخلیه مثانه به روش ماساژ دوبار در روز در همه گروه‌ها انجام شد.

گروه‌های بدل و شاهد: در گروه بدل فقط لامینکتومی انجام شد و گروه شاهد دست نخورده باقی ماند.

نمونه‌برداری و آنالیز اسپرم: در گروه آزمون به طور همزمان در روز اول، هفته‌های اول، دوم، چهارم و ششم و در گروه شاهد و بدل تنها در روز اول پس از جراحی، نمونه‌برداری از دم اپیدیدیم و بیضه انجام شد و آزمایش تعداد اسپرم در واحد حجم (میلیون در میلی لیتر)، میزان زنده ماندن، درصد تحرک اسپرم، مورفولوژی اسپرم و تعداد اسپرم بر اساس معیارهای WHO محاسبه گردید (۱۹). به این ترتیب موش‌ها با کلروفورم کشته شدند و پس از جدا کردن دم اپیدیدیم درون یک میلی لیتر بافر فسفات سالین<sup>†</sup> (PBS) که قبلاً در انکوباتور به تعادل رسیده بود، خرد شد تا اسپرم‌های آن آزاد شوند. بعد به مدت نیم ساعت در انکوباتور حاوی

\* Dura Mater

† Phosphat Buffer Salin

و شاهد روزهای یکم و هفتم پس از آسیب نخاع؛ در این دو گروه بیضه‌های چپ پنج سر موش آسیب نخاعی شده با بیضه‌های چپ پنج سر موش گروه‌های شاهد و بدل مقایسه شد. بیضه تمام گروه‌ها ظاهری طبیعی داشت و دارای لوله‌های اسپرم‌ساز و بافت بینابینی طبیعی بود. اپیتلیوم مجاری لوله‌های اسپرم‌ساز از سلول‌های سرتولی، اسپرماتوگونی، اسپرماتوسیت اولیه و ثانویه و اسپرماتید تشکیل شده بود و در سیکل‌های متفاوت سلولی قرار داشتند. سلول‌های بینابینی، ماکروفاژها، فیبروبلاست‌ها و رگ‌های خونی در بافت بینابینی از یک تراکم طبیعی و مورفولوژی طبیعی برخوردار بودند. در بیضه گروه آزمون تغییرات دژنراتیو در اپیتلیوم مجاری دیده نشد. در بافت بینابینی گروه‌های آزمون نیز تغییرات خاصی مشاهده نگردید. میزان تراکم سلولی بافت بینابینی در بیضه‌های گروه آزمون طبیعی به نظر می‌رسید. نشانی از ازدیاد سلول‌های گرانولوسیتی مشاهده نشد (شکل ۱، ۲ و ۳). چهارده روز پس از آسیب نخاعی، بافت بیضه نسبت به روزهای قبل ائوزینوفیل تر شد و ترکیبی از مجاری طبیعی و غیر طبیعی در کنار هم قرار داشتند. در بعضی از مجاری سلول‌های زایا (Germinative Cell) در حال کندی شدن از اپیتلیوم و حذف سلول‌های زایا در درجات مختلف مشاهده می‌شد. در بعضی مجاری وجود شکاف و واکوئل در اپیتلیوم و افزایش قطر مجاری مشهود بود و تراکم سلول‌های بینابینی در حد طبیعی بود (شکل ۴).

جدول ۱- مقایسه میانگین شاخصهای اسپرم در پنج زمان پس از مداخله در گروه آزمون با گروه‌های شاهد و بدل

آزمون					بدل	شاهد	گروه‌ها
هفته ششم	هفته چهارم	هفته دوم	هفته اول	روز اول			
میانگین	میانگین	میانگین	میانگین	میانگین	میانگین	میانگین	متغیرها
و انحراف معیار	و انحراف معیار	و انحراف معیار	و انحراف معیار	و انحراف معیار	و انحراف معیار	و انحراف معیار	
۳۲/۲±۴/۳۴ <sup>abc</sup>	۴۴/۸±۲/۸۳ <sup>abc</sup>	۵۵±۳ <sup>abc</sup>	۷۱±۱/۵۸	۷۷/۸±۵/۴۴	۷۸/۸±۶/۶۱	۷۸/۲±۵/۴۹	تحرک اسپرم (درصد)
۳۷/۸±۱/۹۲ <sup>abc</sup>	۴۴/۸±۲/۹۴ <sup>abc</sup>	۵۰/۴±۲/۸۸ <sup>abc</sup>	۵۸/۲±۳/۴۹ <sup>ac</sup>	۷۳/۴±۲/۳	۸۴±۵/۷۸	۷۹/۲±۱/۰۱	مورفولوژی اسپرم (درصد)
۳۵/۲±۲/۵۸ <sup>abc</sup>	۴۰/۴±۳/۸۴ <sup>abc</sup>	۵۰/۴±۵/۶۹ <sup>abc</sup>	۶۰/۸±۳/۷۶ <sup>ac</sup>	۷۴/۴±۳/۴۹	۸۴±۵/۷۸	۸۷/۶±۷/۰۱	زنده ماندن اسپرم (درصد)
۲/۳۸±۰/۷ <sup>abc</sup>	۳±۰/۳۹ <sup>abc</sup>	۴/۳۷±۰/۴۰	۴/۲۶±۰/۵۹	۴/۶۳±۰/۳۷	۴/۶±۰/۵۴	۴/۵۸±۰/۶۵	تعداد اسپرم (میلیون در میلی لیتر)

a اختلاف معنی‌دار با روز اول پس از آسیب نخاعی

b اختلاف معنی‌دار با روز اول پس از آسیب نخاعی

c اختلاف معنی‌دار با هفته اول پس از آسیب نخاعی

این میزان در گروه آزمون پس از شش هفته به  $۳۳/۲±۴/۴۳\%$  رسید (جدول ۱).

در بررسی درصد میزان زنده ماندن اسپرم در گروه‌های شاهد، بدل و آزمون یک روزه، هیچ اختلاف معنی‌داری مشاهده نشد. در گروه آزمون یک هفته تغییرات معنی‌داری با گروه شاهد مشاهده گردید. درصد میزان زنده ماندن اسپرم در گروه آزمون روز اول از  $۷۴/۴±۳/۴۹$  به  $۶۰/۸±۳/۷۶\%$  در هفته اول رسید. در هفته دوم و چهارم این کاهش ادامه داشت تا به میزان  $۳۵/۲±۲/۵۸\%$  در هفته ششم رسید (جدول ۱).

در گروه آزمون تعداد اسپرم پس از هفته چهارم شروع به کاهش نمود و در پایان هفته ششم میزان آن به  $۲/۳۸±۰/۷$  میلیون در میلی لیتر رسید که در طی هفته چهارم و ششم اختلاف معنی‌داری با گروه شاهد نشان داد ( $P<۰/۰۵$ ) (جدول ۱). در هفته اول پس از آسیب تغییرات واضحی در مورفولوژی اسپرم گروه آزمون در مقایسه با گروه شاهد مشاهده شد و در پایان هفته ششم میزان درصد اسپرم با مورفولوژی طبیعی در گروه آزمون به  $۳۷/۸±۱/۹۲\%$  رسید که این میزان طی هفته‌های اول، دوم، چهارم و ششم پس از آسیب با گروه شاهد معنی‌دار بود (جدول ۱). بیشترین تغییرات مورفولوژیک در ناحیه گردن و سر مشاهده شد؛ میزان اسپرم‌های با گردن شکسته و سر گرد و کوچک به میزان چشمگیری در گروه آزمون افزایش پیدا کرده بود.

نتایج بافت‌شناسی بیضه در گروه‌های آسیب نخاعی، بدل

در روز بیست و هشتم پس از آسیب نخاعی، تغییرات شدیدتری نسبت به روز چهاردهم پس از آسیب نخاعی مشاهده شد. کاهش قطر مجاری، حذف سلول‌های زایا در درجات گوناگون، دژنره شدن سلول‌های زایا، کنده شدن سلول‌های اپیتلیومی و ریخته شدن آنها به داخل لومن، به هم‌ریختگی اپیتلیوم و از بین رفتن نظم موجود در اپیتلیوم دیده شد. فضای بینابینی افزایش پیدا کرد و میزان تراکم سلول‌های بینابینی طبیعی به نظر می‌رسید. قطر رگهای خونی در بافت بینابینی ظاهراً افزایش پیدا کرده و پر خون به نظر می‌رسید (شکل ۵). همان‌طور که در شکل ۵ نشان داده می‌شود، غشای پایه سمینیفروس توبول‌ها یکپارچگی خود را از دست داده و ائوزینوفیل‌تر شده و حفره‌های فراوان هیالینی (\*) در لوله‌های اسپرم‌ساز مشاهده می‌شود.

در روز چهل و دوم پس از آسیب نخاعی، تغییرات شدیدتر شد؛ قطر کپسول بیضه افزایش یافت و میزان واکوئله شدن اپیتلیوم شدیدتر شد. به هم‌ریختگی بافتی در بعضی نقاط به حدی شدید بود که روی غشای پایه هیچ رده سلولی مشاهده نشد و هسته‌های پیکنوتیک فراوان دیده می‌شد. فضای بینابینی افزایش یافته بود ولی در سلول‌های بینابینی تغییری مشاهده نشد (شکل ۶).

همان‌طور که در شکل ۶ مشاهده می‌شود، تغییرات شدت یافته و میزان حفره‌ها (\*) بیشتر شده است؛ لوله‌های اسپرم‌ساز فاقد اسپرم شده و یکپارچگی بافتی از بین رفته است.

شکل ۱- نمای بافتی از لوله‌های اسپرم‌ساز طبیعی در موش آلبینو بالغ (رنگ آمیزی H&E، بزرگنمایی:  $\times 300$ )

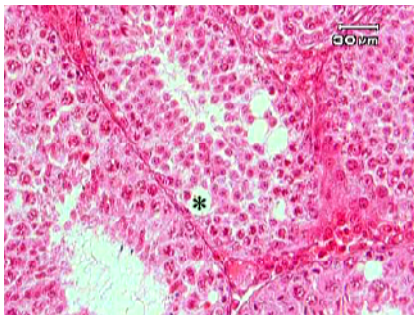
شکل ۲- نمای بافتی از لوله‌های اسپرم‌ساز یک روز پس از آسیب نخاعی (رنگ آمیزی H&E، بزرگنمایی:  $\times 300$ )

شکل ۳- نمای بافتی از لوله‌های اسپرم‌ساز یک هفته پس از آسیب نخاعی (رنگ آمیزی H&E، بزرگنمایی:  $\times 300$ )

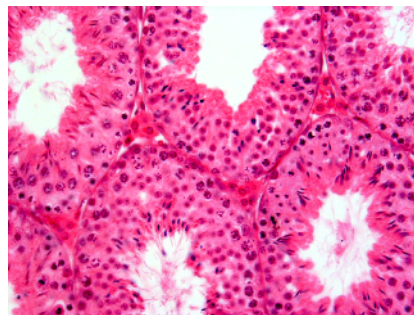شکل ۴- نمای بافتی از لوله‌های اسپرم‌ساز چهارده روز پس از جراحی (رنگ آمیزی H&E، بزرگنمایی:  $\times 300$ )

شکل ۵- نمای بافتی از لوله‌های اسپرم‌ساز، ۲۸ روز پس از جراحی (رنگ آمیزی H&E، بزرگنمایی:  $\times 300$ )

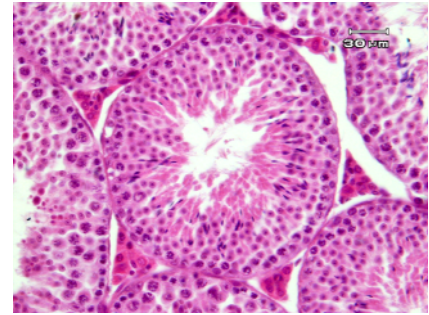
شکل ۶- نمای بافتی از لوله‌های اسپرم‌ساز، ۴۲ روز پس از جراحی (رنگ آمیزی H&E، بزرگنمایی:  $\times 300$ )



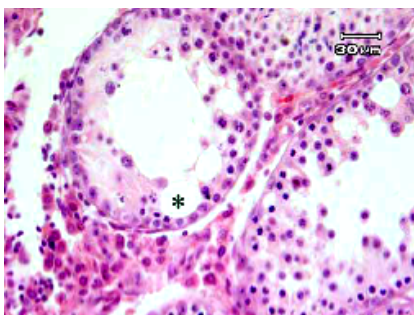
شکل ۱- نمای بافتی از لوله‌های اسپرم‌ساز طبیعی در موش آلبینو بالغ (رنگ آمیزی H&E، بزرگنمایی:  $\times 300$ )



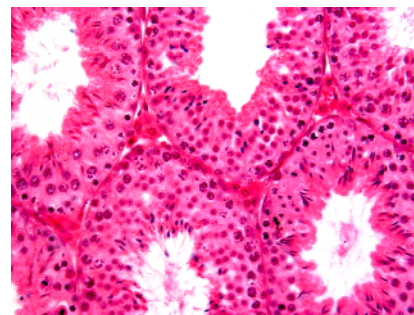
شکل ۳- نمای بافتی از لوله‌های اسپرم‌ساز یک هفته پس از آسیب نخاعی (رنگ آمیزی H&E، بزرگنمایی:  $\times 300$ )



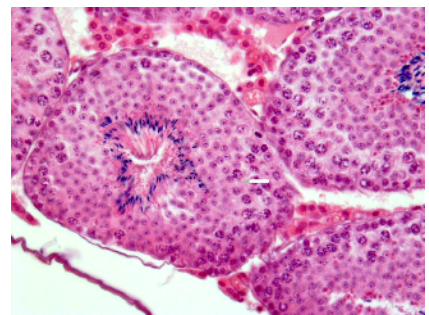
شکل ۵- نمای بافتی از لوله‌های اسپرم‌ساز، ۲۸ روز پس از جراحی (رنگ آمیزی H&E، بزرگنمایی:  $\times 300$ )



شکل ۶- نمای بافتی از لوله‌های اسپرم‌ساز، ۴۲ روز پس از جراحی (رنگ آمیزی H&E، بزرگنمایی:  $\times 300$ )



شکل ۴- نمای بافتی از لوله‌های اسپرم‌ساز چهارده روز پس از جراحی (رنگ آمیزی H&E، بزرگنمایی:  $\times 300$ )



شکل ۲- نمای بافتی از لوله‌های اسپرم‌ساز یک روز پس از آسیب نخاعی (رنگ آمیزی H&E، بزرگنمایی:  $\times 300$ )

## بحث

با توجه به مطالعه‌های پیشین، از روش Contusion در این پژوهش استفاده شد که نسبت به مدل‌های دیگر آسیب نخاعی بهتر است و با توجه به این که بیشتر آسیب‌های نخاعی در انسان بیشتر به صورت فشرده شدن نخاع به دیواره کانال مهره‌ای می‌باشد، مطالعه این مدل آزمایشگاهی که تقلیدی از له شدگی نخاع است مناسب‌تر به نظر می‌رسد (۱۳، ۱۵).

در بخش یافته‌ها، میزان تحرک، مورفولوژی، زنده ماندن و تعداد اسپرم و به طور معنی‌داری در گروه آزمون نسبت به دو گروه دیگر کاهش پیدا کرده بود که این یافته‌ها توسط دیگر پژوهشگران نیز تایید شده است (۲۲). در بررسی‌هایی که بر روی مایع منی مردان آسیب نخاعی انجام گرفته، مشخص شده است که این افراد بیشتر دچار کاهش تحرک اسپرم\* شده‌اند. در بررسی دیگری ۸۰٪ افراد دارای بافت غیر طبیعی بیضه بودند. این تغییرات شامل عدم حضور سلول‌های زایا و کاهش تعداد سلول‌های رده اسپرماتوژنزی بود (۲۳). تعداد اسپرماتیدها در هر لوله اسپرم‌ساز کاهش یافته (۲۴) و جایگاه آسیب و مدت زمان پس از آسیب هیچ تأثیری بر این روند نداشته است (۲۲، ۲۵). گزارشی مبنی بر رابطه کاهش وزن و کاهش اسپرماتوژنز در حیوانات مدل آسیب نخاعی یافت نشد (۲۶).

تغییرات هورمونی پس از آسیب نخاعی گذرا بوده و پس از مدتی به سطح طبیعی خود باز می‌گردد ولی روند تغییرات کیفی و کمی اسپرم در آسیب نخاعی بهبود پیدا نمی‌کند و گاهی اوقات هم با مرور زمان کاهش می‌یابد و تأثیر محور هیپوفیز-هیپوتالاموس بر این روند زیاد مشخص نیست (۲۷، ۲۸). در پژوهشی نشان داده شد که بعد از گذشت چهار هفته پس از قطع عصب اسپرماتیک فوقانی ناهنجاریهای متعددی در زمینه اسپرماتوژنزی ایجاد می‌شود. این ناهنجاریها شامل واکوتلیزه شدن اسپرماتیدها، اسپرمیشن تأخیری و کاهش نیمی از جمعیت سلولی لوله‌های اسپرم‌ساز می‌شود که

بعد از دوازده هفته برگشت به حالت طبیعی مشهود است و پرولیفراسیون در سلول‌های اسپرماتوگونی رخ می‌دهد ولی در کیفیت اسپرم بهبودی حاصل نمی‌شود (۱۷)؛ همچنین مشخص شده است پس از آسیب نخاعی میزان خونرسانی به بیضه کم شده تعداد رگ‌های خونرسان در واحد سطح بیضه کاهش می‌یابد (۲۸).

کاهش تحرک اسپرم به عوامل متعددی نسبت داده می‌شود و با این حال هنوز علت اصلی آن ناشناخته مانده است. از بین این عوامل می‌توان به دو عامل افزایش تولید گونه‌های فعال اکسیژن<sup>†</sup> (ROS) و از بین رفتن عصب‌دهی بافت بیضه اشاره کرد که در بروز اختلالات مورفولوژیک اسپرم بیشترین سهم را دارند. کاهش کیفیت مایع منی در آسیب نخاعی باعث کاهش کیفیت اسپرم می‌شود (۱، ۲۹-۳۳). میزان ROS در مایع منی افراد آسیب نخاعی بالاست (۳۲). این مواد توسط اسپرم‌ها و گلبول‌های سفید موجود در آن تراوش می‌شوند و در ایجاد لکوسایتوسپرمی و تراواسپرمی نقش دارند (۳۲، ۳۳). کاهش کیفیت اسپرم به علت افزایش تولید ROS در جانوران مدل آزمایشگاهی اثبات شده است. مکانیسم احتمالی تأثیر گونه‌های فعال اکسیژن بر کیفیت اسپرم می‌تواند به علت کاهش ATP درون سلولی، تأثیر بر دیواره سلولی و یا تأثیر بر ساختار DNA اسپرم باشد که سبب کاهش تحرک و زنده ماندن اسپرم و افزایش ناهنجاریهای مورفولوژیک آن می‌شود (۳۴، ۳۵). عوامل دیگری که باعث کاهش کیفیت اسپرم می‌شود، عوامل ایمونولوژیک هستند. مایع منی در افراد آسیب نخاعی میزان بالایی از سلول‌های فعال T لنفوسیت دارد که سیتوکین‌هایی همچون TNF، IL1 و IL6 را در مایع منی تراوش می‌کنند؛ به دنبال آن این مواد می‌توانند باعث استنواسپرمی و تراواسپرمی شوند (۳۶). عامل دیگری که در مایع منی این افراد بالاست، فعال‌کننده پلاکتی است که می‌تواند یکی از دلایل کاهش تحرک اسپرم باشد (۳۷).

<sup>†</sup> Reactive Oxygen Species (ROS)

\* Asthenospermia

بنیان‌های آزاد یونی باشد و باعث قطعه قطعه شدن DNA در همه رده‌های سلول‌های زایا شود که این عوامل می‌توانند مسیر مرگ سلولی سلول‌های مجاری منی‌ساز را هموار سازد. آسیب نخاعی و به دنبال آن قطع عصبی می‌تواند تغییرات بالا را در بافت بیضه ایجاد کند. این یافته‌ها توسط دیگر پژوهشگران نیز تایید شده است (۳۸،۳۶،۵،۴).

### نتیجه‌گیری

یافته‌های پژوهش حاضر نشان می‌دهد که پس از آسیب نخاعی تغییرات تدریجی در شاخصهای اسپرم ایجاد می‌شود که بیشترین تأثیر بر روی مورفولوژی و زنده‌ماندن اسپرم مشاهده شده است و تغییرات معنی‌دار در تحرک اسپرم و تعداد اسپرم بعد از هفته چهارم آغاز می‌شود. آسیب نخاعی کمترین تأثیر را روی تعداد اسپرم گذاشت. در بافت بیضه با گذشت زمان تغییرات، شدت پیدا می‌کند و یکپارچگی بافت از بین می‌رود. برای درمان کیفی و کمی اسپرم در افراد آسیب نخاعی لازم است به صورت کلی‌نگر به درمان همه عوامل پرداخت.

روی هم رفته می‌توان علت کاهش کیفیت و کمیت اسپرم را چند عاملی دانست که این عوامل با تشریک مساعی باعث کاهش آنها می‌شوند. در این بررسی مورفولوژی و زنده‌ماندن اسپرم از همه بیشتر تحت تأثیر قرار گرفت و تحرک اسپرم از نظر تأثیرپذیری در رده بعدی قرار می‌گیرد. تعداد اسپرم کمتر از شاخصهای دیگر تحت تأثیر قرار گرفته بود که تقریباً بعد از یک دوره زمانی اسپرم‌سازی در موش بود. یافته‌ها در بررسی بافت بیضه نشان داد که تغییرات بافتی به واسطه آسیب نخاعی و قطع عصب‌رسانی به بیضه پس از چهارده روز آشکار می‌شود و با گذشت زمان روند آن شدت می‌یابد. اولین تغییر مشاهده شده در بافت می‌تواند افزایش ائوزینوفیلی بافت باشد؛ علت آن افزایش اسیدیته درون سیتوپلاسمی و تخریب پروتئین‌ها می‌باشد. واکنش شدن اپیتلیوم لوله‌های اسپرم‌ساز پدیده بعدی است که روی می‌دهد و در آن سلول‌ها از بین رفته و جایگزین آنها مواد هیالینی می‌شود؛ این تغییر بعداً گسترده می‌شود؛ به حدی که میزان زیادی از سلول‌های لوله منی‌ساز دچار ریزش می‌شوند. علت این تغییرات می‌تواند پدیده آپوپتوز افزایش سطح سیتوکین‌ها،

### منابع:

- 1- Billups KL, Tillman SL, Chang TS. Reduction of epididymal sperm motility after ligation of the inferior mesenteric plexus in the rat. *Fertil Steril*. 1990; 35: 1076-82.
- 2- Talbot HS. A report on sexual function in paraplegics. *J Urol*. 1949; 61 (2): 265-70.
- 3- Ohl DA, Menge AC, Jarow JP. Seminal vesicle aspiration in spinal cord injured men: insight into poor sperm motility. *J Urol*. 1999; 162 (6): 2048-51
- 4- Hirsch IH, McCue P, Allen J, Lee J, Staas WE. Quantitative testicular biopsy in spinal cord injured men: comparison to fertile controls. *J Urol*. 1991; 146 (2): 337-41.
- 5- Linsenmeyer TA, Pogach LM, Ottenweller JE, Huang HF. Spermatogenesis and the pituitary-testicular hormone axis in rats during the acute phase of spinal cord injury. *J Urol*. 1994; 152 (4): 1302-07.
- 6- Monga M, Dunn K, Rajasekaran M. Characterization of ultrastructural and metabolic abnormalities in semen from men with spinal cord injury. *J Spinal Cord Med*. 2001; 24 (1): 41-46.
- 7- Linsenmeyer TA, Ottenweller JE, D'Imperio JS, Pogach LM, Huang HFS. Epididymal sperm transport in normal and recent spinal cord injured Sprague Dawley rats. *J Spinal Cord Med*. 1999; 22:102-106.
- 8- Huang HF, Li MT, Giglio W, Anesetti R, Ottenweller JE, Pogach LM. The detrimental effects of spinal cord injury on spermatogenesis in the rat is partially reversed by testosterone, but enhanced by follicle-stimulating hormone. *Endocrinology*. 1999; 140 (3): 1349-55.
- 9- Naftchi NE, Viau AT, Sell GH, Lowman EW. Pituitary-testicular axis dysfunction in spinal cord injury. *Arch Phys Med Rehabil*. 1980; 61 (9): 402-405.

- 10- Siossteen A, Forssman L, Wickstrom G. Quality of semen after repeated ejaculation in spinal cord injured men. *Parapelegia* 1996; 28: 96-101.
- 11- Rivlin AS, Tator CH. Effect of duration of acute spinal cord compression in a new acute cord injury model in the rat. *Surg Neurol*. 1978; 10 (1): 38-43.
- 12- Lo YC, McBride WH, Withers HR. The effect of single doses of radiation on mouse spinal cord. *Int J Radiat Oncol Biol Phys*. 1992; 22 (1): 57-63.
- 13- Kuhn PL, Wrathall JR. A mouse model of graded contusive spinal cord injury *J Neurotrauma*. 1998; 15 (2): 125-40.
- 14- Allen AR. Remark in histopathological changes in spinal cord due to impact, an experimental study, *J.Nerv.Ment.Dis*, 1914; 41: 141- 47.
- 15- Metz GA, Curt A, van de Meent H, Klusman I, Schwab ME, Dietz V. Validation of the weight-drop contusion model in rats: a comparative study of human spinal cord injury. *J Neurotrauma*. 2000; 17 (1): 1-17.
- 16- Ottenweller JE, Li MT, Giglio W, Anesetti R, Pogach LM, Huang HF. Alteration of follicle-stimulating hormone and testosterone regulation of messenger ribonucleic acid for Sertoli cell proteins in the rat during the acute phase of spinal cord injury. *Biol Reprod*. 2000; 63 (3): 730-35.
- 17- Chow SH, Giglio W, Anesetti R, Ottenweller JE, Pogach LM, Huang HF. The effects of testicular denervation on spermatogenesis in the Sprague-Dawley rat. *Neuroendocrinology*. 2000; 72 (1): 37-45.
- 18- Waynforth HB, Flecknell PA. *Experimental and surgical technique in the rat*. 2<sup>nd</sup> ed. London: Academic Press; 1992.
- 19- World Health Organization. *Laboratory manual for the examination of human semen and sernen- cervical mucus interaction*. 3<sup>rd</sup> ed. New York: Cambridge University Press; 1999.
- 20- Valojerdi MR. *Intracytoplasmic sperm injection*. Tehran: Boshra Publication; 2002. (In Persian language).
- 21- Bancroft JD, Gamble M. *Theory and practice of histological techniques*. 5<sup>th</sup> ed. London: Churchill Livingstone; 2002.
- 22- Brackett NL, Lynne CM, Aballa TC, Ferrell SM. Sperm motility from the vas deferens of spinal cord injured men is higher than from the ejaculate. *J Urol*. 2000; 164 (3 Pt 1): 712-15.
- 23- Brackett NL, Lynne CM, Weizman MS, Bloch WE, Abae M. Endocrine profiles and semen quality of spinal cord injured men. *J Urol*. 1994; 151 (1): 114-19.
- 24- Huang HF, Linsenmeyer TA, Anesetti R, Giglio W, Ottenweller JE, Pogach L. Suppression and recovery of spermatogenesis following spinal cord injury in the rat. *J Androl*. 1998; 19 (1): 72-80.
- 25- Huang HF, Linsenmeyer TA, Li MT, Giglio W, Anesetti R, von Hagen J, et al. Acute effects of spinal cord injury on the pituitary-testicular hormone axis and Sertoli cell functions: a time course study. *J Androl*. 1995; 16 (2): 148-57.
- 26- Huang HF, Pogach LM, Nathan E, Giglio W, Seebode JJ. Synergistic effects of follicle-stimulating hormone and testosterone on the maintenance of spermiogenesis in hypophysectomized rats: relationship with the androgen-binding protein status. *Endocrinology*. 1991; 128 (6): 3152-61.
- 27- Linsenmeyer TA,Perkash I. Infertility in men with spinal cord injury. *Arch Phys Med Rehabil*. 1991;72(10):747-54.
- 28- Perkash I, Martin DE, Warner H, Blank MS, Collins DC. Reproductive biology of paraplegics: results of semen collection, testicular biopsy and serum hormone evaluation. *J Urol*. 1985; 134 (2): 284-88.
- 29- Hirsch IH, Huang B, Chancellor MB, Rivas DA, Salzman SK, Jost LK, Evenson DP. Spermatogenesis in early and chronic phases of experimental spinal cord injury in the rodent model. *J Androl*. 1999; 20 (1): 63-71.
- 30- Brackett NL, Richard CD, Osvald FP. Seminal plasma of spinal cord injured men inhabits sperm motility of normal men. *J Urol*. 1996; 155 (3): 1632-35.
- 31- Brindley GS. Deep scrotal temperature and the effect on it of clothing, air temperature, activity, posture and paraplegia. *Br J Urol*. 1982; 54 (1): 49-55.



- 32- Padron OF, Brackett NL, Sharma RK, Lynne CM, Thomas AJ Jr, Agarwal A. Seminal reactive oxygen species and sperm motility and morphology in men with spinal cord injury. *Fertil Steril.* 1997; 67 (6): 1115-20.
- 33- Ricker.D, Chamness SL, Hinton BT, Chang TS. Changes in luminal fluid protein composition in the rat cauda epididymidis following partial sympathetic denervation. *J Androl.* 1996; 17 (2): 117-26.
- 34- Saleh R, Agarwal A. Oxidative stress and male infertility. *J Androl.* 2002; 23: 737-52.
- 35- Irvine DS, Twigg JP, Gordon EL, Fulton N, Milne PA, et al. DNA integrity in human spermatozoa. *J Androl.* 2000; 21 (4): 33-443.
- 36- Basu S, Aballa TC, Ferrell SM, Lynne CM, Brackett NL. Inflammatory cytokine concentrations are elevated in seminal plasma of men with spinal cord injuries. *J Androl.* 2004; 25 (2): 250-54.
- 37- Zhu J, Brackett NL, Aballa TC, Lynne CM, Witt MA, Kort HI, et al. High seminal platelet-activating factor acetylhydrolase activity in men with spinal cord injury. *J Androl.* 2006; 27 (3): 429-33.
- 38- Mallidis C, Lim TC, Hill ST, Skinner DJ, Brown DJ, Johnston WI, et al. Necrospemia and chronic spinal cord injury. *Fertil Steril.* 2000; 74 (2): 221-27

**Title:** Study of histological changes in the testes and sperm parameters of the mice after contusive spinal cord injury

**Authors:** Rezaian J<sup>1</sup>, Movahedin M<sup>2</sup>, Mowlla J<sup>3</sup>

### Abstract

**Background and Aim:** Infertility is one of the major problems associated with contusive spinal cord injury (SCI). Sperm qualities such as low viability, low motility, and increase in abnormal morphology are complications arising from infertility following SCI. The purpose of this study was to evaluate testicular changes and spermatogenic parameters after contusive spinal cord injury in the mice.

**Materials and Methods:** In this experimental study, a total of 75 adult NMRI mice were divided into 3 groups: SCI, sham, and control. In the SCI group, following laminectomy without any damage to dura matter, the spinal cord was hit with a 2 gr weight dropped from a distance of 2.5 cms onto the exposed dura matter in the 9th thoracic vertebra; while the control group was not exposed to any type of damages or medications. In the sham group, only laminectomy was performed. The epididymal sperms were prepared after one day, one, two, four, and six weeks. The data was analyzed by means of SPSS software using one-way ANOVA statistical test.

**Results:** The present study demonstrated that SCI is effective on the parameters of sperm. On the first day, none of the parameters were significantly different with those in the control group. In the 1st and 2nd weeks significant reduction in sperm morphology and viability rates was observed in the experimental group ( $P < 0.05$ ) compared to the control group. All parameters of sperm had significant changes in the 4th and 6th weeks compared with the control group ( $P < 0.05$ ). Besides, histological change was observed in the testes tissue, integrity of seminiferous epithelium basal membrane was reduced, and testicular capsule thickness increased.

**Conclusions:** It was shown that spinal cord injury decreases motility, viability, and changes morphology of the mice sperm.

**Key Words:** Spinal cord injury; Contusion; Sperm parameters; Testes

<sup>1</sup> Student of Anatomy (MSc.), Department of Anatomy, Faculty of Medical Sciences, Tarbiat Modares University, Tehran, Iran

<sup>2</sup> Corresponding Author; Associate Professor, Department of Anatomy, Faculty of Medical Sciences, Tarbiat Modares University, Tehran, Iran      mansoureh@modares.ac.ir

<sup>3</sup> Assistant Professor, Department of Genetics, Faculty of Basic Sciences, Tarbiat Modares University, Tehran, Iran