

## Neuroprotective effects of alcoholic extract of *Artemisia herba-alba* on degeneration of alpha motoneurons of spinal cord ventral horn after sciatic nerve compression in rat

Mehran Sharifi<sup>1</sup>, Ali Shahraki<sup>2</sup>

**Background and Aim:** Peripheral nerve injury occurs in about 3% of the patients suffering from trauma and accidents. This injury induces Wallerian degeneration in the site of injury and, as a retrograde reaction, extends to the cell bodies of injured neurons in the central nervous system. The present study aimed to assess the neuro-protective effects of the alcoholic extract of *Artemisia herba-alba* on the degeneration of spinal cord ventral horn alpha motoneurons following sciatic nerve compression in rats.

**Materials and Methods:** In this experimental study, 30 male Wistar rats were randomly assigned into 5 six-member groups including control (A), compressed (C), and three compressed groups plus treatment with *Artemisia herba-alba* ethanolic extract with a dose of 50 (D50), 75 (D75), and 100 (D100) mg/kg. The alcoholic extract of *Artemisia herba-alba* was injected intraperitoneally once a week for four weeks. In the control group, the muscle was dissected at the sciatic nerve; in the compression and treatment groups, the sciatic nerve was exposed to compression after muscle contraction. At the end, the mice were anesthetized and subjected to perfusion. They were then sampled from the lumbar spinal cord. After staining the histological sections with toluidine blue, the neuron density was studied.

**Results:** Neuronal density in the compression group had a significant reduction compared with the control group ( $P < 0.05$ ). Neuronal density in D50 ( $938.3 \pm 36.2$ ) and D75 ( $1259 \pm 36.8$ ) increased significantly compared to that of group C ( $467.16 \pm 65.8$ ) ( $P < 0.05$ ). Similarly, neuronal density in group D100 ( $1736.5 \pm 96.9$ ) significantly increased compared to group C ( $476.16 \pm 65.8$ ) ( $P < 0.01$ ).

**Conclusion:** Alcoholic extract of *Artemisia herba-alba* had neuroprotective effects on alpha motoneurons in the spinal cord ventral horn following sciatic nerve compression in rats.

**Key Words:** *Artemisia herba-alba*, Neural degeneration, Sciatic nerve, Neuroprotective

*Journal of Birjand University of Medical Sciences. 2018; 24 (4): 263-272.*

*Received: December 28, 2016 Accepted: December 16, 2017*

---

<sup>1</sup> Department of Biology, Islamic Azad University of Jahrom, Jahrom, Iran.

<sup>2</sup> Corresponding author; Assistant Professor, Department of Biology, Faculty of science, University of Sistan and Baluchestan, Zahedan, Iran.  
E mail: ashahraki@science.usb.ac.ir

# اثرات محافظت نوروئی عصاره الکلی در منه بر دژنراسیون نوروئی‌های حرکتی شاخ قدامی نخاع به دنبال کمپرسیون عصب سیاتیک در موش صحرایی

مهران شریفی<sup>۱</sup>، علی شهرکی<sup>۲</sup>

## چکیده

زمینه و هدف: آسیب اعصاب محیطی، در حدود ۳ درصد از بیماران دچار ضربه و سانحه اتفاق می‌افتد. این آسیب باعث دژنراسیون والرین در محل آسیب به عصب می‌گردد و به‌صورت واکنشی برگشتی، به جسم سلولی نوروئی‌های آسیب‌دیده گسترش می‌یابد. هدف از این مطالعه، ارزیابی اثرات محافظت نوروئی عصاره الکلی گیاه دارویی درمنه (*Artemisia herba-alba*) بر دژنراسیون نوروئی‌های حرکتی آلفای شاخ قدامی نخاع به دنبال کمپرسیون عصب سیاتیک در موش صحرایی بود.

روش تحقیق: در این مطالعه تجربی، از ۳۰ سر موش صحرایی نر نژاد ویستار استفاده شد. حیوانات به‌طور تصادفی به پنج گروه ۶تایی شامل گروه‌های: کنترل (A)، کمپرسیون (C) و سه گروه کمپرسیون همراه با تیمار با دوزهای ۵۰ mg/kg (D50)، ۷۵ mg/kg (D75) و ۱۰۰ mg/kg (D100) عصاره الکلی درمنه به‌صورت تزریق داخل صفاقی هفته‌ای یکبار به‌مدت ۴ هفته تقسیم شدند. در گروه کنترل، عضله در محل عصب سیاتیک شکافته شد؛ اما در گروه‌های کمپرسیون و تیمار پس از شکافتن عضله، عصب سیاتیک در معرض کمپرسیون قرار گرفت. در انتها موش‌ها بیهوش شده و تحت عمل پرفیوژن قرار گرفتند؛ سپس از ناحیه کمری نخاع نمونه‌برداری شد. پس از رنگ‌آمیزی مقاطع بافتی با آبی تولوئیدین، دانسیته نوروئی مورد مطالعه قرار گرفت.

یافته‌ها: دانسیته نوروئی در گروه C نسبت به گروه کنترل کاهش معنی‌داری را نشان داد ( $P < 0.05$ ). دانسیته نوروئی در گروه D50 ( $928/3 \pm 36/2$ ) و گروه D75 ( $1259 \pm 36/8$ ) نسبت به تراکم نوروئی در گروه C ( $467/16 \pm 65/8$ ) به‌طور معنی‌داری افزایش داشت ( $P < 0.05$ ). دانسیته نوروئی در گروه D100 ( $1736/5 \pm 96/9$ ) نسبت به گروه C ( $467/16 \pm 65/8$ ) به‌طور معنی‌داری افزایش یافت ( $P < 0.01$ ).

نتیجه‌گیری: عصاره الکلی گیاه درمنه، دارای اثرات محافظتی بر روی روند توسعه دژنراسیون موتونوروئی‌های حرکتی آلفای شاخ قدامی نخاع پس از آسیب عصب سیاتیک است.

واژه‌های کلیدی: درمنه هربا-آلبا، دژنراسیون عصب، عصب سیاتیک، محافظت نوروئی

مجله علمی دانشگاه علوم پزشکی بیرجند. ۱۳۹۶؛ ۲۴ (۴): ۲۶۳-۲۷۲

دریافت: ۱۳۹۵/۱۰/۸ پذیرش: ۱۳۹۶/۹/۲۵

<sup>۱</sup> گروه زیست‌شناسی، دانشگاه آزاد اسلامی واحد چهرم، چهرم، ایران.

<sup>۲</sup> نویسنده مسؤؤل؛ استادیار، گروه زیست‌شناسی، دانشکده علوم، دانشگاه سیستان و بلوچستان، زاهدان، ایران.

آدرس: زاهدان - دانشگاه سیستان و بلوچستان - دانشکده علوم - گروه زیست‌شناسی کدپستی: ۹۸۱۶۷۴۵۷۸۵  
تلفن و نمابر: ۰۵۴۳۳۴۴۶۵۶۵ پست الکترونیکی: ashahraki@science.usb.ac.ir

## مقدمه

آن به وسیله سلول‌های شوآن مقیم فیبر آسیب‌دیده انجام می‌گیرد. با این حال پوشش میلین ترمیمی به ضخامت غلاف میلین اصلی و اولیه نمی‌باشد و به میزان قابل توجهی از ضخامت پوشش میلین ترمیمی کاسته می‌شود. علت این کمبود میلین به خوبی شناخته نشده است. به نظر می‌رسد دلیل آن تحریک ناکافی تمایز مجدد سلول‌های شوآن باشد و یا وجود سیگنال‌های مهارتی و یا هر دو عامل در این امر دخالت داشته باشد (۶).

از مهمترین ترکیب‌هایی که در دژنراسیون والرین آزاد می‌شوند، مجموعه‌ای از سیتوکین‌ها می‌باشند که به عنوان مولکول‌های واسطه‌ای التهاب عمل می‌کنند. تحقیقات نشان داده است که سیتوکین‌های التهابی شامل فاکتور نکروز توموری-آلفا (TNF- $\alpha$ )، اینترلوکین-۱ (IL-1 $\alpha$ ) و اینترلوکین-۱ بتا (IL-1 $\beta$ ) مهمترین سیتوکین‌هایی هستند که در دژنراسیون والرین آزاد می‌شوند و دارای سه نقش اساسی هستند. اول اینکه شبکه‌ای از سیتوکین‌ها را فعال می‌سازند؛ همانطور که در دیگر شبکه‌های التهابی هم این فعالیت را انجام می‌دهند. دوم اینکه باعث بکارگیری ماکروفاژها در ناحیه التهاب می‌شوند که از طریق فعال‌سازی سلول‌های اندوتلیال و تولید سیتوکین‌ها این عمل را انجام می‌دهند. سوم اینکه این سیتوکین‌ها می‌توانند به‌طور غیرمستقیم بقا و رشد سلول‌های عصبی محیطی و درد نوروپاتیک را از طریق تنظیم تولید فاکتور رشد عصبی (NGF) در فیبروبلاست‌های مقیم سلول‌های عصبی محیطی تنظیم کنند (۷).

گیاه دارویی درمنه از خانواده کامپوزیته می‌باشد که در سراسر نیمکره شمالی زمین دیده می‌شود و دارای بیش از ۲۰۰ گونه می‌باشد. اغلب این گیاهان دارای برگ‌های معطر و تلخ و اثرات دارویی مشابه می‌باشند. درمنه هربا-آلبا نیز برای خصوصیات درمانی و ویژگی‌های دارویی‌اش در طب سنتی و پزشکی مدرن مورد توجه زیادی می‌باشد. بررسی‌های مربوط به آنالیز عصاره متانولی این گیاه نشان می‌دهد که این عصاره

آسیب‌های اعصاب محیطی ممکن است در اثر صدمات هنگام تولد، تصادف‌ها، درگیری‌های فیزیکی و خشونت‌ها رخ دهند. این آسیب‌ها به‌صورت کمپرسیون، له‌شدگی، بریدگی و پارگی اعصاب محیطی دیده می‌شوند که تقریباً در ۳ درصد بیماران دچار ضربه و سانحه به‌وقوع می‌پیوندد (۱). آسیب‌های مذکور باعث ایجاد پاسخ شدید التهابی، به‌ویژه در بخش انتهایی سلول عصبی می‌گردد. این روند، تحت عنوان دژنراسیون والرین خوانده می‌شود که از نام آگوستوس ولنی والر گرفته شده است (۲، ۳).

والر برای اولین بار تغییرات مورفولوژیکی را در اعصاب بریده‌شده زبانی حلق و زیرزبانی قورباغه بررسی کرد. دژنراسیون داخلی بخش انتهایی آکسون قطع‌شده و آسیب‌دیده به‌عنوان واقعه کلیدی در دژنراسیون والرین به‌حساب می‌آید؛ زیرا وقایع آبشاری از پاسخ‌های سلولی غیرنورونی را تحریک می‌کند که منجر به پاک‌سازی بافت‌های تخریب‌شده و مهارکننده در عصب محیطی می‌گردد و فضایی را به‌وجود می‌آورد که رشد مجدد آکسون را بعد از آسیب عصبی حمایت می‌کند (۲، ۳). بعد از اینکه در عصب آسیب‌دیده محیطی، دژنراسیون شروع شد، یک‌سری تغییرات به‌زودی در سلول عصبی آغاز می‌گردد که شامل اختلال در سدّ خونی-عصبی و تغییرات سلولی مرتبط با دژنراسیون می‌باشد. سدّ خونی-عصبی از سلول‌های اندوتلیال تشکیل شده است که با اتصالات محکم، به یکدیگر متصل شده‌اند و انتقال پروتئین‌ها، هورمون‌ها، یون‌ها و ترکیبات سمی را از خون به داخل بافت عصبی محدود می‌سازد (۴). بعد از آسیب عصب محیطی، بیشترین نفوذپذیری سدّ خونی-عصبی ظرف ۴-۷ روز اتفاق می‌افتد که با ماکزیمم پاسخ التهابی همراه خواهد بود. افزایش نفوذپذیری سدّ خونی-عصبی اجازه می‌دهد، عوامل خونی و سلول‌هایی که ترمیم بافت را تسهیل می‌کنند، وارد سلول عصبی گردند (۵). بعد از آسیب عصب محیطی، دژنراسیون آکسون و بازسازی مجدد پوشش میلین

دوز  $75\text{mg/kg}$  (D75) و گروه کمپرسیون تیمار شده با عصاره اتانولی درمنه دوز  $100\text{mg/kg}$  (D100)، تقسیم شدند. دوزهای عصاره اتانولی گیاه بر اساس مطالعات قبلی در نظر گرفته شد (۱۱).

پروتکل اخلاقی اصول کار با حیوانات آزمایشگاهی در طول این تحقیق رعایت گردید. ابتدا حیوانات به وسیله دی‌اتیل‌اتر به صورت استنشاقی بیهوش شدند؛ بیهوشی به وسیله کتامین ( $60\text{mg/kg}$ ) به صورت داخل صفاقی ادامه یافت. سپس عصب سیاتیک پای راست در ناحیه سر استخوان ران توسط عمل جراحی آشکار شد و توسط پنس خون‌بند با قفل درجه دو به مدت ۶۰ ثانیه تحت کمپرسیون قرار گرفت (۱۲). بعد از آن، محل برش ضد عفونی گردید و بخیه زده شد. در گروه شاهد، پوست و عضلات مربوط با عمل جراحی برش زده شد، ولی عصب سیاتیک تحت کمپرسیون قرار نگرفت. در گروه‌های تیمار اولین تزریق عصاره اتانولی گیاه بر اساس دوزهای مربوطه بلافاصله پس از انجام عمل کمپرسیون به صورت داخل صفاقی صورت گرفت و سه تزریق دیگر در روزهای ۷، ۱۴ و ۲۱ بعد از عمل انجام شد (۱۲، ۱۳). در گروه‌های شاهد و کمپرسیون، تزریق سرم فیزیولوژی در نوبت‌های مربوطه صورت گرفت. در نهایت پس از گذشت ۲۸ روز از عمل جراحی، حیوانات تحت عمل پرفیوژن قرار گرفتند و طناب نخاعی تا انتهای دم اسب خارج گردید. در روش پرفیوژن، تثبیت‌کننده (فرمالین ۱۰٪ نمکی) در حیوان بیهوش از طریق بطن چپ در بسترهای عروقی جریان یافت. آنگاه ۱۸ میلی‌متر انتهایی آن برداشته شد و حذف گردید و سپس ۸ میلی‌متر از انتهای طناب نخاعی به عنوان نمونه مورد مطالعه، نمونه‌برداری شد. به دلیل اینکه منشأ عصب سیاتیک از اعصاب L4-S3 می‌باشد، نمونه به دست آمده شامل جسم سلولی نورون‌های تشکیل‌دهنده عصب سیاتیک بود (۱۲، ۱۳). بعد از نمونه‌برداری، قطعات نخاع به مدت یک هفته در تثبیت‌کننده قرار داده شد و پس از آن وارد مرحله پاساژ بافتی گردید. اولین مرحله، آبیگری بود که به وسیله الکل ۷۰، ۸۰ و

حاوی ترکیبات بیولوژیک فعال زیادی می‌باشد که مهمترین این ترکیبات و بخش عمده آنها شامل: ۱، ۸، سینئول، آرتیمیزین، تانین، ساپونین، آلفاپینن و کامفور می‌باشد (۸). ترکیب آرتیمیزین یک ترکیب سزکوئی‌ترین لاکتون می‌باشد که دارای اثرات ضد مالاریایی و ضد توموری می‌باشد. درمنه در طب سنتی به عنوان ضد نفخ، ضد سرفه و درمان بیماری‌های روماتوئیدی استفاده می‌شود (۹). گزارش‌های متعددی در خصوص اثرات ضد التهابی، ترمیم‌کنندگی زخم و آنتی‌اکسیدانی درمنه هربا-آلبا وجود دارد (۸، ۱۰، ۱۱). مطالعه‌ای در سال‌های اخیر نشان داده است که اثرات ضد التهابی این گیاه به دلیل مهار تولید نیتریک‌اکسید و پروستاگلاندین E2 است (۱۱).

اثرات این گیاه روی التیام جراحات سیستم عصبی محیطی و محافظت نورونی، مورد بررسی قرار نگرفته است؛ بنابراین هدف از این مطالعه بررسی اثرات محافظتی عصاره الکلی درمنه هربا-آلبا روی تراکم موتونورون‌های آلفای شاخ قدامی نخاع پس از کمپرسیون عصب سیاتیک در موش صحرایی بود.

## روش تحقیق

در این مطالعه تجربی، تعداد ۳۰ سر موش صحرایی نر نژاد ویستار با سن تقریبی ۱۲ هفته و وزن ۲۵۰-۳۰۰ گرم مورد آزمایش قرار گرفت. حیوانات از مرکز حیوانات دانشگاه علوم پزشکی زاهدان تهیه و در اتاق حیوانات آزمایشگاهی دانشگاه سیستان و بلوچستان در شرایط استاندارد ۱۲ ساعت تاریکی و ۱۲ ساعت روشنایی، در دمای  $24 \pm 2$  درجه سانتی‌گراد و دسترسی آزاد به آب و غذا نگهداری شدند. حیوانات به مدت یک هفته برای سازگاری با محیط در این شرایط بودند؛ سپس به صورت تصادفی به پنج گروه ۶تایی شامل: گروه شاهد (A)، گروه کمپرسیون (C)، گروه کمپرسیون تیمار شده با عصاره اتانولی درمنه دوز  $50\text{mg/kg}$  (D50)، گروه کمپرسیون تیمار شده با عصاره اتانولی درمنه

مشخص گردید. بر اساس این آزمون، توزیع داده‌ها در همه گروه‌های مورد مطالعه نرمال بود. در ادامه تجزیه و تحلیل آماری داده‌ها به وسیله آزمون‌های آماری آنالیز واریانس یک‌طرفه و تست تعقیبی Tukey انجام شد. نتایج به صورت  $Mean \pm SD$  بیان گردید. سطح معنی‌داری، کمتر از ۰/۰۵ در نظر گرفته شد.

### یافته‌ها

نتایج حاصل از بررسی اثر عصاره الکلی گیاه درمنه هریا-آلبا بر دانسیته موتونورون‌های آلفای شاخ قدامی نخاع در گروه‌های درمان، کنترل و کمپرسیون پس از دوره ۲۸ روزه، در جدول یک بیان شده است. میانگین  $\pm$  انحراف استاندارد هر کدام از گروه‌های مورد مطالعه نیز در این جدول نشان داده شده است.

دانسیته موتونورون‌های آلفای شاخ قدامی نخاع در گروه کمپرسیون ( $467/16 \pm 65/8$ ) نسبت به گروه کنترل ( $1783 \pm 72/5$ ) کاهش معنی‌داری را نشان داد ( $P < 0/01$ ). تزریق عصاره الکلی گیاه درمنه هریا-آلبا به صورت داخل صفاقی باعث افزایش دانسیته موتونورون‌های آلفای شاخ قدامی نخاع در گروه‌های تیمار با دوز  $50 \text{ mg/kg}$  ( $938/3 \pm 36/2$ ) و  $75 \text{ mg/kg}$  ( $1259 \pm 36/8$ ) نسبت به گروه کمپرسیون ( $467/16 \pm 65/8$ ) شد ( $P < 0/05$ ). دانسیته نورون‌های مورد مطالعه در گروه تیمار با دوز  $100 \text{ mg/kg}$  ( $1736/5 \pm 96/9$ ) نیز نسبت به گروه کمپرسیون ( $467/16 \pm 65/8$ ) به طور معنی‌داری افزایش یافت ( $P < 0/01$ ) (نمودار ۱ و شکل ۱ بخش‌های الف، ب و ج). بر اساس نمودار یک، با توجه به اینکه با افزایش دوز عصاره الکلی گیاه، درصد محافظت نورونی و دانسیته نورونی افزایش یافت، اثرات محافظتی آن روی دانسیته نورونی به صورت وابسته به دوز بوده است.

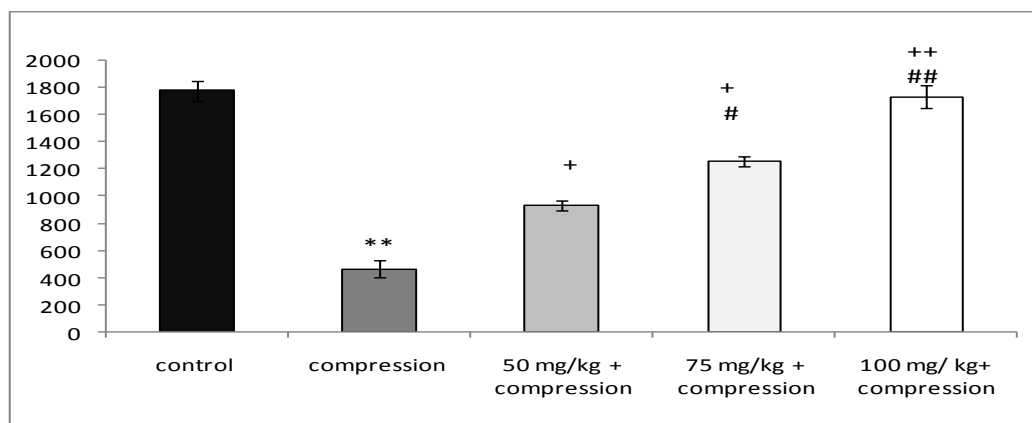
۹۰، الکل مطلق I و الکل مطلق II صورت گرفت. مرحله بعد، شفاف‌سازی با بوتانل ۱ و ۲ و مرحله سوم آغشتگی با پارافین ۱ و ۲ بود. آنگاه قالب‌های پارافینی تهیه گردید و با استفاده از دستگاه میکروتوم برش‌های متوالی ۷ میکرونی زده شد. از هر کدام از نمونه‌ها تعداد ۳۰ برش آماده شد و با رنگ تولوئیدین آبی رنگ‌آمیزی صورت پذیرفت. پس از رنگ آمیزی، مطالعه مورفومتریک تراکم نورون‌های حرکتی شاخ قدامی نخاع با استفاده از میکروسکوپ نوری المپیوس ساخت کشور ژاپن با بزرگنمایی ۱۰ به روش دایسکتور انجام گرفت. تراکم نورون‌های مورد مطالعه، با استفاده از فرمول مجموع نورون‌های شمارش شده تقسیم بر تعداد دفعات نمونه‌برداری ضربدر حجم چهار چوب نمونه‌برداری ( $\text{mm}^3$ ) به دست آمد. حجم چهار چوب نمونه‌برداری برابر است با مساحت چهارچوب نمونه‌برداری ضربدر فاصله بین دو برش یا ضخامت هر برش (۱۲-۱۴).

بخش‌های هوایی گیاه درمنه شامل ساقه و برگ‌ها، از دامنه کوه تفتان در استان سیستان و بلوچستان در خرداد ماه ۱۳۹۳ جمع‌آوری و در سایه خشک شد. شناسایی علمی گونه گیاه به وسیله متخصص گیاه‌شناسی دانشکده علوم دانشگاه سیستان و بلوچستان صورت گرفت. نمونه هرباریومی گیاه به شماره ۲۰۱۷، در هرباریوم گروه زیست‌شناسی دانشگاه سیستان و بلوچستان موجود می‌باشد. برای عصاره‌گیری از گیاه، مقدار ۱۵ گرم پودر آسیاب‌شده گیاه در ۱۵۰ سی‌سی اتانول ریخته و روی شیکر قرار داده شد و به مدت ۴۸ ساعت به وسیله مگنت الکتریکی به هم زده شد. آنگاه محلول به دست آمده به وسیله کاغذ صافی دارای قطر روزه  $1 \mu\text{m}$  صاف گردید و در دمای  $37^\circ\text{C}$  در انکوباتور قرار داده شد تا حلال آن تبخیر شود.

تجزیه و تحلیل آماری داده‌ها به وسیله نرم‌افزار آماری SPSS (ویرایش ۲۰) انجام شد. توزیع نرمال یا غیر نرمال اطلاعات به دست آمده به وسیله آزمون کلموگروف-اسمیرنوف

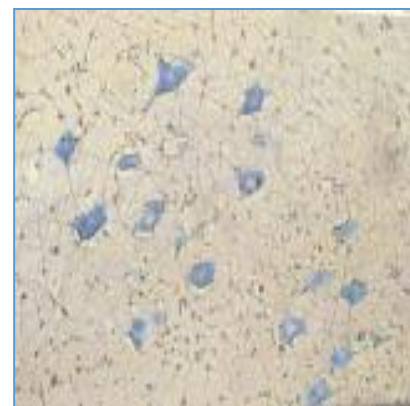
جدول ۱- دانسیته موتونورون‌های آلفای شاخ قدامی نخاع در گروه‌های مختلف مورد مطالعه (R: Rat).

| شماره نمونه  | گروه کنترل | گروه کمپرسیون | گروه تیمار با عصاره الکلی درمنه با دوز ۵۰ mg/kg | گروه تیمار با عصاره الکلی درمنه با دوز ۷۵ mg/kg | گروه تیمار با عصاره الکلی درمنه با دوز ۱۰۰ mg/kg |
|--------------|------------|---------------|---|---|--|
| R1           | ۱۷۷۷       | ۷۱۰           | ۹۳۵   | ۱۳۱۰  | ۱۶۶۵   |
| R2           | ۱۵۵۳       | ۳۷۴           | ۹۳۵   | ۱۲۵۳  | ۱۷۹۶   |
| R3           | ۱۷۷۷       | ۳۳۶           | ۸۹۸   | ۱۱۶۰  | ۱۷۳۱   |
| R4           | ۱۹۲۷       | ۴۸۶           | ۸۷۹   | ۱۳۸۴  | ۲۰۲۰   |
| R5           | ۱۹۶۵       | ۵۲۳           | ۱۰۸۵  | ۱۲۹۱  | ۱۴۲۱   |
| R6           | ۱۷۰۰       | ۳۷۴           | ۸۹۸   | ۱۱۶۰  | ۱۷۹۶   |
| میانگین گروه | ۱۷۲/۵±۱۷۸۳ | ۴۶۷/۱۶±۶۵/۸   | ۳۶/۲±۹۳۸/۳                                      | ۳۶/۸±۱۲۵۹                                       | ۱۷۳۶/۵±۹۶/۹                                      |

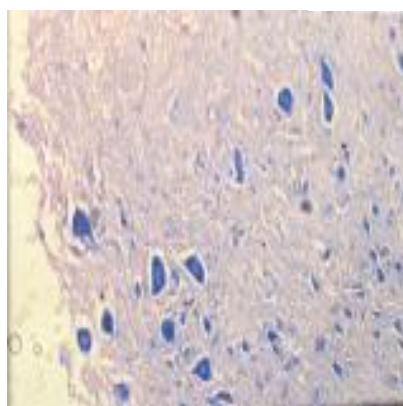


نمودار ۱- مقایسه میانگین دانسیته نورونی بین گروه‌های کنترل، کمپرسیون و تیمار. \*\* ( $P < 0.01$ ) مقایسه بین گروه‌های کمپرسیون و کنترل؛ + ( $P < 0.05$ ) مقایسه بین گروه‌های تیمار با دوز ۵۰ mg/kg و ۷۵ mg/kg با گروه کمپرسیون؛ ++ ( $P < 0.01$ ) مقایسه بین گروه کمپرسیون و تیمار با دوز ۱۰۰ mg/kg؛ # ( $P < 0.05$ ) مقایسه بین گروه تیمار با دوز ۷۵ mg/kg و تیمار با دوز ۵۰ mg/kg؛ ## ( $P < 0.01$ ) مقایسه بین گروه تیمار با دوز ۱۰۰ mg/kg و تیمار با دوز ۷۵ mg/kg.

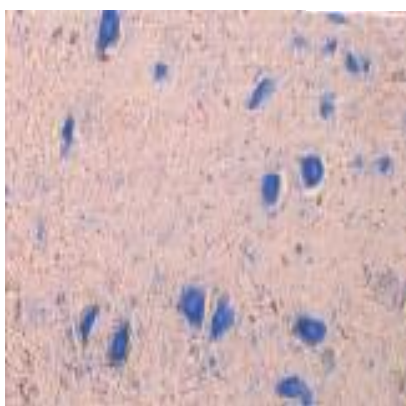
الف)



ب)



ج)



شکل ۱- الف): برش عرضی نخاع در گروه کنترل. هسته نورون‌های حرکتی شاخ قدامی نخاع در مرکز نورون قرار دارد (1600X و رنگ‌آمیزی آبی تولوئیدین و اریتروزین). ب): برش عرضی نخاع در گروه کمپرسیون. هسته نورون‌های حرکتی شاخ قدامی نخاع به کنار کشیده شده است و در مواردی محو شده است (1600X و رنگ‌آمیزی آبی تولوئیدین و اریتروزین). ج): برش عرضی نخاع در گروه تیمار با دوز ۵۰ mg/kg. نورون‌های حرکتی شاخ قدامی نخاع در حال برگشت به حالت اولیه و طبیعی هستند. هسته نورون‌ها به سمت مرکز سلول برگشته است (1600X و رنگ‌آمیزی آبی تولوئیدین و اریتروزین).

## بحث

نتایج این مطالعه نشان داد که دانسیته نورون‌های حرکتی آلفای شاخ قدامی نخاع در گروه کمپرسیون به‌طور معنی‌داری نسبت به دانسیته این نورون‌ها در گروه کنترل کاهش یافت؛ بدین معنی که کمپرسیون عصب سیاتیک باعث ایجاد واکنش عقب‌گرد به سمت جسم سلولی نورون‌های حرکتی شاخ قدامی نخاع و در نتیجه کاهش معنی‌دار دانسیته نورونی در گروه کمپرسیون نسبت به گروه کنترل شد. مکانیسم پیشنهادی به دنبال کمپرسیون عصب سیاتیک شامل: ایجاد آپوپتوز و افزایش ورود کلسیم به داخل نورون، همچنین آزاد شدن انتقال‌دهنده‌های عصبی تحریکی مانند گلوتامات، افزایش سطح رادیکال‌های آزاد و ایجاد پدیده التهاب بود (۱۲، ۱۵).

در مطالعه Wood و همکاران، قطع عصب سیاتیک در ناحیه میانی ران باعث دژنره‌شدن نورونی سریع و ایجاد آپوپتوز در نورون‌های حسی گانگلیون ریشه پشتی نخاع در سمت ضایعه شد که در نتیجه می‌تواند باعث کاهش معنی‌دار در میزان تراکم نورون‌های حرکتی آلفا در شاخ قدامی نخاع در فیبر عصبی آسیب‌دیده گردد (۱۶). مطالعه اثرات اولیه بریدگی عصب سیاتیک بر روی تغییرات نورون‌های حرکتی نخاع نشان داد که درصد بقای نورون‌های حرکتی در قطعه‌های L4 تا L6 نخاع طی ۶ تا ۷۲ ساعت پس از بریدگی عصب سیاتیک، کاهش معنی‌داری یافت (۱۷). همچنین مطالعه انجام‌شده بر روی آسیب نخاعی نشان داد که آسیب‌های ایجادشده منجر به ایجاد آپوپتوز و شروع مسیرهای مرگ داخلی سلولی شد (۱۸). مطالعه‌ای که توسط Kinugassa و همکاران در سال ۲۰۰۲ انجام شد، نشان داد که بریدگی و له‌شدن عصب باعث القای آپوپتوز در داخل نورون‌ها می‌گردد که این مطلب تأییدکننده نتایج مطالعه حاضر می‌باشد (۱۹).

در مطالعه حاضر تمام گروه‌های دریافت‌کننده عصاره الکلی گیاه درمنه هربا-آلبا، افزایش معنی‌داری را در تراکم

نورونی در مقایسه با گروه آسیب (کمپرسیون) نشان دادند. با توجه به اینکه کمپرسیون عصب باعث آزاد شدن رادیکال‌های آزاد اکسیژن می‌شود و عصاره گیاه درمنه ایرانی دارای خواص حذف رادیکال‌های آزاد و ظرفیت تام آنتی‌اکسیدانی از طریق ترکیبات فلاونوئیدی می‌باشد، می‌توان افزایش تراکم نورونی در ۳ گروه تیمار شده در مقایسه با گروه کمپرسیون را به این اثر نسبت داد. در مطالعه‌ای که اثرات آنتی‌اکسیدانی عصاره الکلی این گیاه مورد بررسی قرار گرفت، مشخص شد که گیاه درمنه به‌عنوان یک آنتی‌اکسیدان اولیه از طریق تعادل هیدروژن و واکنش با رادیکال‌های آزاد، دارای توان بالایی در حذف رادیکال‌های آزاد اکسیژن می‌باشد (۲۰). مطالعه Abdel Jaleel و همکاران نشان داد که عصاره گونه درمنه باعث کاهش سطح مالون‌دی‌آلدئید (MDA) و افزایش سطح سوپر اکسید دیسموتاز (گلوکوتایون ردوکتاز) و گلوکوتایون پر اکسیداز به‌عنوان آنتی‌اکسیدان‌های آنزیمی در حیوانات آزمایشگاهی می‌شود (۲۱). همچنین در مطالعه‌ای اثرات ضد درد و ضد التهابی گیاه *Artemisia herba-alba* شناخته شده است که به نظر می‌رسد حداقل یکی از مهمترین ترکیبات مؤثره برای چنین اثراتی، ترکیب (E)-caryophyllene موجود در این گیاه باشد (۱۱). احتمالاً کاهش آسیب ایجادشده و در نتیجه افزایش تراکم نورونی مشاهده‌شده در نتایج مطالعه حاضر را نیز می‌توان به اثرات ضد التهابی این گیاه نسبت داد.

جاستوسیدین (Jaceosidin) که یک فلاونوئید فعال مشتق‌شده از گیاه درمنه می‌باشد، تنظیم‌کننده بالای COX-2 و MMP (یک آنزیم وابسته به روی و متعلق به خانواده متالوپروتئین‌های ماتریکس) می‌باشد و با پاسخ‌های التهاب عصبی در تخریب نورون ارتباط دارد. جاستوسیدین باعث مهار TPA القاکنده فسفوریلاسیون پروتئین کیناز ۱ و ۲ که یکی از مولکول‌های مسیر سیگنالی تنظیم‌کننده COX-2 و MMP می‌باشد، می‌گردد و با مهار این دو فاکتور می‌تواند باعث مهار التهاب عصبی گردد (۲۲). همچنین سلول‌های

*wilhelmsii* برابر با ۱۴۳۷ بوده است. در حال حاضر مطالعه‌ای در مورد اثرات محافظت نورونی ترکیبات مؤثره این دو گیاه موجود نیست. به نظر می‌رسد ترکیب ضد التهابی (E)-caryophyllene در گیاه *Artemisia herba-alba* در دوز ۱۰۰ میلی‌گرم بر کیلوگرم عصاره، تاحدودی در این زمینه مؤثر باشد (۱۴). عصاره هیدرو الکلی پنیرباد متعاقب ایسکمی مغزی توانست سلول‌های عصبی را در برابر استرس اکسیداتیو تا حدودی محافظت کند (۲۸). برای مقایسه اثرات محافظت نورونی درمنه با پنیرباد لازم است مطالعات مقایسه‌ای روی بخش‌های مختلف سیستم عصبی صورت گیرد.

### نتیجه‌گیری

عصاره الکلی درمنه هربا-آلبا می‌تواند نورون‌های حرکتی آلفای شاخ قدامی نخاع را پس از آسیب عصب محیطی در برابر دژنراسیون محافظت نماید.

### تقدیر و تشکر

این مقاله برگرفته از پایان‌نامه آقای مهران شریفی با کد ۳۲۹ و کد مصوب کمیته اخلاق دانشگاه علوم پزشکی زاهدان به شماره Ir.Zums.Rec.1394.2018 برای اخذ کارشناسی ارشد رشته زیست‌شناسی-فیزیولوژی جانوری از دانشگاه آزاد اسلامی واحد جهرم می‌باشد. بدین‌وسیله از معاونت پژوهشی این دانشگاه برای حمایت‌های لازم قدردانی می‌شود. همچنین از دانشکده علوم دانشگاه سیستان و بلوچستان و از مسؤول آزمایشگاه پاتولوژی شهرستان زاهدان سرکار خانم دکتر حیدری برای همکاری در اجرای این تحقیق، صمیمانه تشکر و قدردانی می‌گردد.

میکروگلیال عصبی، منبع مهمی از MMP می‌باشند؛ بنابراین فعالیت بالا و یا بیان iNOS و COX در سلول‌های مغزی سبب بیماری‌های نورودژنراتیو می‌شود (۲۳). همچنین آرتمزین که یک عصاره طبیعی گیاه درمنه می‌باشد، از طریق مهار فاکتور القاکننده متالوپروتئیناز ماتریکس خارج سلولی (EMMPRIN) و MMP می‌تواند باعث کاهش سطح بیماری‌های نورودژنراتیو از جمله پلاک آترواسکلروتیک شود (۲۴).

در مطالعه‌ای نشان داده شد که عصاره گیاه درمنه دارای اثرات سودمند ضد آپیتوزی می‌باشد. در این مطالعه عصاره گیاه درمنه باعث کاهش سطح لیپوپپتوز در سلول‌های Hep (G2) شد (۲۵). آپیتوز لیپیدی با مولکول Fas ligand یا رسپتور فاکتور نکروزی تومور و مسیر داخلی میتوکندریایی در ارتباط است و باعث فعال شدن فاکتور Jnk که یک فاکتور تحریک‌کننده پروتئین کیناز فعال‌شونده با میتوزن که باعث راه‌اندازی مکانیسم‌های آپیتوزی در سطح غشای لیپیدی می‌گردد، می‌شود (۲۶، ۲۷).

اثرات محافظت نورونی گیاهان دیگری نظیر بومادران و پنیرباد نیز در سال‌های اخیر مطالعه شده است. مقایسه نتایج مطالعه حاضر با مطالعه گونه بومادران به نام *Achillea wilhelmsii* نشان می‌دهد که در دوز ۵۰ میلی‌گرم بر کیلوگرم، گونه بومادران (دانسیته نورونی ۱۲۰۸) محافظت بیشتری نسبت به *Artemisia herba-alba* (دانسیته نورونی ۹۳۸) داشته است؛ اما در دوز ۱۰۰ میلی‌گرم بر کیلوگرم، گیاه *Artemisia herba-alba* محافظت نورونی بیشتری ایجاد کرده است. دانسیته نورونی در دوز ۱۰۰ میلی‌گرم بر کیلوگرم در گیاه *Artemisia herba-alba* برابر با ۱۷۳۶ بوده است؛ در حالی‌که در گیاه *Achillea*

### منابع:

- 1- Svinnigen AF, Dahlin LB. Repair of the peripheral nerve- remyelination that works. *Brain Sci.* 2013; 3(3): 1182-97.
- 2- Chemnitz A, Andersson G, Rosen B, Dahlin, LB, Björkman A. Poor electroneurography but excellent hand function 31 years after nerve repair in childhood. *Neuro Report.* 2013; 24(1): 6-9.



- 3- Stoll G, Jander S, Myers PR. Degeneration and regeneration of the peripheral nervous system: from Augustus Waller's observations to neuroinflammation. *J Peripher Nerv Syst.* 2002; 7(1): 13-27.
- 4- Weerasuriya A, Mizisin AP. The blood-nerve barrier: structure and functional significance. *Methods Mol Biol.* 2011; 686: 149-73.
- 5- Mizisin AP, Weerasuriya A. Hemostatic regulation of the endoneurial microenvironment during development, aging and in response to trauma, disease and toxic insult. *Acta Neuropathol.* 2011; 121(3): 291-312.
- 6- Stassart RM, Fledrich R, Velanac V, Brinkmann BG, Schwab MH, Meijer D, et al. A role for Schwann cell-derived neuregulin-1 in remyelination. *Nat Neurosci.* 2013; 16(1): 48-54.
- 7- Shahash S, Reichert F, Rotshenker S. The cytokine network of Wallerian degeneration: tumor necrosis factor- $\alpha$ , interleukin-1 $\alpha$ , and interleukin -1 $\beta$ . *J Neurosci.* 2002; 22(8): 3052-60.
- 8- Mohamed AE, El-sayed MA, Hegazy ME, Helaly SE, Esmail AM, Mohamed NS. Chemical constituents and biological activities of *Artemisia herba-alba*. *Rec Nat Prod.* 2010; 4(1): 1-25.
- 9- Efferth T. Willmar Schwabe Award 2006: Antiplasmodial and antitumor activity of artemisinin- from bench to bedside. *Planta Med.* 2007; 73(4): 299-309.
- 10- Abid ZB, Feki M, Hedhili A, Hamdaoui MH. *Artemisia herba-alba* Asso (asteraceae) has equivalent effects to green and black tea decoctions on antioxidant processes and some metabolic parameters in rats. *Ann Nutr Metab.* 2007; 51(3): 216-22.
- 11- Qanis EY, Alatshan AZ, Bseiso YG. Chemical composition, antinociceptive and anti-inflammatory effects of *Artemisia herba-alba* essential oil. *J Food Agri environ.* 2016; 14(2): 20-7.
- 12- Behnam-Rasouli M, Nikravesh MR, Mhadavi-Shahri N, Tehranipour M. Post-operative time effects after sciatic nerve crush on the number of alpha motoneurons, using a stereological counting method (disector). *Iran Biomed J.* 2000; 4(1): 45-9.
- 13- Shahraki A, Shahraki A. *Achillea mellifolium* ethanolic extract protective effects on ventral horn of the spinal cord alpha motoneurons degeneration after sciatic nerve compression in rats. *J Birjand Univ Med Sci.* 2016; 22(4): 340-8. [Persian]
- 14- Shahraki A, Dianifar R. Effects of alcoholic extract of *Achillea wilhelmsii* on density of motor neurons of spinal cord after sciatic nerve compression in male rats. *J Gorgan Uni Med Sci.* 2016; 18(3): 21-2. [Persian]
- 15- Jamalpoor Z, Asgari A, Nourani M. Skeletal muscle tissue engineering: Present and future. *Iran J Mil Med.* 2012; 14(2): 1-6.
- 16- Wood MD, Kemp SWP, Weber C, Borschel GH, Gordon T. Outcome measures of peripheral nerve regeneration. *Ann Anat.* 2011; 193(4): 321-33.
- 17- Mietto BS, Mostacada K, Martinez AMB. Neurotrauma and inflammation: CNS and PNS responses. *Mediators Inflamm.* 2015; 2015: ID251204.
- 18- Guertin AD, Zhang DP, Mak KS, Alberta JA, Kim HA. Microanatomy of axon/glial signaling during Wallerian degeneration. *J Neurosci.* 2005; 25(13): 3478-87.
- 19- Kinugasa T, Ozaki S, Hamanaka S, Kudo N. The effects of sciatic nerve axotomy on spinal motoneurons in neonatal Bax-deficient mice. *Neurosci Res.* 2002; 44(4): 439-46.
- 20- Qnais E, Raad D, Bseiso Y. Analgesic and anti-inflammatory effects of an extract and flavonoids from *Artemisia herba-alba* and their mechanisms of action. *Neurophysiology.* 2014; 46(3): 238-46.
- 21- Abdel Jaleel GAR, Abdallah HMI, Sayed Gomma NEL. Pharmacological effects of ethanol extract of Egyptian *Artemisia herba-alba* in rats and mice. *Asian Pac J Trop Biomed.* 2016; 6(1): 44-9.
- 22- Jeong MA, Lee KW, Yoon DY, Lee HJ. Jaceosidin, a pharmacologically active flavone derived from *Artemisia argyi*, inhibits phorbol-ester-induced upregulation of COX-2 and MMP-9 by blocking phosphorylation of ERK-1 and -2 in cultured human mammary epithelial cells. *Ann N Y Acad Sci.* 2007; 1095: 458-66.

- 23- Ichihara S, Inada Y, Nakamura T. Artificial nerve tubes and their application for repair of peripheral nerve injury: an update of current concepts. *Injury*. 2008; 39 Suppl 4: 29-39.
- 24- Wang Y, Huang ZQ, Wang CQ, Wang LS, Meng S, Zhang YC, et al. Artemisinin inhibits extracellular matrix metalloproteinase inducer (EMMPRIN) and matrix metalloproteinase-9 expression via a protein kinase C $\delta$ /p38/extracellular signal-regulated kinase pathway in phorbol myristate acetate-induced THP-1 macrophages. *Clin Exp Pharmacol Physiol*. 2011; 38(1): 11-8.
- 25- Jang E, Shin MH, Kim KS, Kim Y, Na YC, Woo HJ, et al. Anti-lipoapoptotic effect of *Artemisia capillaris* extract on free fatty acids-induced HepG2 cells. *BMC Complement Altern Med*. 2014; 14: 253.
- 26- Ricchi M, Odoardi MR, Carulli L, Anzivino C, Ballestri S, Pinetti A, et al. Differential effect of oleic and palmitic acid on lipid accumulation and apoptosis in cultured hepatocytes. *J Gastroenter Hepatol*. 2009; 24(5): 830-40.
- 27- Kakisaka K, Cazanave SC, Fingas CD, Guicciardi ME, Bronk SF, Werneburg NW, et al. Mechanisms of lysophosphatidylcholine-induced hepatocyte lipoapoptosis. *Am J Physiol Gastrointest Liver Physiol*. 2012; 302(1): G77-84.
- 28- Sarbishegi M, Heidari Z, Mahmoudzadeh-Sagheb H, Valizadeh M, Doostkami M. Neuroprotective effects of *withnia coagulans* root extract on CA1 hippocampus following cerebral ischemia in rats. *Avecina J Phytomed*. 2016; 6(4): 399-409.