

## ترومبوز اولیه ورید اندام فوقانی، سندرم پاژه اسکروتر - معرفی مورد

طوبی کاظمی<sup>1</sup>، سید علی معزی<sup>2</sup>، مهسا قاسمی<sup>3</sup>

### چکیده

ترومبوز ورید عمقی بیماری (DVT) شایعی میباشد که بیشتر در اندام تحتانی اتفاق می افتد. تقریباً در 10% موارد اندام فوقانی گرفتار میشود. در حال حاضر، DVT اندام فوقانی به علت استفاده از وسایل داخل عروقی مانند کاتتر وریدی و پیس میکر در حال افزایش است که با توجه به داشتن خطر آمبولی ریه از اهمیت خاصی برخوردار است. علل شایع تر ترومبوز در اندام فوقانی شامل تعبیه کاتتر در اندام، تروما، عفونت، انسداد مکانیکی، اعتیاد تزریقی، جراحی و ... هستند. سندرم پاژه اسکاتریک، فرم نادری از DVT اولیه اندام فوقانی است که در افراد جوان سالم و در دست غالب، به علت حرکاتی مانند بلند کردن جسم سنگین یا بازی بیس بال ایجاد میشود. در این مقاله ما به معرفی بیمار جوانی میپردازیم که به علت جابجایی یخچال دچار درد وتورم در دست راست شده و پس از انجام سونوگرافی داپلر عروقی دست و ونوگرافی تشخیص DVT داده شده و تحت درمان با آنتی کواگولانت قرار میگیرد. همچنین در مورد ادامه درمان بیمار، سیر بیماری و فالوآپ 4ساله بیمار توضیحاتی داده خواهد شد.

واژه‌های کلیدی: ترومبوز ورید عمقی؛ اندام فوقانی؛ سندرم پاژه اسکروتر

مجله علمی دانشگاه علوم پزشکی بیرجند. 1394؛ 22 (4): 392-398.

دریافت: 1394/06/27 پذیرش: 1394/09/17

<sup>1</sup> مرکز تحقیقات آنرواسکلروز و عروق کرونر، استاد قلب و عروق، دانشگاه علوم پزشکی بیرجند، بیرجند، ایران؛

<sup>2</sup> نویسنده مسؤل؛ مرکز تحقیقات آنرواسکلروز و عروق کرونر، استادیار قلب و عروق، دانشگاه علوم پزشکی بیرجند، بیرجند، ایران؛

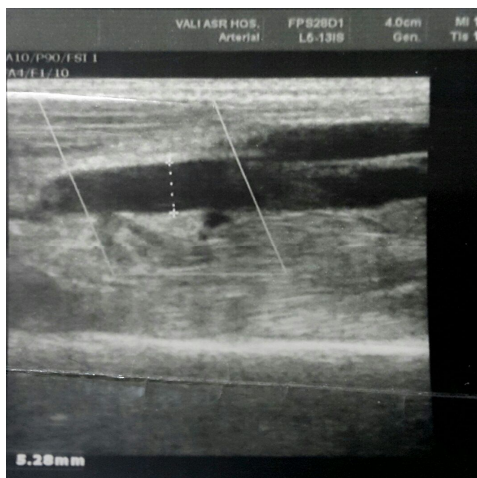
آدرس: بیرجند - خیابان غفاری - بیمارستان ولیعصر - بخش قلب و عروق

تلفن: 05632443001 نمابر: پست الکترونیکی:

<sup>3</sup> کمیته تحقیقات دانشجویی، دانشجوی رشته پزشکی، دانشگاه علوم پزشکی بیرجند، بیرجند، ایران.

## مقدمه

به علت تورم بازوی راست از 4 ساعت قبل، مراجعه کرد. علائم بیمار به دنبال جابه‌جایی جسم سنگین (بخچال) ایجاد شده بود. بیمار تروما به دست نداشت و سابقه قبلی بیماری خاصی را ذکر نکرد. علائم حیاتی بیمار در محدوده نرمال بود. در معاینه بالینی محیط ساعد و بازوی راست، نسبت طرف مقابل بزرگتر و رنگ پوست دست مبتلا تیره‌تر و وریدهای جانبی آن برجسته بود. معاینه نبض‌ها نرمال بود. با توجه به تورم و تیره‌بودن دست مبتلا، احتمال ترومبوز وریدهای اندام فوقانی مطرح شد. در سونوگرافی داپلر عروقی، عدم Compressibility وریدهای براکیال و آگزیلری و ساب‌کلاوین راست (شکل 1)، فقدان جریان خون در داپلر رنگی در وریدهای فوق (شکل 2) و ترومبوز در ورید ساب‌کلاوین از پروگزیمال در مجاورت سر کلاویکل تا وریدهای آگزیلری و یک سوم فوقانی براکیال، گزارش شد. رادیوگرافی قفسه سینه و اکوکاردیوگرافی نرمال بود. در آزمایش‌های انجام‌شده، قند ناشتا و پروفایل لیپید شامل: کلسترول، تری‌گلیسیرید، HDL و LDL نرمال بود. وضعیت عوامل انعقادی شامل: پروتئین C و S، آنتی‌ترومبین III و فاکتور V لیدن نرمال بود. در رادیوگرافی گردن، دنده گردنی مشاهده نشد.



شکل 1- عدم Compressibility ورید براکیال راست

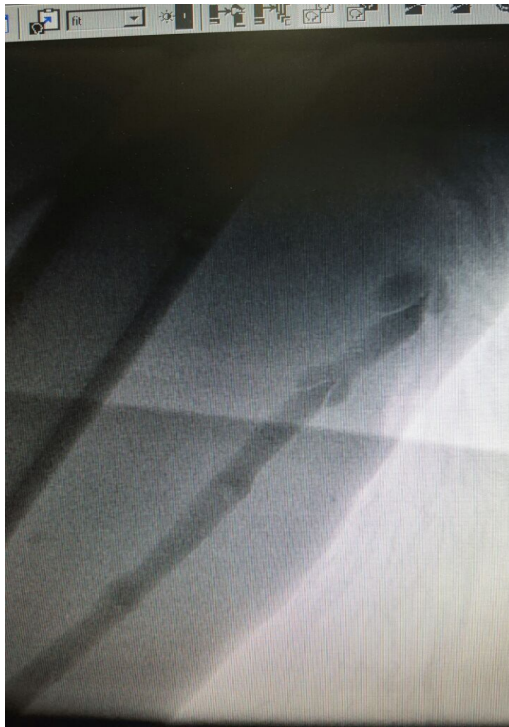ترومبوفلیت وریدهای عمقی (DVT) اندام فوقانی، بیماری نادری است ولی می‌تواند باعث عوارض کشنده‌ای از جمله ترومبوآمبولی ریوی (PTE) و یا نارسایی وریدی شود. بر خلاف DVT اندام تحتانی که به علت افزایش انعقادپذیری ایجاد می‌شود، DVT اندام فوقانی به‌طور عمده به علت انسداد مکانیکی یا تنگی آناتومیکی در سیستم وریدی ایجاد می‌شود (1).

DVT اندام فوقانی به دو گروه اولیه و ثانویه تقسیم می‌شود. نوع اولیه معمولاً بدون هیچ فاکتور مشخص و به دنبال فعالیت یا در ارتباط با سندرم خروجی توراسیک (T.O.S) ایجاد می‌شود. امروزه نوع ثانویه به علت استفاده بیشتر وسایل داخل عروقی، رو به افزایش است و حدود دوسوم موارد را تشکیل می‌دهد (2). از عوامل شایع ایجادکننده ترومبوز ورید عمقی اندام فوقانی می‌توان به عفونت شدید اندام، سابقه بستری اخیر، نئوپلاسم، اعتیاد به داروهای تزریقی وریدی، پرتودرمانی قفسه سینه، جراحی باز یا آرتروسکوپی، ترومای شانه یا بازو، قراردادن پیس‌میکر و بارداری اشاره کرد (2). ترومبوز ورید آگزیلری متعاقب فعالیت یا سندرم Paget-Schroetter syndrome (PSS)، بیماری نادری است که در مردان جوان و سالم فاقد هرگونه بیماری سیستمیک زمینه‌ای متعاقب فعالیت بدنی شدید در اندام فوقانی ایجاد می‌شود (3). در این افراد، درجات متفاوتی از انسداد محل خروجی توراکس (Thoracic outlet syndrome) وجود دارد (4).

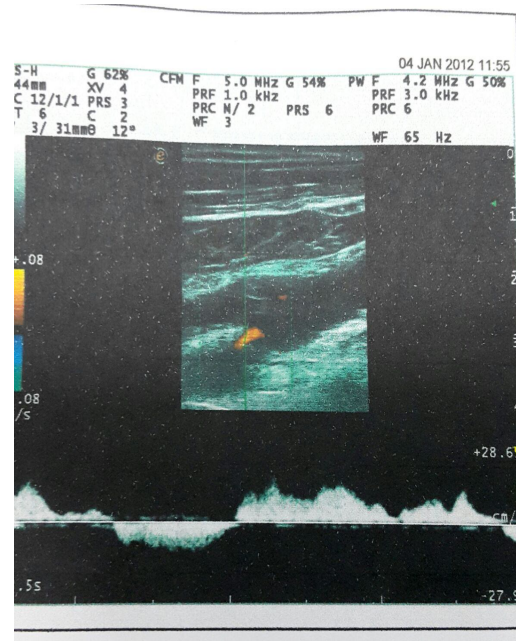
در این مطالعه، به معرفی بیماری پرداخته می‌شود که به دنبال حرکت ناگهانی دست، دچار DVT اندام فوقانی شد و با تشخیص سندروم Paget-Schroetter syndrome، تحت درمان دارویی و جراحی قرار گرفت.

## معرفی بیمار

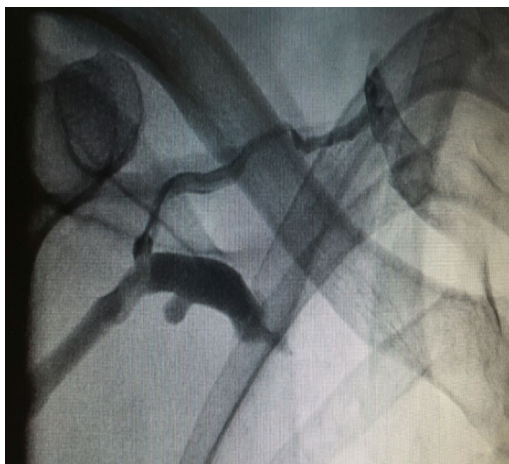بیمار آقای 36 ساله راست دست که در دیماه 1390،



شکل 3: ترمبوز و تنگی در مسیر ورید بازیلیک راست



شکل 2: فقدان فلوی رنگی عروقی در ورید براکیال راست



شکل 4- ترمبوز و تنگی در مسیر ورید سابکلاین

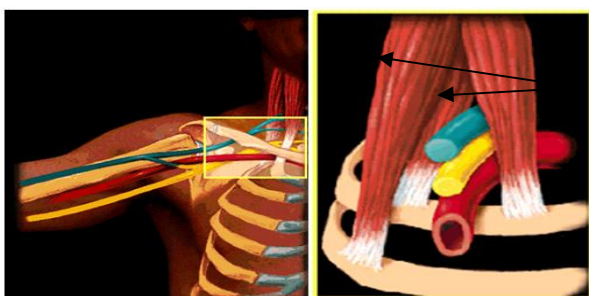
بیمار در ابتدا هپارین به میزان 5000 واحد دریافت کرد؛ سپس تحت انفوزیون هپارین به میزان 1000 واحد در ساعت قرار گرفت. همزمان وارفارین با دوز 5 میلی گرم در روز شروع شد. اندام مبتلا بالاتر از بدن قرار گرفت. بیمار بعد از 5 روز، با بهبودی نسبی و با  $INR=2$  با تشخیص سندرم paget schroetter syndrome از بیمارستان مرخص شد. بعد از ترخیص، توصیه به مصرف وارفارین با دوز 5 میلی گرم روزانه و بررسی دوره‌ای وضعیت انعقادی شد.

بیمار در خردادماه 1391، تحت ونوگرافی قرار گرفت. در ونوگرافی، ترمبوز و تنگی در مسیر ورید بازیلیک که تا ورید آگزیلری و ساب کلاین ادامه داشت، مشاهده شد (شکل 3 و 4). با توجه به این شواهد و مثبت بودن تست‌های Adson، Hyperabduction و ROOS، تشخیص سندرم انسداد خروجی توراکس (T.O.S) مطرح شد.

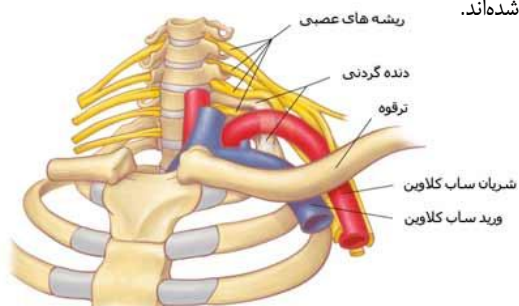
با توجه به تشخیص سندرم TOS، توصیه به جراحی برای قطع اسکالن قدامی شد. عمل جراحی انجام شد. بیمار بعد از جراحی، تا 3 ماه آسپرین دریافت کرد. بیمار از زمان عمل جراحی تا زمان تهیه این گزارش، مشکل خاصی نداشته

2 روز بعد از جابجا کردن تلویزیون سنگین مراجعه کرد و با تشخیص سندرم PSS تحت درمان قرار گرفت (7). Darkos مرد 29 ساله راست دست و نگهبان رستوران را معرفی کرد که به علت تورم دست راست، 3 روز بعد از حرکت ناگهانی دست مراجعه کرد و با تشخیص سندرم PSS تحت درمان قرار گرفت (4).

سندرم PSS در واقع زیر مجموعه سندرم انسداد خروجی توراکس (TOS) می باشد. همانطور که در شکل های 5 و 6 دیده می شود؛ اعصاب، ورید و شریان ساب کلاوین از مثلی عبور می کنند که در قسمت تحتانی آن استخوان ترقوه، سمت داخل عضله اسکالن قدامی و سمت خارج آن عضله اسکالن میانی قرار گرفته است. اگر این سیستم شریانی، وریدی و عصبی به عللی مثل دنده گردنی تحت فشار قرار گیرد، در بیمار علائم ایجاد می نماید. سندرم TOS اغلب با علائم عصبی بروز می کند (بیش از 95% موارد). در 1% موارد با علائم فشاری روی شریان و در 3% موارد علائم وریدی (5). حرکات ناگهانی دست به ویژه Hyperabduction و Extension دست ها مثلاً در حین شنا و بیس بال می تواند علائم TOS را ایجاد کند.



شکل 5- مثلث خروجی توراکس در نمای قدامی. عضلات اسکالن با فلش مشخص شده اند.



شکل 6- مثلث خروجی توراکس در نمای لترال

است. طی ویزیتی که در تاریخ 1394/5/28 انجام شد، بیمار کاملاً بدون علامت بود

## بحث

ترومبوز ناشی از فعالیت (Effort thrombosis) که بیشتر به نام سندرم Paget-Schroetter syndrome (PSS) شناخته می شود، در واقع ترومبوز اولیه ورید ساب کلاوین می باشد. اولین بیمار در سال 1875 توسط James Paget با تشخیص فلیبیت نفرسی معرفی شد. von Schroetter این تئوری را مطرح کرد که ترومبوز خودبه خودی در وریدهای اندام فوقانی، به دنبال کشیدگی عضلات ایجاد می شود. در طی سالهای بعد، بیماران بیشتری با این علائم معرفی شدند و بالاخره در سال 1948، Hughes نام این بیماری را سندرم Paget-Schroetter گذاشت (5). شیوع سندرم PSS در حدود 1-2 مورد در 100000 نفر در سال می باشد. فقط در 15% موارد DVT اندام فوقانی، تشخیص این سندرم گذاشته می شود. در اغلب موارد، ترومبوز وریدهای اندام فوقانی ثانوی به عواملی مانند: مداخلات عروقی و استفاده از کاتترها، سیگار، دیابت، چاقی، بدخیمی، تغذیه وریدی و سابقه قبلی ترومبوز دخیل می باشد (6). بیمار معرفی شده در این مقاله، هیچ یک از عوامل خطر قلبی-عروقی یا علل ثانویه مسبب ترومبوز اندام فوقانی را نداشت. نکته قابل توجه این است که برخلاف DVT اندام تحتانی که بی حرکتی عامل مهمی در ایجاد بیماری است، در این سندرم، حرکت ناگهانی دست باعث ترومبوز ناگهانی می شود. علائم بالینی ترومبوز ورید عمقی در اندام فوقانی شامل: درد بازو □ ادم ناحیه □ تغییر رنگ پوست و اتساع وریدهای کولترال است. البته بیماران بدون علامت نیز گزارش شده اند. گاهی آمبولی ریوی ماسیو تنها علامت ترومبوز ورید عمقی در اندام فوقانی است (7). در مطالعه حاضر، بیمار به دنبال هل دادن یخچال با علامت اولیه تورم دست راست، دچار DVT شده است. Grima، مرد 25 ساله چپ دستی را معرفی کرد که به علت تورم دست چپ

ایجاد عوارض آن تا حد زیادی جلوگیری خواهد شد. بیمار مطالعه حاضر، با گذشت 4 سال از درمان، کاملاً بدون علامت بود و هیچ دردی در دست راست ذکر نکرد و علائمی به نفع نارسایی وریدی نداشت.

### نتیجه گیری

تشخیص و ارجاع زود هنگام بیمار دچار ترومبوز ورید اندام فوقانی و درمان به موقع آن می‌تواند از ایجاد عوارض جدی بیماری جلوگیری کند. لذا در هر بیماری که با تورم یک‌طرفه بازو مراجعه می‌کند، باید به فکر تورم ناشی از تروما، سلولیت و DVT بود. با شرح حال و معاینه دقیق می‌توان تشخیص احتمالی را مطرح کرد. در موارد تورم به‌علت تروما، شرح حال ضربه به نقطه خاص دست وجود دارد و در معاینه، تندرست موضعی در همان منطقه وجود خواهد داشت. در سلولیت علاوه بر تورم؛ گرما، قرمزی و درد در محل وجود دارد. در DVT علاوه بر تورم، رنگ دست نسبت به‌طرف مقابل تیره‌تر بوده و گاه عروق جانبی برجسته دیده می‌شود.

### تقدیر و تشکر

این مقاله از پایان‌نامه دانشجوی پزشکی خانم مهسا قاسمی منتج شده است. نویسندگان مقاله بر خود لازم می‌دانند، از معاونت تحقیقات و فناوری دانشگاه که بودجه طرح را تأمین نمودند و نیز از همکاری مرکز توسعه تحقیقات بالینی بیمارستان ولیعصر بیرجند، تشکر نمایند.

سونوگرافی داپلر رنگی، روشی ارزان و در دسترس است که حساسیت و اختصاصیت 94% و 96% در تشخیص DVT اندام فوقانی دارد (8). در مواردی که فرم اولیه DVT اندام فوقانی مطرح است، لازم است بررسی وجود دنده گردنی با رادیوگرافی گردنی و نیز وضعیت عروقی دست و توراکس با ونوگرافی صورت گیرد. در مطالعه حاضر پس از رد دنده گردنی، ونوگرافی انجام شده و تنگی وریدی ثانوی به فشار عضله اسکالین قدامی مطرح گردید. در گزارش Darkos پس از بهبودی بیمار، تشخیص دنده گردنی داده شد و عمل جراحی حذف دنده انجام شد (4). اما در بیمار معرفی شده توسط Grima، اقدامات تشخیصی بیشتری انجام نشده و پس از 3 سال کاملاً بدون علامت بود (7). درمان DVT اندام فوقانی شامل: درمان ضد انعقاد دارویی، ترومبولیز از طریق کاتتر، آنژیوپلاستی و تعبیه استنت می‌باشد؛ حتی در موارد شدید بیماری ممکن است نیاز به ترومبکتومی جراحی باشد. لازم است بیماران، 3 تا 6 ماه بعد از تشخیص تحت درمان با وارفارین با INR در محدوده 2 تا 3 قرار گیرند (7). بیمار معرفی شده در مقاله حاضر، تحت درمان با هپارین و به‌مدت 3 ماه تحت درمان با وارفارین قرار گرفت. بیمار معرفی شده توسط Darkos، ترمبولیتیک دریافت کرد و بیمار معرفی شده توسط Grima به‌صورت سرپایی تحت درمان با انوکسپارین و سپس 6 ماه وارفارین قرار گرفت (4، 7). DVT اندام فوقانی در صورت عدم تشخیص به‌موقع، خطر آمبولی ریه و نارسایی وریدی دارد. مطالعات اخیر نشان داده است که حتی اگر درمان در 6 ماه اول بیماری باشد، از

### منابع:

- 1- Onishi A, Inoue M, Imai T, Takeda Si, Kondo M, Shimada K, Nagata D. Nephrotic syndrome complicated with deep venous thrombosis in the upper extremities. *Case Rep Nephrol Dial.* 2015; 5(1): 1-5.
- 2- Robert-Ebadi H, Becker F, Righini M. [Upper extremity deep vein thrombosis: a particular form of venous thromboembolism]. *Rev Med Suisse.* 2015; 11(460): 342, 344-7. [French]
- 3- Offoha RU, Garzon-Muvdi J, Streiff MB, McFarland EG. Upper-extremity thrombosis in a patient after biceps tenodesis. *Orthopedics.* 2014; 37(12): e1133-6.
- 4- Drakos N, Gausche-Hill M. A case report: a young waiter with Paget-Schroetter syndrome. *J Emerg Med.* 2013; 44(3): e291-4.

- 5- Goss SG, Alcantara SD, Todd GJ, Lantis JC. Non-Operative Management of Paget-Schroetter Syndrome: A Single-Center Experience. *J Invasive Cardiol.* 2015; 27(9): 423-8.
- 6- Klitfod L, Broholm R, Baekgaard N. Deep venous thrombosis of the upper extremity. A review. *Int Angiol.* 2013; 32(5): 447-52.
- 7- Girma F. Upper extremity deep vein thrombosis in a 25 year old apparently healthy man. *Pan Afr Med J.* 2010; 4: 2.
- 8- Chung AS1, Luk WH2, Lo AX3, Lo CF1. Duplex sonography for detection of deep vein thrombosis of upper extremities: a 13-year experience. *Hong Kong Med J.* 2015; 21(2): 107-13.



## Paget-Schroetter syndrome ( Primary Upper extremity deep vein thrombosis): a case report

Toba Kazemi<sup>1</sup>, Seyyed Ali Moezi<sup>2</sup>, Mahsa Qasemi<sup>3</sup>

Deep vein thrombosis (DVT) is an important disease and occurred in lower extremities ,commonly. Approximately 10% of all cases of DVT involve the upper extremities. Upper-extremity DVT is an increasingly entity due to more catheter user and pace maker implantation. Because of potential risk of Pulmonary embolism , Upper-extremity DVT is clinically important condition. Involvement of upper extremity DVT is due to catheter ,trauma, infection, mechanical obstruction, IV drug abusing, surgery, etc. Primary Upper-extremity DVT is a rare disorder that refers either to effort thrombosis (the so-called Paget-Schroetter Syndrome) or idiopathic . Patients with Paget-Schroetter Syndrome develop in young and healthy people ,in dominant arm and after strenuous activity such as weight lifting, baseball pitching ,etc.

In this article we report a young patient suffering from pain and swelling caused by the movement of glaciers in the right hand. After color Doppler ultrasonography and Venography, Upper-extremity DVT recognized. He was treated by anticoagulant.

We will also talk about the next treatment and patient' s 4-years follow up.

In the present article . a young patient with a diagnosis of right arm DVT post exertion with Paget-Schroetter syndrome and 4 years follow up is presented .

**Key Words:** Deep vein thrombosis; upper extremity; Paget-Schroetter syndrome

*Journal of Birjand University of Medical Sciences. 2016; 22 (4): 392-398*

*Received: September 18, 2015*

*Accepted: December 8, 2015*

<sup>1</sup> Atherosclerosis and Coronary Artery Research Center, Professor of Heart and Coronary, Birjand University of Medical Sciences, Birjand, Iran.

<sup>2</sup> Corresponding Author; Assistant Professor of Heart and Coronary, Atherosclerosis and Coronary Artery Research Center, Birjand University of Medical Sciences, Birjand, Iran. [seidali@yahoo.com](mailto:seidali@yahoo.com)

<sup>3</sup> Committee Research Center, MD Student, Birjand University of Medical Sciences, Birjand, Iran.