

ارزیابی سیتوتوکسیک نانوذره نقره بر رشد و نمو جنین و بافت کلیه موش باردار

باقر سید علیپور¹، آمنه عارفی فر²، رمضان خان بابایی³، سید محمد حسینی⁴

چکیده

زمینه و هدف: با توجه به کاربرد گسترده نانوذره نقره در پزشکی و عدم مطالعه دقیق اثر سمیت آن بر روی جنین، این مطالعه به منظور بررسی تغییرات هیستوپاتولوژیک کلیه و نیز روند رشد جنین پس از مواجهه با نانوذرات نقره طراحی شد. **روش تحقیق:** در این مطالعه تجربی، 35 سر موش ماده نژاد NMRI به طور تصادفی، به 5 گروه مساوی شامل یک گروه کنترل و چهار گروه تیمار تقسیم شدند. به موش‌های گروه‌های تیمار، نانو ذره نقره با غلظت‌های 50، 100، 200 و 400 میلی‌گرم بر کیلوگرم به صورت داخل صفاقی، به طور یک روز در میان تزریق شد. در روز 17 بارداری، موش‌ها کالبدشکافی شدند و پس از جداسازی کلیه و جنین‌ها، برای بررسی هیستوپاتولوژی، با روش هماتوکسیلین و ائوزین رنگ آمیزی شدند. داده‌ها پس از ورود به نرم‌افزار آماری SPSS (ویرایش 16) به کمک آزمون‌های آماری کولموگروف - اسمیرنوف، آنالیز واریانس یک طرفه، دانت، من‌ویتنی و کروسکال والیس تجزیه و تحلیل شدند. $P < 0/05$ به عنوان سطح معنی‌داری در نظر گرفته شد. **یافته‌ها:** بررسی هیستوپاتولوژیک کلیه گروه‌های تیمار پس از تزریق داخل صفاقی نانوذره نقره، علائم پاتولوژی شامل: پرخونی، نکروز، ارتشاح سلول‌های التهابی و دژنراسانس واکوتولی را نسبت به گروه کنترل نشان داد. بر طبق یافته‌های این مطالعه، نانوذره نقره بر روند ارگانوژنز، تکمیل ساختار عصبی، لوبولاسیون کبدی و عقب‌ماندگی رشد جنین در طی بارداری تأثیر داشت. میانگین تعداد سومیت‌ها (Somites) در گروه‌های دریافت‌کننده دوزهای 200 و 400 میلی‌گرم بر کیلوگرم نانوذره نقره در مقایسه با گروه کنترل کاهش معنی‌داری را نشان داد ($p < 0/05$). **نتیجه‌گیری:** احتمال عبور نانوذره نقره 20 نانومتری از جفت وجود دارد و آسیب‌های ناشی از نانوذرات نقره می‌تواند منجر به ناهنجاری و عقب‌ماندگی رشد و نمو جنین شود.

واژه‌های کلیدی: نانوذرات نقره، موش، ارگانوژنز، سیتوتوکسیتی، کلیه

مجله علمی دانشگاه علوم پزشکی بیرجند. 1394؛ 22 (3): 218-228.

پذیرش: 1394/05/12

دریافت: 1393/11/13

¹ نویسنده مسؤل؛ استادیار، گروه زیست سلولی و مولکولی، دانشکده علوم پایه، دانشگاه مازندران، بابلسر، ایران

آدرس: دانشگاه مازندران - دانشکده علوم پایه - گروه زیست سلولی و مولکولی

شماره تلفن: 981135302401 + شماره 981135342161 + پست الکترونیکی: b.alipour81@gmail.com

² کارشناس ارشد، گروه زیست سلولی و مولکولی، دانشگاه آزاد اسلامی واحد قائم شهر، قائم شهر، ایران

³ استادیار، گروه زیست سلولی و مولکولی، دانشگاه آزاد اسلامی واحد قائم شهر، قائم شهر، ایران

⁴ استادیار، گروه پاتوبیولوژی دامپزشکی، دانشکده دامپزشکی، دانشگاه آزاد اسلامی واحد بابل، بابل، ایران

مقدمه

نانوذرات دارای خواص حرارتی، مکانیکی، مغناطیسی و نوری منحصر به فردی هستند که می‌توانند برای تحقیقات زیست‌پزشکی و بسیاری از بخش‌های صنعتی به‌طور گسترده استفاده شوند (1). با وجود استفاده گسترده از نانوذرات نقره، نگرانی در مورد اثرات بیولوژیکی آنها بر روی محیط زیست و سلامت انسان وجود دارد؛ بنابراین در استفاده از نانوذرات باید به سمیت آنها توجه نمود. نانوذرات باعث آسیب کبدی (2)، آسیب کلیوی (3) و همچنین آسیب به بیضه (4) در حیوانات می‌شوند.

بسیاری از مواد شیمیایی محیطی، در حال حاضر اثرات مضر بر روی سیستم تولید مثلی و رشد و نمو جنین دارند. سیستم تولید مثل و رشد و نمو جنین برای تداوم گونه ضروری است. سیستم تولید مثل جنس ماده، به‌طور قابل توجهی شکننده‌تر از سیستم‌های دیگر است. اختلال در تولید مثل به ناچار به تکوین غیر طبیعی جنین منجر می‌شود (5).

ظهور نانوذرات یک تهدید جدید برای سیستم تولید مثلی می‌باشد. با توجه به اهمیت آن، سمیت نانوذرات در مدل‌های مختلف حیوانی مورد مطالعه قرار گرفت (5). در مطالعه Yamashita و همکاران، تزریق داخل وریدی نانوذرات TiO_2 و SiO_2 با دوز 0/8 میلی‌گرم در موش باردار، منجر به کاهش وزن رحم و افزایش سرعت بازجذب در جنین شد (6). مطالعه Tolaymat و همکاران نشان داد که نانوذرات ممکن است همانند سایر مواد شیمیایی سمی، تأثیر نامطلوبی بر روی سیستم تناسلی و باروری نشان دهند. نانوذرات نقره، خوشه‌هایی از اتم‌های نقره با اندازه‌های 1-100 نانومتر هستند (7). نانوذرات نقره به سبب خصوصیات منحصر به فرد در مقایسه با ذرات بزرگتر و همچنین خاصیت ضد باکتریایی، در زمینه‌های مختلف کاربرد دارند؛ بنابراین آنها را می‌توان به‌طور مستقیم از طریق آب، مواد غذایی، لوازم آرایشی و دستگاه‌های انتقال دارو مصرف کرد (8).

آسیب اکسیداتیو، یکی از بزرگترین نگرانی‌ها برای

استفاده از نانوذرات می‌باشد. مطالعات نشان داد، نانوذرات نقره از طریق اختلال در ساختار غشا، استرس اکسیداتیو، اتصال به پروتئین و یا DNA، تولید اکسیژن فعال و مرگ سلولی یا آپوپتوز، باعث ایجاد سمیت می‌شوند (9). مطالعه Park و همکاران نشان داد که بسیاری از دستگاه‌های پزشکی، یون‌های نقره به داخل خون آزاد می‌کنند و تجمع این یون‌ها در کبد و کلیه، باعث سمیت کبدی و کلیوی و در نهایت منجر به مرگ می‌شود (10). در سال‌های اخیر گزارشاتی مبنی بر تأثیر سمی نانوذره نقره بر روی تخمدان مطرح شده است که با فعال کردن مسیرهای کاسپازی و ایجاد استرس اکسیداتیو، تخمک‌گذاری را تحت تأثیر قرار می‌دهد (11).

با وجود کاربرد وسیع نانوذرات نقره در زمینه نانو فناوری و نانوپزشکی، هنوز به‌طور دقیق اثرات مضر آن بر روی جنین و محیط زیست بررسی نشده است؛ بنابراین، این مطالعه با هدف بررسی سمیت نانوذرات نقره بر روی بافت کلیه و رشد و نمو جنین در موش باردار انجام شد.

روش تحقیق

در این مطالعه تجربی، 35 سر موش سوری نژاد NMRI، از انستیتو پاستور آمل خریداری شدند. موش‌ها به‌منظور آماده‌سازی برای آزمایش، به مدت دو هفته در اتاق حیوانات در قفس‌های مخصوص با رطوبت مناسب 50 تا 70 درصد در درجه حرارت مناسب آزمایشگاهی (درجه حرارت 23 ± 2 درجه سانتی‌گراد) و نور کافی اتاق (12 ساعت روشنایی و 12 ساعت تاریکی) نگهداری شدند. حیوانات آزمایشگاهی با میانگین وزنی 25-35 گرم بودند و به پنج گروه هفت‌تایی (یک گروه کنترل و 4 گروه تیمار) تقسیم شدند. نانوذره نقره مورد استفاده در این آزمایش، از شرکت پیشگامان نانومواد ایرانیان (Nanosany Company) تهیه شد. نانوذرات نقره، به شکل کلوئید سیاه رنگ با ذراتی به ابعاد 20 نانومتر و درصد خلوص 99% بودند. نانوذره نقره استفاده‌شده در این آزمایش با پلی‌وینیل پیرولیدون (0.2 wt PVP) که به‌عنوان سورفکتانت

نهایی لحاظ گردید. نتایج به صورت تعداد علامت مثبت که نمایانگر حالت‌های عدم مشاهده تغییرات بافتی (ساختار طبیعی) (-)، آسیب خفیف¹ (+)، آسیب ملایم² (++) و آسیب شدید³ (+++) بود، نشان داده شد و پس از تبدیل به مقادیر عددی، تحت بررسی آماری قرار گرفت.

در ارتباط با شاخص‌ها و نحوه بررسی جنین‌ها، مطالعه به شرح زیر انجام گرفت. برش‌ها به صورت ساجیتال صورت پذیرفت و 10 مقطع بافتی از هر جنین به صورت سریال سکشن مورد ارزیابی قرار داده شد. مبنای ارزیابی جنینی بر مبنای تغییرات زمانی - رشدی ذکر شده در اطلس تیلور بود (12). شاخص‌های مورد بررسی عبارت بودند از: روند ارگانوژنز، تکمیل ساختار عصبی، بسته شدن لوله عصبی، لوبولاسیون کبدی، دوتایی شدن ریه که در روزهای مختلف جنینی ایجاد شده و قابل مشاهده می‌باشد. بنابراین بسته به قیاس با تغییرات زمانی مختلف ذکر شده در اطلس تیلور، ارزیابی صورت گرفت و زمان احتمالی عقب‌بودن جنین، با توجه به وضعیت موجود تخمین زده شد.

به منظور تجزیه و تحلیل آماری میانگین تعداد سومیت‌ها (Somites)، از نرم‌افزار آماری SPSS (ویرایش 16) استفاده شد. ابتدا پس از جمع‌آوری داده‌ها، نرمال بودن توزیع آنها با استفاده از آزمون کولموگروف - اسمیرنوف تأیید شد؛ سپس برای بررسی وجود اختلاف بین گروه‌ها، از آزمون آنالیز واریانس یک‌طرفه (ANOVA) و به دنبال آن از آزمون دانت استفاده شد. نتایج به صورت میانگین \pm انحراف معیار گزارش شد و اختلاف بین گروه‌ها با $p < 0/05$ معنی‌دار تلقی گردید. به دلیل کیفی بودن داده‌های هیستوپاتولوژیک، برای تحلیل آنها، از آزمون آماری ناپارامتریک کروسکال‌والیس برای بررسی وجود تفاوت بین گروه‌ها و از آزمون من‌ویتنی برای بررسی تفاوت بین هر کدام از گروه‌های تجربی با گروه کنترل استفاده شد. اختلاف بین گروه‌ها، با $p < 0/05$ معنی‌دار در نظر

US Research Nanomaterials, Inc. Houston,)
(USA عمل می‌کند، پوشیده شد.

در ابتدا غلظت‌های مورد نظر از کلئید نانوذرات نقره، به وسیله آب مقطر دیونیزه تهیه شد؛ سپس در شرایط استریل، نیم سی‌سی از نانوذره نقره به صورت داخل صفاقی (IP) به هر موش تزریق شد.

برای انجام عمل جفت‌گیری، 2 تا 3 سر موش ماده انتخاب و به همراه یک سر موش نر، درون قفس قرار داده شدند. مشاهده پلاک واژنی، نشانه خوبی برای تأیید جفت‌گیری است. با مشاهده پلاک واژنی در صبح روز بعد، این روز به عنوان روز صفر حاملگی (GD₀) در نظر گرفته شد و موش‌های ماده در قفس جداگانه نگهداری شدند.

تزریق بعد از مشاهده پلاک واژینال انجام شد. به گروه‌های تیمار، نانوذرات نقره کلئیدی با غلظت 50، 100، 200 و 400 میلی‌گرم بر کیلوگرم به صورت یک روز درمیان، با حجم نیم سی‌سی و با سرنگ انسولینی تزریق شد. در ضمن، به گروه کنترل نیم سی‌سی آب مقطر دیونیزه تزریق شد. در روز هفدهم بارداری، موش‌ها از طریق جابه‌جایی مهره‌های گردنی کشته شدند و پس از جداسازی کلیه، جنین‌های آنها در زیر میکروسکوپ استریو، از بافت رحمی و سپس پرده آمیونی خارج شدند و برای فیکساسیون، در محلول بوئن قرار گرفتند. سپس مراحل پاساژ بافتی، تهیه بلوک‌های پارافینی، تهیه برش‌های 5 میکرونی و مرحله رنگ‌آمیزی به روش هماتوکسیلین - ائوزین (H&E)، انجام شد؛ در نهایت، بافت‌ها با بزرگنمایی 40X به وسیله میکروسکوپ نوری ارزیابی شدند.

شاخص‌های هیستوپاتولوژیکی کلیه مانند: اینفیلتریشن سلول‌های آماسی، نکروز، پرخونی، کست‌هیالین و دژنراسانس واکوئلی، مورد مطالعه قرار گرفت. هر دو کلیه مورد ارزیابی قرار گرفت و نتایج به صورت میانگین اعلام گردید. 10 مقطع بافتی از هر کلیه، به صورت سریال سکشن مورد ارزیابی قرار گرفت و بیست فیلد میکروسکوپی در آن مقاطع، در ارزیابی

¹ Mild

² Moderate

³ Severe

گرفته شد.

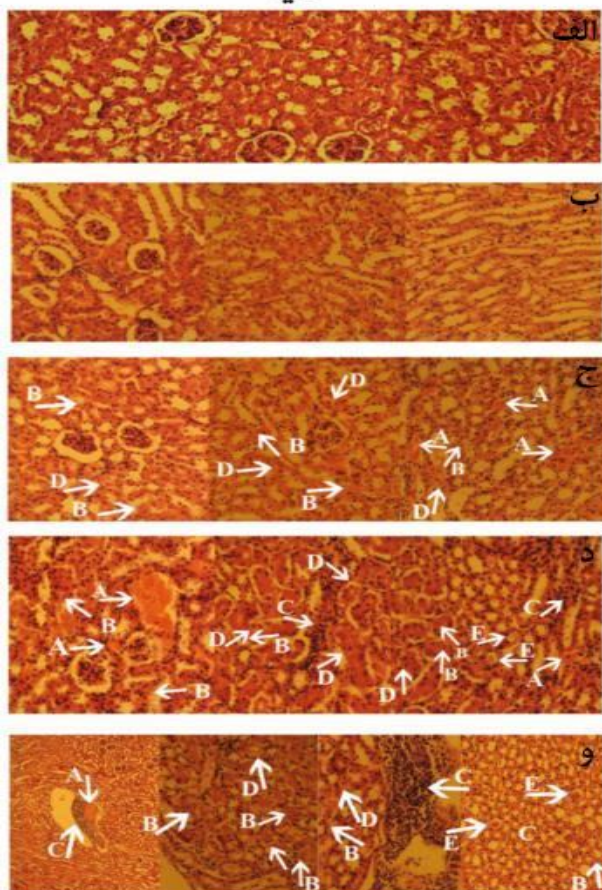
ساختار ادراری نیز مشاهده شد (تغییرات معنی‌دار نبود) که نشانه ناکارآمدی ساختار ادراری (گلومرولی و لوله ادراری) می‌باشد.

یافته‌ها

نتایج مطالعه هیستوپاتولوژی بر روی موش نژاد NMRI نشان داد که نانوذره نقره با غلظت‌های مختلف، بر روی کلیه اثر گذاشت و باعث پرخونی، نکروز، اینفیلتریشن سلول‌های آماسی، کست‌هیالین و دژنراسانس واکوئلی شد.

همان‌طور که در شکل یک مشاهده می‌شود، آسیب‌شناسی بافتی کلیه در موش‌های گروه کنترل و گروه تجربی یک، هیچ‌گونه تغییر پاتولوژیک قابل ملاحظه‌ای را نشان نداد. بر طبق نتایج آسیب‌شناسی بافت کلیه، بیشترین تغییرات پاتولوژیک در گروه تجربی 4 مشاهده شد که از نظر آماری نیز اختلاف معنی‌داری با گروه‌های دیگر نشان داد ($p < 0/05$). آسیب‌شناسی بافت کلیه در گروه تجربی 4 با افزایش غلظت نانوذره نقره با شدت بیشتری (severe) دیده شد؛ به‌طوری‌که نکروز و اینفیلتریشن سلول‌های آماسی در این گروه، بیش از سایر گروه‌های تحت مطالعه بود ($p < 0/05$). آسیب‌شناسی بافت کلیه در گروه تجربی 2 و 3، طیفی از تغییرات پاتولوژیک از جمله: پرخونی، نکروز و اینفیلتریشن سلول‌های آماسی را نشان داد (شکل 1 و جدول 1)؛ اما از نظر کیفی تأثیر نانوذره در این گروه‌ها در مقایسه با گروه تجربی 4 ضعیف‌تر و به‌صورت ملایم (moderate) بود. در بررسی هیستوپاتولوژیک کلیه در گروه تجربی 3 و 4، وجود ساختارهای واکوئل‌مانند که به‌صورت حفره‌حفره درآمده بودند، به‌صورت ملایم دیده شد که نشان‌دهنده دژنراسانس واکوئلی بود و از نظر آماری اختلاف معنی‌داری با گروه‌های دیگر نشان نداد. همچنین در مطالعه حاضر، علاوه بر آسیب‌های ذکرشده، کست‌هیالین (وجود ترکیبات پروتئینی در لومن یا وسط لوله‌های ادراری، عدم فیلتراسیون صحیح و دفع پروتئین) در گروه‌های تجربی 3 و 4 به‌صورت خفیف در

کلیه



شکل 1- بررسی تغییرات هیستوپاتولوژی کلیه بعد از مواجهه با غلظت‌های مختلف نانوذره نقره. الف) گروه کنترل: بافت نرمال کلیه. رنگ‌آمیزی H&E. بزرگنمایی 40X؛ ب) گروه تیمار با 50mg/kg نانوذره: هیچ آسیبی مشاهده نشد، رنگ‌آمیزی H&E. بزرگنمایی 40X؛ ج) گروه تیمار با 100mg/kg نانوذره، A: پرخونی، B: نکروز، D: دژنراسانس واکوئولی، بزرگنمایی 40X؛ د) گروه تیمار با 200mg/kg نانوذره، A: پرخونی، B: نکروز C: اینفیلتریشن سلول‌های آماسی، D: دژنراسانس واکوئولی، E: کست‌هیالین، بزرگنمایی 40X؛ و) گروه تیمار با 400 mg/kg نانوذره، A: پرخونی، B: نکروز C: اینفیلتریشن سلول‌های آماسی D: دژنراسانس واکوئولی E: کست‌هیالین، بزرگنمایی 40X

جدول 1- مقایسه شدت تغییرات هیستوپاتولوژیک کلیه بعد از مواجهه با دوزهای مختلف نانوذره نقره

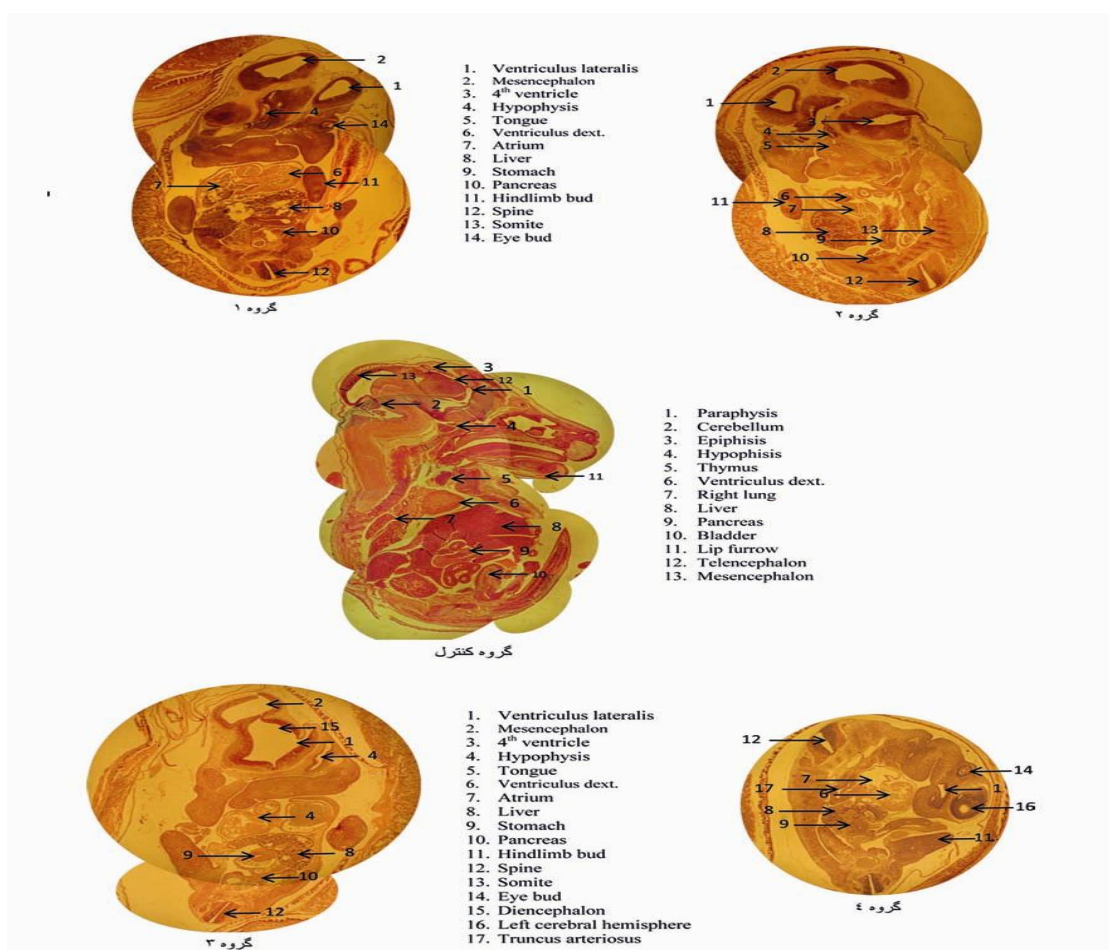
سطح معنی‌داری	گروه‌ها					آسیب‌های کلیه
	گروه تجربی 4	گروه تجربی 3	گروه تجربی 2	گروه تجربی 1	گروه کنترل	
0/074	++	++	+	-	-	دژنراسانس واکوتلی
*0/017	+++	++	++	-	-	اینفیلتریشن سلول‌های آماسی
*0/032	+++	++	++	-	-	نکروز
0/122	++	++	++	-	-	پرخونی
0/092	+	+	-	-	-	کست‌هیالین

الف) گروه کنترل؛ ب) گروه تجربی 1؛ تزریق نانوذره با غلظت 50mg/kg؛ ج) گروه تجربی 2؛ تزریق نانوذره با غلظت 100mg/kg؛ د) گروه تجربی 3؛ تزریق نانوذره با غلظت 200mg/kg؛ و) گروه تجربی 4؛ تزریق نانوذره با غلظت 400mg/kg
 - : عدم مشاهده تغییرات بافتی (ساختار طبیعی)؛ + : آسیب خفیف (mild)، +2 : آسیب ملایم (moderate)، +3 : آسیب شدید (severe)

در مطالعه حاضر، تزریق نانوذرات نقره 20 نانومتری به موش‌های باردار، باعث ایجاد اختلال در دوره بارداری و رشد و نمو جنین شد. هر چند ساختار عصبی در گروه 2 کامل بود، اما ساختار مغزی شامل: بطن‌های جانبی و بطن 4، دیانسفال و مزانسفال گروه 2 نسبت به گروه کنترل و گروه 1 از لحاظ توسعه‌یافتگی عقب‌تر بوده و در گروه 4 به‌صورت ابتدایی بود. ضخامت قشر مغز به‌ترتیب در گروه‌های 2، 3 و 4 نسبت به گروه کنترل و 1 کمتر بود. اپی‌فیز در لومن مرکزی سیستم عصبی گروه 2 و 3 مشهود نبود و در گروه 4 به‌وجود نیامده بود. بجز در گروه 4، در سایر گروه‌ها ستون فقرات قدامی دارای یک انحنای مقعر در طول بود. توسعه‌یافتگی ریه، متناسب با دوز در گروه‌ها نسبت به گروه کنترل عقب‌تر بود. پیکربندی قلب و عروق در گروه 4 نسبت به سایر گروه‌ها بسیار ابتدایی بود و تنها در گروه 4 حفره دهانی بینی از هم جدا نشده بود (شکل 2). در گروه کنترل، رشد و اندام‌زایی به‌طور طبیعی بود و سومیت‌ها به‌طور کامل ایجاد شده بود.

همان‌طور که در جدول 2 نشان داده شده است، میانگین تشکیل تعداد سومیت‌ها در گروه کنترل $64/80 \pm 0/44$ بود. با افزایش غلظت نانوذره نقره، میانگین تعداد سومیت‌ها در گروه‌های تجربی کاهش پیدا کرد؛ به‌طوری‌که در غلظت

400 میلی‌گرم بر کیلوگرم، میانگین تعداد سومیت‌ها $43/80 \pm 1/30$ بود که نسبت به گروه کنترل اختلاف آماری معنی‌داری را نشان داد ($p < 0/001$). همچنین میانگین تعداد سومیت‌ها در گروه تجربی 2 و گروه تجربی 3 به‌ترتیب: $62/20 \pm 0/83$ و $53/80 \pm 1/30$ بود که نسبت به گروه کنترل اختلاف آماری معنی‌داری را نشان داد ($p < 0/001$). میانگین تعداد سومیت‌ها در گروه تجربی 1 برابر $64/60 \pm 0/54$ بود که نسبت به گروه کنترل اختلاف معنی‌داری را نشان نداد. زمان احتمالی عقب‌بودن جنین در گروه تجربی 1 نشان داد، جنین 12 ساعته از جنین گروه کنترل عقب بود. در گروه تجربی 2 میانگین تعداد سومیت‌ها و لوبولاسیون کبدی به‌صورت کامل شکل نگرفته بود. همچنین جنین 24 ساعته از جنین گروه کنترل عقب بود. در گروه تجربی 3، تکوین جنین به‌صورت نسبی انجام شد و جنین 48 ساعته از جنین گروه کنترل عقب بود. در گروه تجربی 4 به‌دلیل 96 ساعت عقب‌ماندن جنین از جنین گروه کنترل، میانگین تعداد سومیت‌ها کاهش پیدا کرد و رشد و تکوین جنین در این غلظت با اختلال مواجه شد؛ به‌طوری‌که لوبولاسیون کبد، دوتایی‌شدن ریه، تکمیل ساختار عصبی و روند ارگانوژنز به‌طور کامل انجام نشد (جدول 2).



شکل 2- بررسی مورفولوژیکی و آناتومیکی تأثیر نانوذره نقره 20 نانومتری بر روند تشکیل بخش‌های مختلف جنین بر اساس اطلس تیلور. تشکیل بافت‌ها، اندام‌ها و بخش‌های مختلف جنین در گروه کنترل، گروه 1 غلظت 50mg/kg، گروه 2 غلظت 100mg/kg، گروه 3 غلظت 200mg/kg، گروه 4 غلظت 400mg/kg تکمیل ساختار عصبی در گروه 2 و توسعه یافتگی کمتر ساختار مغزی شامل بطن‌های جانبی و بطن 4، دیانسفال و مزانسفال در گروه 1 و کمترین توسعه یافتگی در گروه 4 مشاهده می‌شود. مشهودنبودن اپی‌فیز در لومن مرکزی سیستم عصبی گروه 2 و 3 و عدم وجود آن در گروه 4. عدم انحنای مقعر در طول ستون فقرات قدامی. جدانشدن حفره دهانی بینی از هم در گروه 4 مشهود می‌باشد.

جدول 2- مقایسه میزان آسیب‌های قسمت‌های مختلف جنین پس از قرار گرفتن در معرض نانوذره نقره در موش باردار

غلظت‌ها	دوتایی شدن ریه	لوبولاسیون کبدی	زمان احتمالی عقب‌بودن جنین	بسته شدن لوله عصبی	تکمیل ساختار عصبی	روند ارگانوزنز	تعداد سومیت‌ها (میانگین ± انحراف معیار)	سطح معنی‌داری
گروه کنترل'	به‌طور کامل	+++	---	بسته‌شده	کامل	کامل	$64/80 \pm 0/44$	-
گروه تجربی 1	به‌طور کامل	+++	12 ساعت	بسته‌شده	کامل	کامل	$64/60 \pm 0/54$	0/992
گروه تجربی 2	به‌طور کامل	+++	24 ساعت	بسته‌شده	کامل	کامل	$62/20 \pm 0/83$	0/001
گروه تجربی 3	به‌طور نسبی	++	48 ساعت	بسته‌شده	نسبتاً کامل	نسبتاً کامل	$53/80 \pm 1/30$	<0/001
گروه تجربی 4	به‌طور نسبی	+	96 ساعت	بسته‌شده	نسبتاً کامل	نسبتاً کامل	$43/80 \pm 1/30$	<0/001

مقایسه بین گروه‌های تجربی با کنترل توسط آزمون آنالیز واریانس یک‌طرفه و آزمون تعقیبی دانت انجام شد. حروف غیر یکسان، نشان‌دهنده اختلاف معنی‌دار بین گروه‌های تجربی با کنترل می‌باشد.

بحث

نسبت به دوزهای پایین شده و نانوذرات به واسطه استرس اکسیداتیو باعث آپوپتوز در کلیه می‌گردند (16).

در بررسی حاضر، از مقایسه بافت‌شناسی گروه‌های تیمار با گروه کنترل می‌توان فهمید که نانوذرات نقره باعث تأخیر در رشد و تکوین جنین می‌شوند. بررسی انجام‌شده بر روی میانگین تعداد سومیت‌ها نشان داد که میانگین تعداد سومیت‌ها، با افزایش غلظت، کاهش یافت و ستون مهره به‌طور کامل تشکیل نشد. در غلظت‌های 100، 200 و 400 میلی‌گرم بر کیلوگرم، میانگین تعداد سومیت‌ها نسبت به گروه کنترل اختلاف معنی‌داری نشان داد که نشان‌دهنده اثر نانوذره نقره می‌باشد. همچنین دوتایی‌شدن ریه به اندازه‌ای که انتظار می‌رود در جنین 17 روزه اتفاق بیفتد، انجام نشد. لوبولاسیون کبدی، با افزایش غلظت کاهش یافت و کبد به‌صورت کامل و منشعب ایجاد نشد. هر چند در تمام گروه‌ها بسته‌شدن لوله عصبی رخ داد، اما در گروه‌های تیمار با غلظت 200 و 400 میلی‌گرم بر کیلوگرم، تکمیل ساختار عصبی و روند ارگانوژنز به‌صورت نسبتاً کامل و دوتایی‌شدن ریه به‌طور نسبی مشاهده شد. سپتوم بطنی از روز 14 جنینی تشکیل می‌گردد؛ در حالی که در گروه‌های تیمار شده با غلظت 400 میلی‌گرم بر کیلوگرم، بر خلاف سایر گروه‌ها سپتوم بطنی تشکیل نشد. کمترین تفکیک حفره دهانی و بینی نسبت به گروه کنترل به‌ترتیب در گروه‌های تیمار: با غلظت 200 و 400 میلی‌گرم بر کیلوگرم صورت گرفت. فتق نافی که در روز 16 ناپدید شده و دیده نمی‌شود، بجز گروه کنترل و گروه تیمار با 50 میلی‌گرم بر کیلوگرم نانوذره نقره، در بقیه گروه‌ها مشاهده شد. انحنای لوردوتیک مجزا در ستون فقرات قدامی در گروه‌های تیمار با غلظت 200 و 400 میلی‌گرم بر کیلوگرم وجود نداشت. در مجموع افزایش غلظت نانوذره نقره، عقب‌ماندگی رشدی جنین را نسبت به گروه کنترل در همان روز نشان داد.

مطالعه Tian و همکاران نشان داد، توانایی انتقال نانوذره از طریق جفت، وابسته به اندازه و سطح نانوذرات می‌باشد (17). مطالعه Khaksary Mahabady و همکاران

اثرات سمی نانوذرات نقره به‌دلیل اندازه کوچک، افزایش نسبت سطح به حجم، ترکیب شیمیایی و توانایی عبور نانوذرات نقره از سد های فیزیولوژیکی مورد توجه می‌باشد (13). نتایج بافت‌شناسی بافت کلیه در مطالعه حاضر نشان داد، تزریق نانوذره به‌صورت درون‌صفافی، باعث تغییر در عملکرد کلیه شد؛ به‌طوری‌که در مقایسه با گروه کنترل تغییرات عمده‌ای را از نظر هیستولوژی نشان داد. اثر نانوذرات نقره در غلظت‌های 50، 100، 200 و 400 میلی‌گرم بر کیلوگرم بر روی کلیه موش باردار نژاد NMRI، طیف وسیعی از آسیب‌های پاتولوژی شامل: پرخونی، نکروز، اینفیلتریشن سلول‌های آماسی، دژنراسانس واکوئولی و کست‌هیالین را نشان داد. این یافته‌ها نشان‌دهنده عبور نانوذرات از غشای سلولی مختلف، ورود آن به جریان خون و در نهایت ورود به کلیه می‌باشد. در ضمن اختلالات بافتی در کلیه می‌تواند بیانگر اثر سمی نانوذرات نقره در مدت زمان آزمایش با غلظت‌های فوق باشد.

در مطالعه Sarthan و همکاران در سال 2014، تزریق درون‌صفافی نانوذره نقره با قطر کمتر از 30 نانومتر به موش نژاد آلبینو، آسیب‌های کلیوی شامل: تغییرات دژنراتیو کلیوی به‌صورت تورم سلولی، واکوئل‌شدن سیتوپلاسم، تخریب کریستا میتوکندری، هیپرترویی هستک، ضخیم‌شدن غشای پایه و کاهش فضای بومن مشاهده شد (14). در مطالعه Gui و همکاران، بافت کلیه پس از قرار گرفتن طولانی‌مدت در معرض نانوذرات TiO_2 ، دچار تغییرات شدید پاتولوژیکی و آپوپتوز، کاهش معنی‌دار تعداد گلومرول کلیوی، ارتشاح سلول‌های التهابی، نکروز بافت و یا بهم‌ریختگی توبول‌های کلیوی شد (15) که نتایج این مطالعه با یافته‌های به‌دست آمده از مطالعه حاضر همخوانی دارد. در همین راستا نتایج مطالعه Meena و همکاران در زمینه تأثیر سمیت‌زایی نانوذرات بر روی کلیه و کبد Rat نشان داد که دوزهای بالا نانوذرات، باعث نکروزه‌شدن بافت کلیه و کبد و تخریب بیشتر

نشان داد که تزریق داخل صفاقی نانوذره نقره به موش باردار در روز 8 و 9 بارداری، سبب کاهش وزن جنین و جفت می‌گردد؛ همچنین در مطالعه آنها ناهنجاری ماکروسکوپی مشاهده نشد (18). مطالعه Philbrook و همکاران نشان داد، مصرف خوراکی (گاواژ) نانوذره نقره 35 نانومتری با غلظت 10 میلی‌گرم بر کیلوگرم در روز 9 بارداری، سبب افزایش تعداد جنین غیرزنده می‌شود. همچنین آنها گزارش کردند که در دوزهای بالای 100 و 1000 میلی‌گرم بر کیلوگرم، به علت اگلومره شدن نانوذره نقره، اثر سمی آن بر روی جنین کاهش می‌یابد (19). مطالعه Park و همکاران نشان داد، تزریق نانوذره نقره 20، 80 و 110 نانومتری با غلظت 5-100 میکروگرم بر میلی‌لیتر، باعث مهار تمایز سلول‌های جنینی در مسیر وابسته به غلظت و اندازه نانوذره نقره می‌گردد. آنها همچنین گزارش کردند، نیترات نقره باعث مهار بیشتری نسبت به نانوذره نقره می‌شود؛ به طوری که غلظت‌های مهار تمایز سلول‌های جنینی را برای نانوذره نقره 20، 80 و 110 نانومتری و برای نیترات نقره به ترتیب: 12، 13، 29 و 6 میکروگرم بر میلی‌لیتر گزارش کردند (20). بنابراین با توجه به مطالعات اندک در زمینه تأثیر نانوذره نقره بر جنین موش، نتیجه‌گیری معنی‌دار از آزمایش محققان مختلف به علت تفاوت در طراحی آزمایش، دوزهای مختلف نانوذره نقره، مسیر تزریقی، ارزیابی پارامترهای جنین و خصوصیات مختلف نانوذره نقره دشوار است.

مطالعه مدل پرفیوژن جفت انسان تأیید کرد که نانوذرات، توانایی عبور از جفت با استفاده از آندوسیتوز را دارند. آسیب جفت ناشی از نانوذرات، به طور بالقوه ممکن است به ناهنجاری و عقب‌ماندگی رشد و نمو جنین منجر شود. مطالعه Semmler-Behnke و همکاران نشان داد، نانوذرات طلا می‌توانند از سد جفت نفوذ کنند و همچنین ذرات کوچکتر توانایی قوی‌تری از ذرات بزرگتر با ترکیب شیمیایی یکسان برای انتقال از طریق جفت دارند. در مطالعه آنها، زمانی که نانوذرات طلا با دو اندازه مختلف، به موش باردار تزریق شد، نانوذرات، قادر به القای اثرات مضر بر روی سیستم تولیدمثل موش و همچنین رشد و نمو جنین در شرایط برون‌تنی و درون‌تنی می‌باشند. مطالعه Li و همکاران نشان داد، قرار گرفتن در معرض نانوذرات، باعث استقرار نانوذرات در جنین از طریق جفت می‌شود. استرس اکسیداتیو تولیدشده در جنین، فاکتور غالب ترانوژن به واسطه نانوذرات می‌باشد (23). قرار گرفتن مادر در معرض نانوذرات، احتمالاً باعث اختلال جنین به دو روش می‌شود: یا اینکه نانوذرات از طریق گردش خون به جنین منتقل شده و در آنجا باعث ایجاد ROS می‌شوند و یا اینکه نانوذرات با تولید ROS در مادر و با ایجاد سایتوکاین‌های التهابی، جنین را تحت تأثیر قرار می‌دهند. از آنجا که ROS برای انتقال از طریق سلول به اندازه کافی پایدار نیست، ROS در مادر ممکن است به طور غیر مستقیم در اختلال عملکرد جنین نقش داشته باشد (24)؛ بنابراین افزایش سطح ROS باعث واکنش با ماکرومولکول‌های زیستی، اختلال در هموستاز داخل سلولی به موجب شروع آپوپتوز و در نهایت منجر به سمیت مادر و

نشان داد که تزریق داخل صفاقی نانوذره نقره به موش باردار در روز 8 و 9 بارداری، سبب کاهش وزن جنین و جفت می‌گردد؛ همچنین در مطالعه آنها ناهنجاری ماکروسکوپی مشاهده نشد (18). مطالعه Philbrook و همکاران نشان داد، مصرف خوراکی (گاواژ) نانوذره نقره 35 نانومتری با غلظت 10 میلی‌گرم بر کیلوگرم در روز 9 بارداری، سبب افزایش تعداد جنین غیرزنده می‌شود. همچنین آنها گزارش کردند که در دوزهای بالای 100 و 1000 میلی‌گرم بر کیلوگرم، به علت اگلومره شدن نانوذره نقره، اثر سمی آن بر روی جنین کاهش می‌یابد (19). مطالعه Park و همکاران نشان داد، تزریق نانوذره نقره 20، 80 و 110 نانومتری با غلظت 5-100 میکروگرم بر میلی‌لیتر، باعث مهار تمایز سلول‌های جنینی در مسیر وابسته به غلظت و اندازه نانوذره نقره می‌گردد. آنها همچنین گزارش کردند، نیترات نقره باعث مهار بیشتری نسبت به نانوذره نقره می‌شود؛ به طوری که غلظت‌های مهار تمایز سلول‌های جنینی را برای نانوذره نقره 20، 80 و 110 نانومتری و برای نیترات نقره به ترتیب: 12، 13، 29 و 6 میکروگرم بر میلی‌لیتر گزارش کردند (20). بنابراین با توجه به مطالعات اندک در زمینه تأثیر نانوذره نقره بر جنین موش، نتیجه‌گیری معنی‌دار از آزمایش محققان مختلف به علت تفاوت در طراحی آزمایش، دوزهای مختلف نانوذره نقره، مسیر تزریقی، ارزیابی پارامترهای جنین و خصوصیات مختلف نانوذره نقره دشوار است.

مطالعه مدل پرفیوژن جفت انسان تأیید کرد که نانوذرات، توانایی عبور از جفت با استفاده از آندوسیتوز را دارند. آسیب جفت ناشی از نانوذرات، به طور بالقوه ممکن است به ناهنجاری و عقب‌ماندگی رشد و نمو جنین منجر شود. مطالعه Semmler-Behnke و همکاران نشان داد، نانوذرات طلا می‌توانند از سد جفت نفوذ کنند و همچنین ذرات کوچکتر توانایی قوی‌تری از ذرات بزرگتر با ترکیب شیمیایی یکسان برای انتقال از طریق جفت دارند. در مطالعه آنها، زمانی که نانوذرات طلا با دو اندازه مختلف، به موش باردار تزریق شد،

باعث ناهنجاری، تأخیر در رشد و نمو جنینی و کاهش میانگین تعداد سومیت‌ها به‌خصوص در دوز بالا می‌شود. به‌دلیل تفاوت در کیفیت نانوذرات استفاده‌شده و پروتکل‌های تجربی مختلف، برخی از نتایج گزارش‌شده از گروه‌های مختلف، در تناقض با یکدیگر می‌باشند؛ بنابراین با مطالعات پیچیده‌تر و کامل‌تر، استانداردهای متحد و پروتکل‌های هماهنگ، درک بهتری از اثر سمیت نانوذرات بر روی تولید مثل و رشد و نمو جنین در آینده نزدیک خواهیم داشت.

تقدیر و تشکر

این مقاله حاصل پایان‌نامه دوره کارشناسی ارشد خانم آمنه عارفی‌فر می‌باشد. بدین‌وسیله از جناب آقای دکتر عبدالله‌زاده و دکتر طراوتی که در آنالیز آماری داده‌ها همکاری کردند و از جناب آقای مجید قاسمی که در تهیه نمونه‌ها و بافت‌ها ما را یاری نمودند، نهایت تشکر به عمل می‌آید.

جنین می‌شود (25). مطالعات متعدد، سمیت نانوذرات را در گونه‌های مختلف تأیید کرده‌اند (26-27).

روش‌های بهره‌گیری برای ایجاد نانومواد ایمن‌تر، استفاده از آنها را در آینده تضمین خواهد کرد. توزیع زیستی بسیاری از نانوذرات وابسته به اندازه است. نانوذرات با اندازه کوچکتر بهتر می‌توانند اثرات خود را اعمال کنند. با این حال، اندازه نانوذرات لزوماً تعیین‌کننده سمیت آنها نیست. بنابراین، یک مصالحه بین اندازه نانوذرات، عملکرد و عوارض جانبی آنها می‌تواند یک راه برای کاهش سمیت آنها باشد.

نتیجه‌گیری

نتایج این مطالعه، اثر سمیت نانوذرات نقره بر موش باردار را تأیید کرد؛ به‌طوری‌که تزریق درون‌صفاقی نانوذره نقره به‌خصوص در دوز بالا، باعث طیف وسیعی از آسیب‌های هیستوپاتولوژی شامل: پرخونی، نکروز، اینفیلتریشن سلول‌های آماسی، دژنراسانس واکوئولی و کست‌هیالین شد. یافته‌های این مطالعه نشان داد، نانوذره نقره بر روند ارگانوژنز تأثیر دارد و

منابع:

- 1- Zhang L, Gu Fx, Chan JM, Wang AZ, Langer RS, Farokhzad OC. Nanoparticles in medicine: therapeutic applications and developments. *Clin Pharmacol Ther.* 2007; 83(5): 761-9.
- 2- Bartneck M, Ritz T, Keul HA, Wambach M, Bornemann J, Gbureck U, et al. Peptide-functionalized gold nanorods increase liver injury in hepatitis. *ACS Nano.* 2012; 6(10): 8767-77.
- 3- Lin P, Chen JW, Chang LW, Wu JP, Redding L, Chang H, et al. Computational and ultrastructural toxicology of a nanoparticle, QuantumDot 705 in mice. *Environ Sci Technol.* 2008; 42(16): 6264-70.
- 4- Bai Y, Zhang Y, Zhang J, Mu Q, Zhang W, Butch ER, et al. Repeated administrations of carbon nanotubes in male mice cause reversible testis damage without affecting fertility. *Nat Nanotechnol.* 2010; 5(9): 683-9.
- 5- Tsuchiya T, Oguri I, Yamakoshi YN, Miyata N. Novel harmful effects of [60]fullerene on mouse embryos in vitro and in vivo. *FEBS Lett.* 1996; 393(1): 139-45.
- 6- Yamashita K, Yoshioka Y, Higashisaka K, Mimura K, Morishita Y, Nozaki M, et al. Silica and titanium dioxide nanoparticles cause pregnancy complications in mice. *Nat Nanotechnol.* 2011; 6(5): 321-8.
- 7- Tolaymat TM, El Badawy AM, Genaidy A, Scheckel KG, Luxton TP, Suidan M. An evidence-based environmental perspective of manufactured silver nanoparticle in syntheses and applications A systematic review and critical appraisal of peer-reviewed scientific papers. *Sci Total Environ.* 2010; 408(5): 999-1006.
- 8- Rai M, Yadav A, Gade A. Silver nanoparticles as a new generation of antimicrobials. *Biotechnol Adv.* 2009; 27(1): 76-83.
- 9- Sivoletta S, Brunello G, Ferrarese N, Della Puppa A, D'Avella D, Bressan E, et al. Nanostructured guidance for peripheral nerve injuries: a review with a perspective in the oral and maxillofacial area. *Int J Mol Sci.* 2014; 15(2): 3088-117.

- 10- Park EJ, Bae E, Yi J, Kim Y, Choi K, Lee SH. Repeated-dose toxicity and inflammatory responses in mice by oral administration of silver nanoparticles. *Environ Toxicol Pharmacol*. 2010; 30(2): 162–8.
- 11- Ghorbanzadeh V, Moshtaghian J, Ebadi AH. Influence of Nano-Silver on Graffian Follicles via Intraperitoneal Injection in Rats. *Middle-East J Sci Res*. 2011; 8(1): 228-30.
- 12- Theiler K. *The House Mouse, Atlas of Embryonic Development*. New York: Springer-Verlag; 1989.
- 13- Ma R, Levard C, Marinakos SM, Cheng Y, Liu J, Michel FM, et al. Size-controlled dissolution of organic-coated silver nanoparticles. *Environ Sci Technol* 2012; 46(2): 752-9.
- 14- Sarthan OM, Hussein RM. Effects of intraperitoneally injected silver nanoparticles on histological structures and blood parameters in the albino rat. *Int J Nanomedicine*. 2014; 9: 1505-17.
- 15- Gui S, Sang X, Zheng L, Ze Y, Zhao X, Sheng L, et al. Intragastric exposure to titanium dioxide nanoparticles induced nephrotoxicity in mice, assessed by physiological and gene expression modifications. *Part Fibre Toxicol*. 2013; 10: 4.
- 16- Meena R, Paulraj R. Oxidative stress mediated cytotoxicity of TiO₂ nano anatase in liver and kidney of Wistar rat. *Toxicol Environ Chem*. 2012; 94(1): 146-63.
- 17- Tian F, Razansky D, Estrada GG, Semmler-Behnke M, Beyerle A, Kreyling W, et al. Surface modification and size dependence in particle translocation during early embryonic development. *Inhal Toxicol*. 2009; 21 Suppl 1: 92-6.
- 18- Khaksary Mahabady M. The evaluation of teratogenicity of nanosilver on skeletal system and placenta of rat fetuses in prenatal period. *Afr J Pharm Pharmacol*. 2012; 6(6): 419-24.
- 19- Philbrook NA, Winn LM, Afroz AN, Saleh NB, Walker VK. The effect of TiO₂ and Ag nanoparticles on reproduction and development of *Drosophila melanogaster* and CD-1 mice. *Toxicol Appl Pharmacol*. 2011; 257(3): 429-36.
- 20- Park MV, Neigh AM, Vermeulen JP, de la Fonteyne LJ, Verharen HW, Briede JJ, et al. The effect of particle size on the cytotoxicity, inflammation, developmental toxicity and genotoxicity of silver nanoparticles. *Biomaterials*. 2011. 32(36): 9810-7.
- 21- Semmler-Behnke M, Fertsch S, Schmid G, Wenk A, Kreyling WG. Uptake of 1.4 nm versus 18 nm gold nanoparticles in secondary target organs is size dependent in control and pregnant rats after intratracheal or intravenous application. In: Riediker M, Katalagarianakis G. *Proceedings of EuroNanoForum, Nanotechnology in Industrial Applications*; 2007 June 19–21; Düsseldorf. Germany. European Commission; 2007: pp. 102–104.
- 22- Austin CA, Umbreit TH, Brown KM, Barber DS, Dair BJ, Francke-Carroll S, et al. Distribution of silver nanoparticles in pregnant mice and developing embryos. *Nanotoxicology*. 2012; 6(8): 912-22.
- 23- Li Y, Liu Y, Fu Y, Wei T, Le Guyader L, Gao G, et al. The triggering of apoptosis in macrophages by pristine graphene through the MAPK and TGF-beta signaling pathways. *Biomaterials*. 2012; 33(2): 402-11.
- 24- Sun J, Zhang Q, Wang Z, Yan B. Effects of Nanotoxicity on Female Reproductivity and Fetal Development in Animal Models. *Int J Mol Sci*. 2013; 14(5): 9319-37.
- 25- Park EJ, Kim H, Kim Y, Park K. Effects of platinum nanoparticles on the postnatal development of mouse pups by maternal exposure. *Environ Health Toxicol*. 2010; 25(4): 279-86.
- 26- Powers CM, Slotkin TA, Seidler FJ, Badireddy AR, Padilla S. Silver nanoparticles alter zebrafish development and larval behavior: distinct roles for particle size, coating and composition. *Neurotoxicol Teratol*. 2011; 33(6): 708-14.
- 27- Pineda L, Sawosz E, Hotowy A, Elnif J, Sawosz F, Ali A, et al. Effect of nanoparticles of silver and gold on metabolic rate and development of broiler and layer embryos. *Comp Biochem Physiol A Mol Integr Physiol*. 2012; 161(3): 315-9.

Cytotoxic assessment of silver nanoparticles in embryonic development and kidney tissue in pregnant mice

Bagher Seyedalipour¹, Ameneh Arefifar², Ramazan Khanbabaee³, Seyed Mohammad Hoseini⁴

Background and Aim: Regarding the widespread use of silver nanoparticles in medicine and lack of a detailed study of toxicity effects of these particles on fetus, this study was carried out to investigate histopathological changes of the kidneys and also embryonic development following exposure to silver nanoparticles.

Materials and Methods: In this experimental study, thirty five female NMRI mice were randomly divided into five equal groups; i.e. one control group and four experimental groups. The experimental groups intraperitoneally (IP) received silver nanoparticles at concentrations of 50, 100, 200 and 400 mg/ kg . .every other day. On the 17th day of pregnancy, the mice were dissected and their kidneys and embryos tissues were separated and stained with hematoxylin and eosin for histopathological examinations. Finally, the obtained data was fed into SPSS software (V:16) using statistical tests including Kolmogrof-Smearnof, one-way variance analysis, Dante, Mann-Whitney and Kruskal-Wallis; and $P < 0.05$ was taken as the significant level.

Results: Histopathological assessment of kidney tissue following IP administration of silver nanoparticle indicated pathological changes including congestion, necrosis, inflammatory cell infiltration, vacuolar degeneration compared to the control group. Our findings showed that silver nanoparticles during the gestation period affects fetal organogenesis, evolution of neural structure, liver lobulation and fetal growth retardation. Mean number of somites in groups receiving doses of 200 and 400 mg kg, . significantly reduced compared to the control group ($P < 0.05$).

Conclusion: The obtained results suggest that passing of silver nanoparticles through placenta is possible and damage caused by the particles could lead to the deformity or developmental retardation of the fetus.

Key Words: Silver nanoparticles, Mice, Organogenesis, Cytotoxic, Kidney

Journal of Birjand University of Medical Sciences. 2015; 22 (3): 218-228.

Received: February 2, 2015

Accepted: August 3, 2015.

¹ Corresponding author; Assistant Professor, Department of Cellular and Molecular Biology, Faculty of Basic Sciences, University of Mazandaran, Babolsar, Iran b.alipour81@gmail.com

² MSc, Department of Cellular and Molecular Biology, Islamic Azad University, Qaemshahr Branch, Qaemshahr, Iran

³ Assistant Professor, Department of Cellular and Molecular Biology, Islamic Azad University, Qaemshahr Branch, Qaemshahr, Iran

⁴ Assistant Professor, Department of Veterinary Pathobiology, Faculty of Veterinary Medicine, Islamic Azad University, Babol Branch, Babol, Iran