

اثر حفاظتی عصاره تام ستاره شکننده خلیج فارس *Ophiocoma erinaceus* بر آسیب کبدی القا شده توسط تتراکلرید کربن (CCL4) در موش صحرایی

آیدا سهیلی¹، جواد بهار آرا²، ناصر مهدوی شهری³، سعیده ظفر بالانژاد⁴، الهه امینی⁵

چکیده

زمینه و هدف: ستاره شکننده، دارای ترکیبات فعال زیستی بوده که به آنها توانایی ترمیم زخم و بازسازی بازوها و اندام‌های آسیب‌دیده را می‌بخشد. هدف از مطالعه حاضر، ارزیابی اثر حفاظتی عصاره تام ستاره شکننده خلیج فارس بر آسیب کبدی القا شده توسط تتراکلرید کربن در موش صحرایی بود.

روش تحقیق: در این مطالعه تجربی، 32 سر موش صحرایی نر بالغ نژاد ویستار به صورت تصادفی به 4 گروه مساوی شامل: گروه کنترل، آسیب کبدی، تیمار شده با عصاره 25% و تیمار شده با عصاره 50% ستاره شکننده (به مدت هفت روز) تقسیم شدند. گروه آسیب کبدی فقط تتراکلرید کربن 0/5mg/kg به مدت هفت روز دریافت نمودند. در پایان، حیوانات کشته شدند و پس از توزین بدن و کبد، مقاطع بافت کبد تهیه و توسط میکروسکوپ نوری مورد بررسی قرار گرفت. داده‌ها با استفاده از نرم‌افزارهای SPSS (ویرایش 20) و Mini Tab و با کمک آزمون‌های آماری ANOVA و Tukey، در سطح $P < 0/001$ تجزیه و تحلیل شدند.

یافته‌ها: تیمار با تتراکلرید کربن، موجب کاهش معنی‌دار وزن بدن و افزایش وزن کبد شد ($P < 0/001$) و آسیب شدید کبدی در مقاطع بافتی کاملاً مشهود بود. در مقابل، تیمار با غلظت‌های عصاره تام ستاره شکننده؛ افزایش وزن کبد، کاهش وزن بدن و تغییرات القا شده توسط تتراکلرید کربن بر ساختار بافت کبد همچون: تعداد هپاتوسیت، کوپفر و عروق را به صورت معنی‌داری تغییر داد که نمایانگر بهبود ساختار بافت آسیب‌دیده کبد بود ($P < 0/001$).

نتیجه‌گیری: عصاره تام ستاره شکننده می‌تواند اثر حفاظتی بر آسیب القا شده توسط تتراکلرید کربن در کبد داشته باشد.

واژه‌های کلیدی: ستاره شکننده، تتراکلرید کربن، آسیب کبدی، اثر محافظتی، موش صحرایی

مجله علمی دانشگاه علوم پزشکی بیرجند. 1394؛ 22 (4): 316-326.

دریافت: 1393/11/07 پذیرش: 1394/09/04

¹ دانشجوی کارشناسی ارشد زیست‌شناسی سلولی تکوین جانوری، دانشگاه آزاد اسلامی واحد مشهد، مشهد، ایران
² نویسنده مسؤل؛ استاد، دکترای تخصصی زیست‌شناسی تکوین جانوری، گروه زیست‌شناسی و مرکز تحقیقات بیولوژی کاربردی تکوین جانوری، دانشگاه آزاد اسلامی واحد مشهد، مشهد، ایران؛
نشانی: مشهد - خیابان راهنمایی 24 - مرکز تحقیقات بیولوژی کاربردی تکوین جانوری دانشگاه آزاد اسلامی مشهد
تلفن: 09151145434 نامبر: 0513 8437092 پست الکترونیک: baharara@yahoo.com
³ استاد، گروه زیست‌شناسی، دانشکده علوم، دانشگاه فردوسی مشهد، مشهد، ایران
⁴ استادیار، گروه زیست‌شناسی، دانشکده علوم، دانشگاه آزاد اسلامی واحد مشهد، مشهد، ایران
⁵ دکترای تخصصی زیست‌شناسی تکوین جانوری، دانشکده علوم زیستی، دانشگاه خوارزمی، تهران، ایران

مقدمه

که موجب خنثی شدن و یا از بین بردن مواد خارجی، ترویج مهاجرت و آگلوتیناسیون سلولی شده و در مکانیسم ترمیم زخم حائز اهمیت است. ساپونین و ترکیبات ساپونینی و گلیکوزیدهای استروئیدی نیز از جمله ترکیباتی است که خاصیت ضد عفونی کننده، ضد قارچی و ضد پاتوژنی داشته و در ستاره دریایی به وفور وجود دارند (9). مشخص شده است که در خانواده خارپوستان، ترکیباتی مانند: سرآمید، بنیان‌های هیدروکسیل، استیل و اسیدهای چرب وجود دارد که در ترمیم زخم مؤثرند (10). ستاره شکننده، ترکیبات آلی آنگریز سمی مانند: بی‌فیل‌های پلی‌کلرینه و هیدروکربن‌های آروماتیک چندحلقه‌ای دارد که انتظار می‌رود فعالیت‌های زیستی متعددی را موجب شود (11). هدف از این تحقیق، بررسی اثر حفاظتی عصاره تام ستاره شکننده خلیج فارس (*Ophiocoma erinaceus*) بر آسیب کبدی القا شده توسط تتراکلرید کربن (CCL4) در موش صحرایی بود.

روش تحقیق

در این مطالعه تجربی، ستاره شکننده از سواحل قشم در خلیج فارس جمع‌آوری شد. پس از انتقال ستاره‌های شکننده به آزمایشگاه تحقیقاتی مرکز تحقیقات بیولوژی کاربردی تکوینی جانوری دانشگاه آزاد مشهد، در آنجا مورد شناسایی قرار گرفت و در فریزر 80- سانتی‌گراد نگهداری شد. در آزمایشگاه، نمونه‌ها با آب مقطر شستشو داده شد و در اتاق تاریک در دمای 40 درجه سانتی‌گراد به مدت سه روز خشک و سپس پودر گردی (12). به‌ازای هر گرم وزن خشک بدن، 10 میلی‌لیتر متانول مطلق به نمونه‌ها اضافه شد. سپس نمونه‌ها به مدت 72 ساعت، در تاریکی بر روی شیکر چرخشی قرار گرفت. پس از طی زمان مورد نظر، عصاره، 2 ساعت رفلاکس (عصاره‌گیری برگشتی) شده و با استفاده از کاغذ واتمن 10 صاف شد. در نهایت عصاره‌گیری توسط دستگاه وکیوم تبخیری (Heidolph, Germany) انجام شد؛ عصاره‌ها تغلیظ گردید؛ درون آن 40 درجه سانتی‌گراد خشک

کبد، اندام مرکزی برای تجزیه، سم‌زدایی و دفع مواد زاید و مضر از بدن است (1). در اکثر موارد، طی عمل سم‌زدایی، فعال‌سازی میکروزوم‌های کبدی متابولیکی توسط آنزیم‌های سیتوکروم P450 باعث ایجاد متابولیت‌های ثانویه سمی و فعال می‌شود که این مواد می‌توانند موجب آسیب بافت‌های مختلف از جمله کبد شوند (2، 3). رادیکال‌های آزاد طی مراحل بیوشیمیایی در طی متابولیسم طبیعی بدن تولید می‌شوند؛ هر چند می‌توانند منشأ خارجی نیز داشته باشند (2). در صورت توقف روندهای کنترل، رادیکال‌های آزاد می‌توانند برای سلول و در نتیجه بافت، بسیار مخرب باشند. آنتی‌اکسیدان‌ها موادی هستند که رادیکال‌های اکسیژن را به‌وسیله غیرفعال شدن ویژه از نظر زمانی و غلظتی، تحت کنترل نگه می‌دارند (3). آنتی‌اکسیدان‌ها در مقادیر اندک می‌توانند غشاهای سلولی و ترکیبات مختلف موجود زنده را در مقابل اکسیدان‌ها حفظ کنند (4).

ستاره شکننده، جانوری است از شاخه خارپوستان که قادر به زندگی بر روی صخره‌های سنگی و آهکی و صخره‌های مرجانی کم‌عمق مناطق حاره‌ای است و به تعداد فراوان در این زیستگاه‌ها یافت می‌شود (5، 6). این جانور با ایجاد اپی‌تلیوم مجدد، قدرت ترمیم زخم را دارد؛ به‌طوری‌که بازسازی اولیه را با داربودن توالی پروتئین‌های ریویزومی و تکثیر سلولی در محل آسیب‌دیده، بازسازی متوسط را با تشکیل بلاستما و در نهایت بازسازی پیشرفته را با تکوین یک بازوی کوچک، انجام می‌دهد (7، 8). ترکیبات موجود در مایع سلومیک، غنی از ملکول‌هایی پپتیدی، فاکتورهای رشد و نوروپپتیدهایی است که در فرآیندهای سیگنالینگ توأم، شرکت دارند؛ همچنین دارای پپتیدهای فعال زیستی، هورمون‌ها، عوامل رشد و پپتیدهاست که دارای خاصیت ایمنولوژیک، شناسایی سمیت و شناسایی موادی است که در واکنش انعقادی ضروری هستند؛ از طرفی ملکول‌های لکتین، پرفورین، آگلوتین و سیتوکینین در ستاره شکننده وجود دارد

و در دمای 20- درجه سانتی‌گراد قرار داده شد (12).

32 سر موش صحرایی نر نژاد ویستار، از مرکز سرم‌سازی رازی مشهد تهیه شد. موش‌ها در اتاق حیوانات آزمایشگاهی، در شرایط استاندارد نوری (12 ساعت نور و 12 ساعت تاریکی)، رطوبت 40-60% و دمای 24 ± 2 درجه سانتی‌گراد، در قفس‌های استاندارد (با در نظر گرفتن تمهیدات لازم برای جلوگیری از ایجاد عفونت) قرار گرفتند. در کلیه مراحل مطالعه، مقررات اخلاق زیستی کار با حیوانات آزمایشگاهی زیر نظر کمیته اخلاق دانشگاه آزاد اسلامی مشهد رعایت گردید (13). سپس حیوانات به‌صورت تصادفی به 4 گروه مساوی تقسیم شدند.

گروه شاهد: (کنترل منفی) که هیچ‌گونه تیماری روی آن صورت نگرفت.

گروه شاهد آزمایشگاهی: گروه کنترل مثبت که در آنها القای سیروز کبدی با استفاده از تتراکلرید کربن و 50% روغن زیتون به مقدار 0/5 میلی‌لیتر/کیلوگرم وزن بدن به‌صورت داخل صفاقی، روزانه به مدت 7 روز انجام شد. برای حصول اطمینان از القای آسیب، تعدادی موش در روز 7 کشته شده و تعدادی تا روز 14 نگهداری شدند.

گروه تجربی 1: در این گروه، القای سیروز کبدی با تتراکلرید کربن و 50% روغن زیتون به مقدار 0/5 میلی‌لیتر/کیلوگرم وزن بدن به‌صورت داخل صفاقی، هر روز یک مرتبه به مدت 7 روز انجام شد. همچنین موش‌های این گروه، با استفاده از عصاره ستاره شکننده با دوز 25 میلی‌گرم/کیلوگرم وزن بدن، به‌صورت درون‌معدده‌ای به مدت 7 روز گاوژ شدند.

گروه تجربی 2: در این گروه، القای سیروز کبدی با تتراکلرید کربن و 50% روغن زیتون به مقدار 0/5 میلی‌لیتر/کیلوگرم وزن بدن به‌صورت داخل صفاقی به مدت 7 روز انجام شد. همچنین موش‌های این گروه، با استفاده از عصاره ستاره شکننده با دوز 50 میلی‌لیتر/کیلوگرم وزن بدن به مدت 7 روز گاوژ شدند (14).

برای بررسی ابتداء، وزن تمام موش‌ها با ترازوی دیجیتال اندازه‌گیری شد؛ پس از القای آسیب کبدی با تتراکلرید کربن (به‌صورت تزریق داخل صفاقی به مدت 7 روز) نیز دوباره وزن بدن در تمامی گروه‌ها اندازه‌گیری شد. در گروه شاهد، موش‌ها با اتر کشته شدند؛ کبد آنها از بدن، خارج و وزن آن با استفاده از ترازوی دیجیتال (Sartorius, Canada) اندازه‌گیری شد. در گروه‌های تجربی 1 و 2 نیز پس از تیمار موش‌ها با دوزهای 25 و 50 میلی‌گرم/کیلوگرم وزن بدن از عصاره تام ستاره شکننده، بعد از 7 روز دوباره وزن بدن و وزن کبد آنها با ترازوی دیجیتال اندازه‌گیری شد (15). برای بررسی ساختار بافتی موش‌های گروه شاهد آزمایشگاهی القاشده با تتراکلرید کربن (بعد از 7 تا 14 روز) و موش‌های گروه‌های تیمار با دوزهای 25 و 50 میلی‌گرم/کیلوگرم وزن بدن عصاره تام ستاره شکننده (بعد از 14 روز 7) روز برای ایجاد آسیب با تتراکلرید و 7 روز برای ترمیم آسیب با عصاره (تجربی 1 و تجربی 2)، موش‌ها با اتر کشته شدند؛ بدن آنها از ناحیه شکم برش داده شد و کبد آنها از داخل بدن خارج گردید. سپس برای بررسی تعداد هپاتوسیت‌ها، تعداد سلول‌های کوپفر و تعداد عروق خونی، نمونه‌ها پس از شستشو در محلول سرم فیزیولوژیکی، به ظروف محتوی فیکساتور فرمالین 10% برای تثبیت به مدت 24 ساعت انتقال داده شدند و مراحل آبیگری به کمک درجات صعودی اتانول 50، 70، 80، 96 و 100 درصد صورت گرفت. سپس نمونه‌ها در زایلن، شفاف‌سازی شدند. در مرحله بعد، نمونه‌ها به حمام پارافین منتقل و پس از تثبیت، قالب‌گیری انجام شد. مقاطع بافتی با ضخامت 5-7 میکرون تهیه و با روش هماتوکسیلین-ائوزین رنگ‌آمیزی گردیدند. هسته‌ها بنفش، سیتوپلاسم و کلاژن و کراتین صورتی تا قرمز شدند (16).

تجزیه و تحلیل آماری به کمک نرم‌افزارهای آماری SPSS (ویرایش 20) و Mini Tab، با کمک آزمون‌های آماری ANOVA و Tukey صورت گرفت. $P < 0/001$ به‌عنوان سطح معنی‌داری در نظر گرفته شد (3، 15).

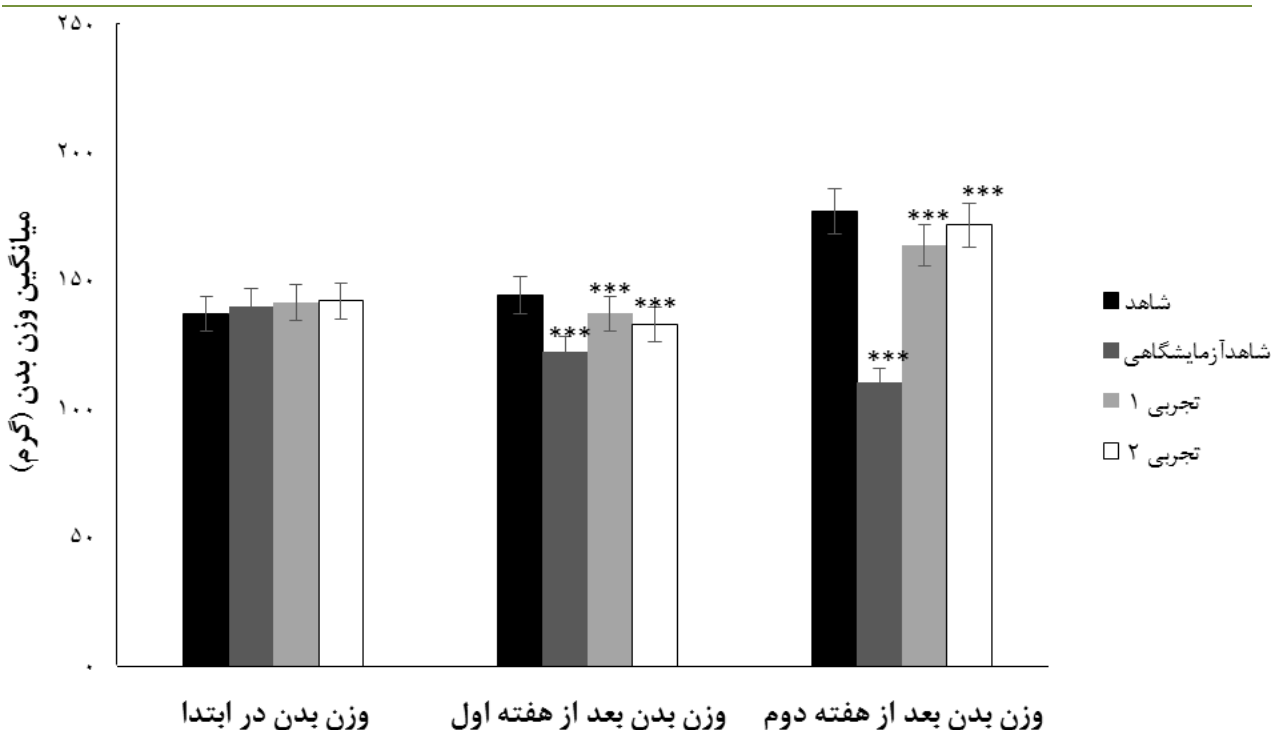
یافته‌ها

عصاره تام ستاره شکننده با دوزهای 25 و 50 میلی‌گرم/کیلوگرم در حیوانات تیمار شده با تتراکلرید کربن، کاهش وزن ناشی از تتراکلرید کربن را به صورت معنی‌داری جبران نمود. وزن کبد در حیوانات پیش تیمار با تتراکلرید کربن در مقایسه با حیوانات کنترل، افزایش معنی‌داری را نشان داد؛ در مقابل، تیمار با ستاره شکننده در حیوانات، تحت تأثیر تتراکلرید کربن، افزایش وزن کبد را به صورت معنی‌داری کاهش داد ($P < 0/001$).

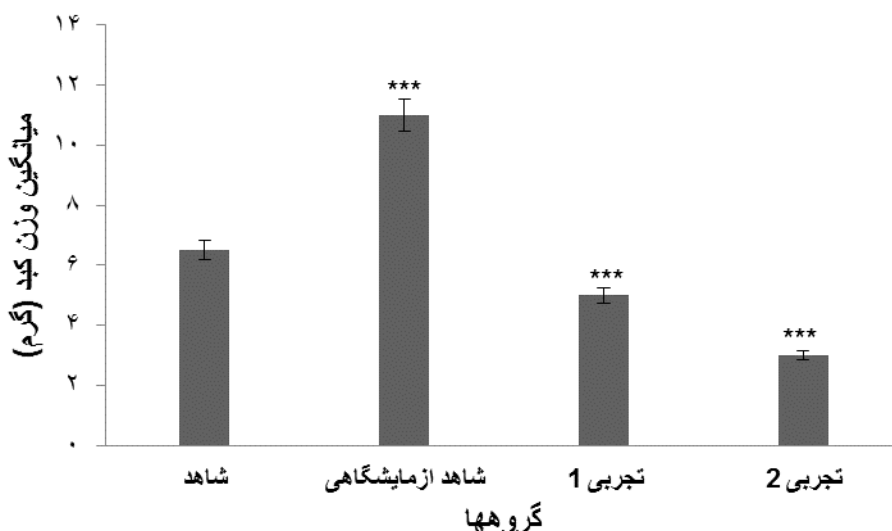
مقایسه میانگین وزن بدن در ابتدا، بعد از یک هفته (پیش تیمار با تتراکلرید کربن) و در انتهای دو هفته (پس از تیمار با عصاره ستاره شکننده)، در جدول و نمودار یک و وزن کبد در جدول و نمودار 2 ارائه شده است. نتایج مطالعه حاضر نشان داد که وزن بدن در طول دوره پیش تیمار با تتراکلرید کربن در مقایسه با حیوانات کنترل، کاهش معنی‌داری داشت ($P < 0/001$). این در حالی است که تیمار با

جدول 1- مقایسه میانگین وزن ابتدا، هفته اول (پیش از تیمار) و هفته دوم (پس از تیمار) بعد از مداخله در گروه‌های مورد مطالعه

گروه‌ها	شاهد	شاهد آزمایشگاهی	تجربی 1	تجربی 2	سطح معنی‌داری
وزن بدن در ابتدا	137/125±9/86	139/75±3/92	141/63±4/60	142/13±3/94	>0/05
وزن بدن بعد از هفته اول	144/25±8/56	122/13±5/06	127/25±11/03	129/13±6/13	<0/001
وزن بدن بعد از هفته دوم	177±9/65	110/25±12/75	143/75±11/83	151/75±12/75	<0/001



نمودار 1- تغییرات وزن بدن در موش‌های صحرایی نر نژاد ویستار پیش تیمار با تتراکلرید کربن (شاهد آزمایشگاهی) و تأثیر عصاره تام ستاره شکننده بر کاهش وزن بدن ناشی از تتراکلرید کربن نسبت به گروه شاهد. $P < 0/001$ ***: پس از هفته اول، اختلاف گروه‌های تجربی و شاهد آزمایشگاهی نسبت به گروه شاهد و پس از هفته دوم، اختلاف گروه شاهد آزمایشگاهی نسبت به گروه شاهد و گروه‌های تجربی نسبت به گروه شاهد آزمایشگاهی را نشان می‌دهد.



نمودار 2- اثر تیمار با عصاره تام ستاره شکننده در غلظت‌های 25 و 50 میلی‌گرم/کیلوگرم وزن بدن بر تغییرات وزن کبد در موش‌های صحرایی نر مسموم شده با تتراکلرید کربن. $P < 0/001$ ***: گروه شاهد آزمایشگاهی نسبت به گروه شاهد و گروه‌های تجربی نسبت به گروه شاهد آزمایشگاهی را نشان می‌دهد.

جدول 2- مقایسه میانگین وزن کبد در گروه‌های مورد مطالعه

گروه‌ها	شاهد	شاهد آزمایشگاهی	تجربی 1	تجربی 2	سطح معنی‌داری
وزن کبد	6/95±0/69	10/92±0/35	5/58±0/58	4/59±1/19	<0/001

$P < 0/001$ *** اختلاف گروه شاهد آزمایشگاهی نسبت به گروه شاهد را نشان می‌دهد که در گروه‌های تجربی به حد شاهد نزدیک شده است.

هسته و هستک واضح و سیاهرگ مرکزی مشخص می‌باشند (شکل 1- A). برش‌های بافت کبد حیوانات، تحت تأثیر تتراکلرید کربن، تغییرات وسیع در بافت چربی، نکروز، تورم سلولی، هجوم وسیع لنفوسیت‌ها و سلول‌های کوپفر در اطراف سیاهرگ مرکزی و کاهش مرزهای سلولی را نشان داد (شکل 1- B). بررسی‌های بافت‌شناسی در حیوانات تیمار شده با عصاره تام ستاره شکننده (با دوزهای 25 و 50 میلی‌گرم/کیلوگرم)، بهبود آسیب ایجاد شده در بافت کبدی حیوانات، تحت تأثیر تتراکلرید کربن را نشان داد؛ به‌صورتی که تغییرات چربی، نکروز و هجوم لنفوسیت‌ها، به‌صورت معنی‌داری در مقایسه با گروه شاهد، تحت تأثیر تتراکلرید کربن کاهش یافت و در گروه‌های تیمار شده با عصاره ستاره شکننده تقریباً به سطح حیوانات سالم رسید (شکل 1- C و D).

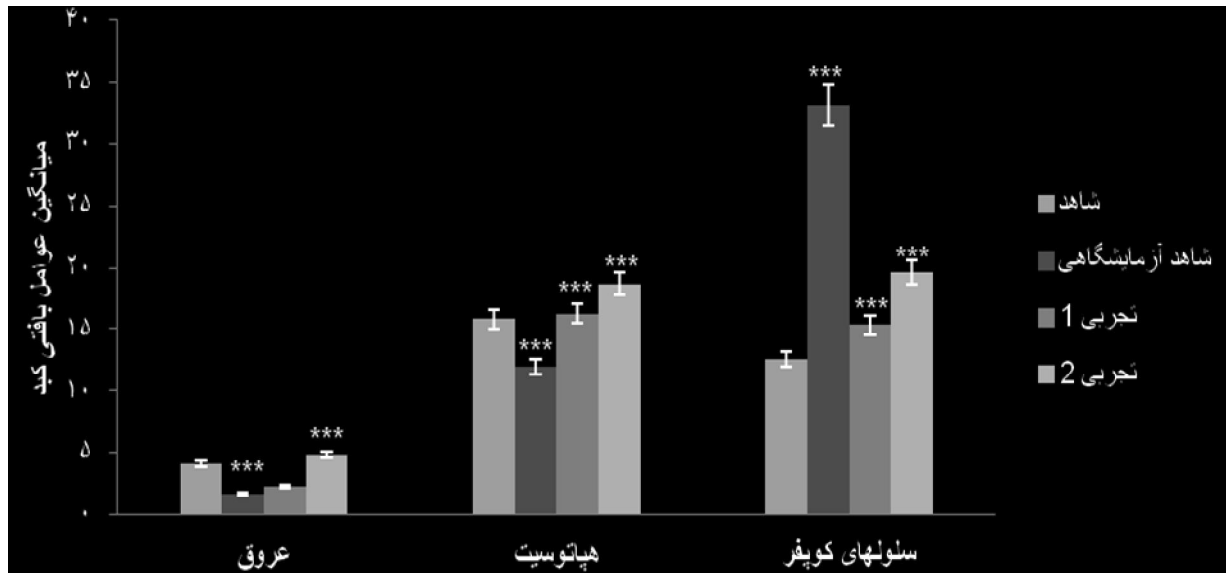
تعداد عروق خونی، هپاتوسیت‌ها و سلول‌های کوپفر در جدول و نمودار 3 ارائه شده است. نتایج مطالعه حاضر نشان داد که در گروه پیش‌تیمار با تتراکلرید کربن، تعداد سلول‌های کوپفر که یک نوع سلولی التهابی می‌باشد، افزایش یافت و تعداد عروق خونی و هپاتوسیت‌ها در طول دوره تیمار با تتراکلرید کربن در مقایسه با گروه کنترل، به‌طور معنی‌داری کاهش داشت. این در حالی است که تیمار موش‌ها به مدت 7 روز با عصاره تام ستاره شکننده در دوزهای 25 و 50 میلی‌گرم/کیلوگرم، تحت تأثیر تتراکلرید کربن، کاهش عروق خونی و هپاتوسیت‌ها و افزایش سلول‌های کوپفر ناشی از تتراکلرید کربن را به‌صورت معنی‌داری جبران نمود ($P < 0/001$).

ارزیابی بافت‌شناسی حیوانات گروه کنترل نشان داد که سلول‌های کبدی به‌صورت طبیعی با سیتوپلاسم مشخص،

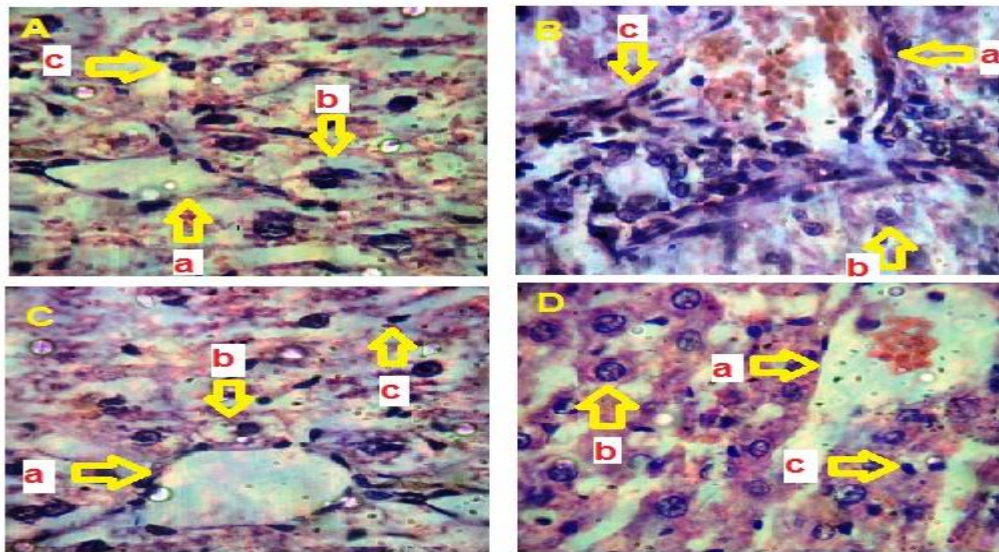
جدول 3- مقایسه میانگین عوامل بافتی کبد در گروه‌های مورد مطالعه

گروه‌ها	شاهد	شاهد آزمایشگاهی	تجربی 1	تجربی 2	سطح معنی‌داری
عروق	4/06±0/77	1/61±0/64	3/26±0/62	4/87±0/76	<0/001
هیپاتوسیت	15/81±1/05	11/89±1/05	16/24±1/15	18/70±1/88	<0/001
سلول‌های کوپفر	12/56±1/21	33/13±3/64	15/30±2/20	19/67±4/36	<0/001

P<0/001*** اختلاف گروه شاهد آزمایشگاهی نسبت به گروه شاهد را نشان می‌دهد که در گروه‌های تجربی به حد شاهد نزدیک شده است.



نمودار 3- تغییرات عوامل بافتی کبد موش‌های صحرایی نر نژاد ویستار گروه‌های مختلف مسموم‌شده با تتراکلریدکربن به‌تنهایی (شاهد آزمایشگاهی) و تحت تیمار با عصاره تام ستاره شکننده (تجربی 1 و 2) در مقایسه با گروه شاهد. اختلاف گروه شاهد آزمایشگاهی نسبت به گروه شاهد (در شاهد آزمایشگاهی تعداد عروق و هیپاتوسیت‌ها کاهش و تعداد سلول‌های کوپفر افزایش یافت) و گروه‌های تجربی نسبت به گروه شاهد آزمایشگاهی را نشان می‌دهد.



شکل 1- اثر حفاظتی عصاره تام ستاره شکننده خلیج فارس بر آسیب کبدی القا شده توسط تتراکلرید کربن در موش صحرائی (H&E 400X). (A) گروه شاهد، چیدمان منظم سلول‌های کبدی (تراکم مناسب هیپاتوسیت‌ها و سلول‌های کوپفر) (a) عروق خونی؛ (b) هسته هیپاتوسیت‌ها؛ (c) سلول کوپفر. (B) گروه شاهد آزمایشگاهی که با تتراکلرید کربن، بیماری در آنها القا شد. (a) عروق خونی می‌باشد که در اطراف آنها تجمع سلول‌های التهابی (کوپفر) و نکروزه شدن اتفاق افتاد؛ (b) دژنراسیون حاد چربی در هیپاتوسیت؛ (c) تجمع سلول‌های التهابی (سلول‌های کوپفر). (C) گروه تجربی 1 (تیمار با عصاره 25%) (a): عروق خونی که تجمع سلول‌های التهابی در اطراف این عروق کمتر شده است؛ (b) هیپاتوسیت‌ها که در حال تشکیل سلولی و کامل شدن غشا می‌باشد؛ (c) کاهش سلول‌های التهابی و کاهش دژنراسیون حاد چربی. (D) گروه تجربی 2 (تیمار با عصاره 50%) (a) عروق خونی، چیدمان منظم سلول‌های کبدی و هیچ‌گونه دژنره حاد چربی دیده نمی‌شود. (b) کامل شده یک هیپاتوسیت در حد گروه شاهد. (c) سلول کوپفر (کاهش کامل سلول‌های التهابی در حد گروه شاهد).

بحث

می‌تواند ناشی از تجمع لیپید و کلاژن و همچنین بروز تورم در سلول‌های کبدی باشد که تفسیر احتمالی آن، نشت رو به خارج پتاسیم و ورود همزمان سدیم و آب به درون سلول کبدی است که موجب تورم سیتوتوکسیک گردیده و به‌عنوان یکی از مهم‌ترین اثرات پراکسیداسیون لیپید در نظر گرفته می‌شود (3، 19).

در مقابل، تیمار با دوزهای 25 میلی‌گرم بر کیلوگرم وزن بدن و 50 میلی‌گرم بر کیلوگرم وزن بدن از عصاره تام ستاره شکننده، باعث افزایش وزن بدن و کاهش وزن کبد در موش‌های بیمار و تحت تیمار با تتراکلرید کربن شد. تفسیر احتمالی این امر، توانایی عصاره تام ستاره شکننده در دفع سم تتراکلرید کربن می‌باشد؛ زیرا مابغ سلومیک ستاره دریایی غنی از مولکول‌های درگیر در فرآیندهای سیگنالینگ، پپتیدهای فعال زیستی، عوامل رشد، هورمون‌ها، نوروپپتید و ترکیباتی با جرم مولکولی کم و اثرات ضد التهابی می‌باشد

کبد مهم‌ترین اندام التهابی است که پس از در معرض قرار گرفتن با سموم کبدی مختلف، باعث بروز فرآیندهای التهابی و وقایع پاتولوژیک می‌گردد. سلول‌های کوپفر در پاسخ به نکروز و یا به‌طور مستقیم تحت تأثیر سموم کبدی، میانجی‌گرهای پیش‌التهابی را آزاد می‌نمایند که این امر سبب تشدید آسیب کبدی القاشده با تتراکلرید کربن می‌گردد. تتراکلرید کربن تحت شرایط آزمایشگاهی، یکی از عمومی‌ترین و پرمصرف‌ترین مسموم‌کننده‌های کبدی است که عملکرد آن بر پایه پراکسیداسیون لیپیدهای غشایی می‌باشد (17، 18). در پژوهش حاضر تتراکلرید کربن باعث کاهش میزان وزن بدن نسبت به گروه شاهد شد؛ زیرا این ترکیب مانند بسیاری از مواد سمی، باعث اختلال در هضم، جذب و فعالیت‌های سیستم گوارشی می‌شود (3). همچنین افزایش وزن کبد در گروه تیمار شده با تتراکلرید کربن،

(20، 21).

نعناع، اثرات القای تتراکلرید کربن را که باعث احتقان شدید ورید مرکزی آبی، گرفتگی سینوس، نکروز مرکز، التهاب شدید و تغییرات بالینی سلول‌های کبدی می‌شود، جبران می‌کند. این نتیجه با نتایج مطالعه حاضر مبنی بر رفع آسیب تتراکلرید کربن توسط عصاره ستاره شکننده مطابقت دارد. (14).

Eidi و همکاران (2012)، اثرات عصاره اتانولی دارچین در مقابل انحطاط گسترده حفره سلول‌های کبدی، ارتشاح لنفوسیت، اختلال بند ناف کبدی و نکروز در حاشیه ورید مرکزی و افزایش در فعالیت میتوزی و آپوپتوز با موادی مانند: فلاونوئیدها، گلیکوزیدها، آلکالوئیدها، استروئیدها، تانن‌ها، ترپنوئیدها و ساپونین‌ها را بررسی کردند. آنها در مطالعه خود نشان دادند که عصاره اتانولی دارچین بعد از دو هفته، آسیب سلول‌های کبدی را جبران می‌کند که با نتایج این مطالعه مبنی بر رفع آسیب ناشی از تتراکلرید کربن توسط عصاره ستاره شکننده همخوانی دارد (16).

نتیجه گیری

نتایج این مطالعه نشان داد که تیمار با عصاره تام ستاره شکننده خلیج فارس، موجب ترمیم آسیب کبدی القاشده توسط تتراکلرید کربن و بهبود تمامی شاخص‌های آسیب بافتی می‌گردد. بنابراین لازم است ترکیبات عصاره تام ستاره شکننده خلیج فارس، در مطالعات ترمیم و آسیب کبدی، مورد توجه بیشتری قرار گیرد.

تقدیر و تشکر

این مطالعه در مرکز تحقیقات بیولوژی تکوین جانوری دانشگاه آزاد اسلامی مشهد انجام شد. بدین وسیله از کلیه کارشناسان این مرکز تشکر و سپاس‌گزاری می‌گردد.

نتایج حاصل از بررسی‌های بافت‌شناسی در مطالعه حاضر نشان داد که تیمار با تتراکلرید کربن، موجب آسیب به سلول‌های کبدی می‌گردد و تغییرات بافتی پاتولوژیکی گسترده‌ای شامل: دژنراسیون چربی، نکروز، تورم و التهاب سلولی شدید را در سلول‌های کبدی ایجاد می‌کند. بروز نکروز در اطراف سیاهرگ مرکزی، وسیع‌تر از سایر نواحی است؛ زیرا در این قسمت آنزیم‌های متابولیزه‌کننده سموم، با غلظت بیشتری حضور دارند (22) که با نتایج این مطالعه مبنی بر آسیب بافتی کبدی القاشده توسط تتراکلرید کربن تطابق دارد. تتراکلرید کربن موجب افزایش رادیکال‌های آزاد در سلول‌های کبدی و ایجاد نکروز در سلول‌های پارانشیمی می‌شود. این سلول‌ها پاسخ‌های التهابی را در کبد به‌راه انداخته و سبب هجوم سلول‌های التهابی تک‌هسته‌ای به بافت آسیب‌دیده می‌شوند (23، 24).

Venkata Rao و همکاران (2003) گزارش کردند که اسفنگولیپیدهای موجود در ستاره شکننده، دارای خواص ضد توموری، ضد میکروبی، ضد ویروسی، تحریک‌کنندگی سیستم ایمنی و فعالیت سیتوتوکسیکی و خاصیت ترمیم زخم می‌باشند. وی همچنین بیان نمود که تأثیر استروساپونین‌های موجود در مایع سلومی، نقش مهمی در فرآیند بازسازی دارند که دلیل آن دارابودن خواص ایمنولوژیکی، فیزیولوژیکی و فارماکولوژیکی هستند که در مرحله ترمیم زخم دخالت دارند. به نظر می‌رسد این ترکیبات، سیگنال‌های مولکولی پدیده ترمیم می‌باشند (25). در مطالعه حاضر نیز تیمار خوراکی با ستاره شکننده، به‌طور معنی‌داری از بروز نکروز و تورم سلولی ناشی از پراکسیداسیون لیپید در موش‌های تیمار شده با تتراکلرید کربن جلوگیری نمود که با نتایج مطالعات قبلی در این زمینه مطابقت دارد.

Patil و همکاران (2012) نشان دادند که اثرات عصاره

منابع:

- 1- Swarnalatha L, Reddy PN. Hepatoprotective activity of *Sphaeranthus amaranthoides* on D-galactosamine induced hepatitis in albino rats. *Asian Pac J Trop Biomed*. 2012; 2(3): S1900-5.
- 2- Wu MF, Hsu YM, Tang MC, Chen HC, Chung JG, Lu HF, et al. *Agaricus blazei murill* extract abrogates CCl₄-induced liver injury in rats. *in vivo*. 2011; 25(1): 35-40 .
- 3- Eidi A, Ghalam Z, Rezazade Sh R, Adeli R. Hepatoprotective effect of *Berberis vulgaris* L. extract on CCl₄-induced toxicity in rats. *Kowsar Medical Journal*. 2011; 16(3): 169-73. [Persian]
- 4- Yesilada E, Küpeli E. *Berberis crataegina* DC. root exhibits potent anti inflammatory, analgesic and febrifuge effects in mice and rats. *J Ethnopharmacol*. 2002; 79(2): 237-48.
- 5- Khaleghi M, Safahie AR, Savari A, Doustshenas B, Owfi F. Identification of Sea Stars and Brittle Stars species in the coast of Chabahar Gulf. *Journal of Environmental Science and Technology (JEST)*. 2015; 17(3): 105-113.
- 6- St?hr S, Conand C, Boissin E. Brittle stars (Echinodermata: Ophiuroidea) from La Réunion and the systematic position of *Ophiocanops Koehler, 1922*. *Zool J Linn Soc*. 2008; 153(3): 545-60.
- 7- Clark MS, Souster T. Slow arm regeneration in the Antarctic brittle star *Ophiura crassa* (Echinodermata, Ophiuroidea). *Aquat Biol*. 2012; 16: 105-13.
- 8- Burns G, Ortega-Martinez O, Dupont S, Thorndyke MC, Peck LS, Clark MS. Intrinsic gene expression during regeneration in arm explants of *Amphiura filiformis*. *J Exp Mar Biol Ecol*. 2012; 413: 106-12.
- 9- Baharara J, Mahdavi-Shahri N, Shaddel N. The local effect of the Persian Gulf brittle star (*Ophiocoma erinaceus*) alcoholic extract on cutaneous wound healing in Balb/C mouse. *J Birjand Univ Med Sci*. 2014; 21(3): 312-23.
- 10- Inagaki M, Shibai M, Isobe R, Higuchi R. Constituents of ophiuroidea. 1. Isolation and structure of three ganglioside molecular species from the brittle star *Ophiocoma scolopendrina*. *Chem Pharm Bull (Tokyo)*. 2001; 49(12): 1521-5.
- 11- Gunnarsson JS, Sk?ld M. Accumulation of polychlorinated biphenyls by the infaunal brittle stars *Amphiura filiformis* and *A. chiajei*: effects of eutrophication and selective feeding. *Mar Ecol Prog Ser*. 1999; 186: 173-85.
- 12- Fard SG, Tan RTR, Mohammed AA, Meng GY, Muhamad SKS, AL-Jashamy KA, et al. Wound healing properties of *Eucheuma cottonii* extracts in Sprague-Dawley rats. *J Med Plant Res*. 2011; 5(27): 6373-80.
- 13- Khaksari M, Mardani M, Rezaei Zadeh AR. The effect of dietary ascorbic acid on wound heading chronic diabetic rats. *J Babol Univ Med Sci*. 2005; 8(2): 12-21. [Persian]
- 14- Patil K, Mall A. Hepatoprotective activity of *Mentha arvensis* Linn. leaves against CCL₄ induced liver damage in rats. *Asian Pac J Trop Dis*. 2012; 2(suppl 1): S223-6.
- 15- Eidi A, Al-Ebrahim M, Eidi M, Haeri Rohani A, Mortazavi P. The effect of sodium molybdate on decreasing CCl₄-induced tissue injury in rats. *J Arak Univ Med Sci*. 2011; 14(1): 69-77. [Persian]
- 16- Eidi A, Mortazavi P, Bazargan M, Zaringhalam J. Hepoto protective activity of cinnamon ethanolic extract against CCL₄-induced liver injury in rats. *EXCLI J*. 2012; 11: 495-507.
- 17- Abdel-Salam OM, Sleem AA, Shaffie NM. Effect of *Viscum album* on acute hepatic damage caused by carbon tetrachloride in rats. *Turk J Med Sci*. 2010; 40(3): 421-6.
- 18- He SX, Luo JY, Wang YP, Wang YL, Fu H, Xu JL, et al. Effects of extract from *Ginkgo biloba* on carbon tetrachloride-induced liver injury in rats. *World J Gastroenterol*. 2006; 12(24):3924-8.

- 19- Garc'a-Arrar?s JE, Dolmatov IY. Echinoderms; potential model systems for studies on muscle regeneration. *Curr. Pharm. Des.* 2010; 16(8): 942-55.
- 20- Hazarika A, Sarkar SN, Hajare S, Kataria M, Malik JK. Influence of malathion pretreatment on the toxicity of anilofos in male rats: a biochemical interaction study. *Toxicology.* 2003; 185(1-2): 1-8.
- 21- Holm K, Voronkina I, Shartaimova N, Thorndyke M, Hernroth B. Functional properties of proteins from the coelomic fluid of the wounded sea star *Asterias rubens* (L). *J Invertebr Pathol.* 2010; 105(2): 197-9.
- 22- Ohgami K, Shiratori K, Kotake S, Nishida T, Mizuki N, Yazawa K, et al. Effects of astaxanthin on lipopolysaccharide-induced inflammation in vitro and in vivo. *Invest Ophthalmol Vis Sci.* 2003; 44(6): 2694-701.
- 23- Lefkowitz H. Anatomy and Function. In: Dooley JS, Lok A, Burroughs AK, Heathcote EJ (eds). *Sherlock s diseases of the liver and biliary system.* 12th ed. Wiley: Blackwell . 2011; pp: 15-6.
- 24- Mochizuki M, Shimizu S, Urasoko Y, Umeshita K, Kamata T, Kitazawa T, et al. Carbon tetrachloride-induced hepatotoxicity in pregnant and lactating rats. *J Toxicol Sci.* 2009; 34(2): 175-81.
- 25- Venkata Rao D, Muralidhar P, Radhika P, Krishna N, Bheemasankara Rao Ch. Sphingolipids from Marine Organisms. *Natural Products Science.* 2003; 9(3): 117-42.

Protective Effect of the Persian Gulf brittle star *Ophiocoma Erinaceus* extract on carbon tetrachloride (CCl₄) induced liver damage in adult male Wistar rats

Aida Soheili¹, Javad Baharara², Naser Mahdavi Shahri³, Saeede Zafar Balanejad⁴, Elaheh Amini⁵

Background and Aim: Brittle star possess bioactive compounds which confer the wound healing capacity and regenerative potency of damaged arms and organisms to this creature. The aim of the current study was to assess the protective effect of the star extract on liver damages induced by carbon tetrachloride in adult male Wistar rats.

Materials and Methods: In this experimental study, 32 adult male rats were randomly divided into 4 equal groups: control, Sham exposed, experimental 1 (treated with %25 extract) and experimental 2 (treated with %50 extract) of star *Ophiocoma Erinaceus*. The control group received no treatment. The sham exposed groups received carbon tetrachloride (.50% in olive oil) .0.5 ml/kg for 7 days. The experimental groups firstly received carbon tetrachloride, then received %25, %50 brittle star extract as intragastric for 7 days. Finally, the animals were sacrificed, and their bodies and livers were weighed. Then, the livers sections were prepared and were examined by means of light microscope. Finally, the obtained quantitative data was analyzed using SPSS (V: 20), Mini Tab software, ANOVA, and Tukey. at the significant level of P<0.001.

Results: Carbon tetrachloride significantly decreased the rats' body weight, but it increased their livers weight (P<0.001). Histopathological evaluations showed .extensive liver damage. On the other hand, treatment with brittle star extract .ncreased liver weight, reduced. body weight and significantly altered other induced changes by carbon tetrachloride on liver structure such as hepatocytes number, Kupffer cells, and arteritis, which indicated the improvement of damaged liver tissue (P<0.001).

Conclusion: It was found that brittle star extract can exert protective effects on liver damages induced by carbon tetrachloride on male Wistar rat.

Key Words: Brittle star, Carbon tetrachloride (CCl₄), Liver damage, Protective effect, Rat

Journal of Birjand University of Medical Sciences. 2016; 22 (4): 316-326

Received: January 31, 2015

Accepted: November 25, 2015

¹ MSC Student, Department of Biology, Mashhad Branch, Islamic Azad University, Mashhad, Iran

² Corresponding author; Professor, Department of Biology & Research center for Animal Developmental Applied Biology, Mashhad Branch, Islamic Azad University, Mashhad, Iran baharara@yahoo.com

³ Professor, Department of Biology, Ferdowsi University, Mashhad, Iran

⁴ Assistant Professor, Department of Biology, Mashhad Branch, Islamic Azad University, Mashhad, Iran

⁵ PhD, Department of Animal Biology, Faculty of Biological Sciences, Kharazmi University, Tehran, Iran