

گزارش یک مورد جسم خارجی فراموش شده 6 سائتی متری در گونه بیمار

محمد رضا مفتاح¹، ملیحه زنگویی²، مریم تولیت³

چکیده

عدم توجه به شرح حال و عدم معاینه دقیق بیمار، می‌تواند به مشکلات تشخیصی و درمانی منجر گردد. در این مقاله، وجود یک جسم خارجی فراموش شده در گونه بیمار گزارش می‌گردد.

بیمار، دختر 9 ساله‌ای است که سابقه سقوط از ارتفاع یک متری را در حالی که یک مداد در دستش بوده و حین سقوط، مداد در گونه وی فرو رفته و شکسته است، ذکر می‌کند. پس از مراجعه بیمار به اورژانس و گرفتن رادیوگرافی، محل پارگی، بخیه می‌گردد و بیمار با دستور دارویی آنتی‌بیوتیک مرخص می‌گردد. بعد از ترخیص، بیمار، به‌طور مکرر به پزشک مراجعه نموده و از درد و ترشح محل زخم شکایت می‌کند؛ در نهایت از صورت و سینوس‌های پاراناژال بیمار، CT SCAN اسپرال صورت می‌گیرد. در CT SCAN، تصویر یک دانسیته جسم خارجی توبولار به طول 60 میلی‌متر در محل گونه مشاهده می‌شود و در نتیجه، بیمار بعد از تشخیص، تحت عمل جراحی قرار می‌گیرد.

در برخورد با بیماران، شرح حال بیمار و معاینات فیزیکی اولیه، مهمترین عواملی هستند که پزشک را به تشخیص صحیح می‌رسانند و در صورت لزوم، انجام سی‌تی‌اسکن، کمک زیادی به تشخیص این موارد خواهد نمود.

واژه‌های کلیدی: جسم خارجی؛ نسج نرم؛ رادیوگرافی

مجله علمی دانشگاه علوم پزشکی بیرجند. 1393؛ 21 (3): 469-474.

دریافت: 1393/09/03 پذیرش: 1393/11/12

¹ استادیار، گروه گوش، حلق و بینی، دانشکده پزشکی، دانشگاه علوم پزشکی بیرجند، بیرجند، ایران؛

² استادیار، گروه بیهوشی، دانشکده پزشکی، دانشگاه علوم پزشکی بیرجند، بیرجند، ایران؛

³ نویسنده مسؤول؛ مربی، گروه اتاق عمل، دانشکده پیراپزشکی، دانشگاه علوم پزشکی بیرجند، بیرجند، ایران

آدرس: بیرجند - خیابان غفاری - دانشگاه علوم پزشکی بیرجند، دانشکده پیراپزشکی

تلفن: 05618825450 نمابر: پست الکترونیکی: tolyatm@yahoo.com

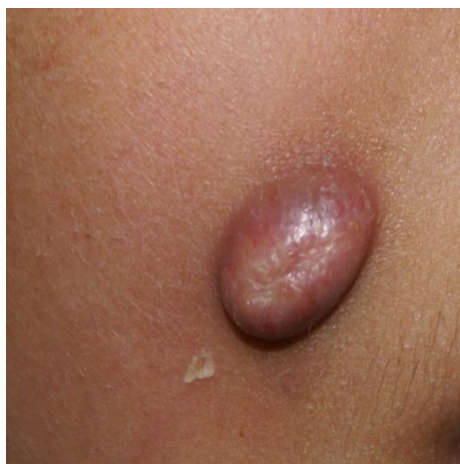
مقدمه

است که در این گرافی اثری از جسم خارجی در گونه وی مشاهده نشده است؛ در نتیجه، محل پارگی شستشو داده شده، بخیه و پانسمان گردیده است؛ سپس مجدد بیمار ویزیت شده و با دستور دارویی آنتی بیوتیک مرخص شده است. بیمار، بعد از ترخیص، به طور مکرر به پزشک مراجعه نموده و از درد و ترشح محل زخم شکایت می کند؛ به طوری که یک بار نیز زخم بیمار مجدد باز شده و ترشحات آن خارج و به طور مجدد بخیه زده شده است. با تأکید همراهی بیمار که مداد در زیر پوست بیمار قابل لمس است، بیمار، به طور مجدد به پزشک دیگری مراجعه کرده است. پزشک، برای وی سی تی اسکن اسپرال صورت و سینوس های پاراناژال درخواست کرده که در سی تی اسکن، تصویر یک دانسیته جسم خارجی توبولار به طول 60 میلی متر در مسیر نسج نرم تحتانی سینوس ماگزیلاری راست مشاهده می شود که به داخل سینوس ماگزیلاری و کاویته نازال راست تا محازات سپتوم نازال گسترش پیدا کرده است. مایع اگزودا در داخل سینوس ماگزیلاری راست نیز مشهود بوده است. بعد از تشخیص، بیمار تحت عمل جراحی کالدولاک راست قرار گرفته و مداد شکسته ای که در گونه بیمار قرار داشته، خارج گردیده است. لازم به ذکر است که از زمان وقوع سانحه تا تشخیص قطعی، حدود یک ماه طول کشیده بوده است.

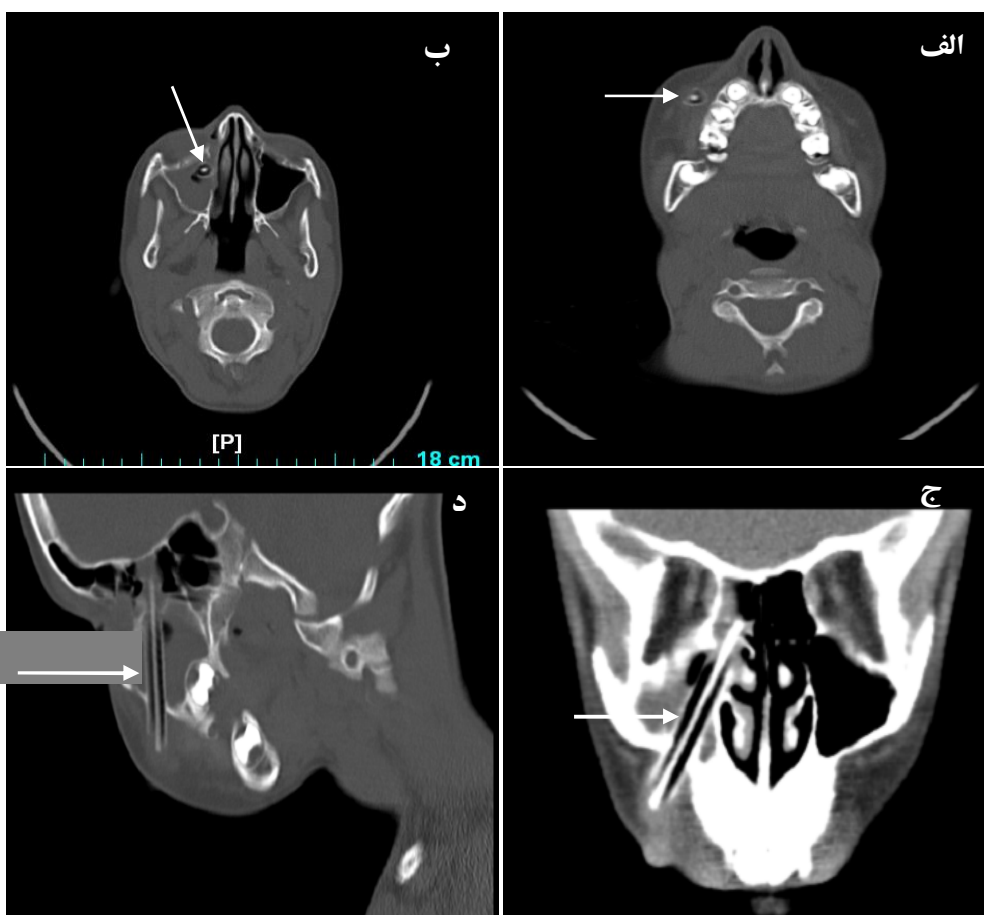
برای پیدا کردن جسم خارجی، بسته به جنس آن، می توان از روش های مختلفی استفاده کرد. برای اجسام حاجب به اشعه، می توان از رادیوگرافی معمولی استفاده کرد؛ ولی برای اجسامی که به اشعه حاجب نیستند، مشکلات تشخیصی بیشتری وجود دارد. تظاهرات جسم خارجی باقیمانده، می تواند به صورت توده های سفت غیر متحرک یا سینوس ترشچی و یا آبسه تظاهر نماید. در صورتی که جسم خارجی به موقع تشخیص داده شود، به میزان زیادی از مشکلات ناشی از اقدامات غیر ضروری تشخیصی و درمانی برای بیمار خواهد کاست (1، 2). در بیماری که سابقه ورود جسم خارجی به بدن را ذکر می کند، مهم ترین نکته ای که باید در ذهن پزشک معالج باشد، این است که ممکن است جسم خارجی، داخل بدن مانده باشد. در این مقاله، وجود یک مورد جسم خارجی 6 سانتی متری فراموش شده در گونه بیمار گزارش می گردد.

معرفی بیمار

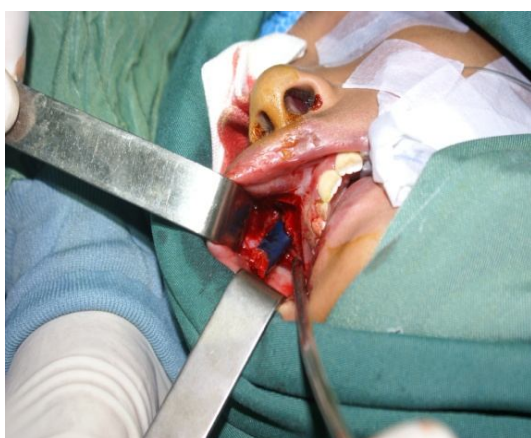بیمار دختری 9 ساله و ساکن شهر است که سابقه سقوط از ارتفاع یک متری را در حالی که یک مداد در دستش بوده و در هنگام سقوط، مداد در گونه وی فرو رفته و شکسته است، ذکر می کند. پس از مراجعه بیمار به اورژانس، از گونه وی که دچار پارگی و زخم عمیق شده بوده، رادیوگرافی به عمل آمده



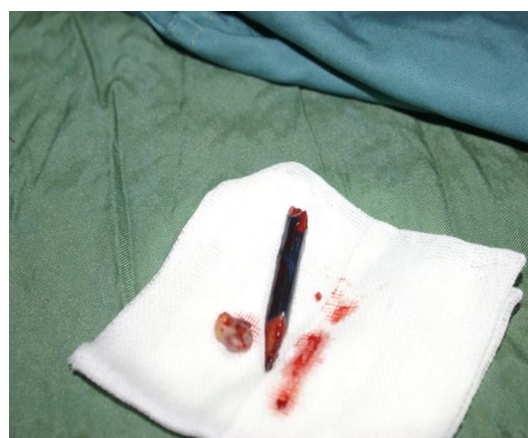
شکل 1- تصویر ضایعه هنگام مراجعه



شکل 2- تصاویر ممداد در پلان سی تی اسکن. الف) تصویر ممداد در فضای بوکال در برش آگزیلار. ب) تصویر ممداد در سینوس ماگزیلار در برش آگزیلار. ج) تصویر ممداد در فضای بوکال، سوراخ شدن و وارد شدن به سینوس ماگزیلار و اتموتید در برش کروئال. د) تصویر ممداد در فضای بوکال و سینوس ماگزیلار و اتموتید در برش ساژیتال



شکل شماره 4- تصویر ممداد خارج شده از گونه



شکل شماره 3- تصویر ممداد در گونه

بحث

تروما به بافت نرم شامل: سوراخ شدگی و پارگی دست است که با باقی ماندن جسم خارجی پیچیده می شود. وجود جسم خارجی در بافت نرم گاهی می تواند منجر به مشکلات تشخیصی و درمانی شود (1). با وجود جسم خارجی در محل، خطر عفونت، بسته به محل آناتومیکی آن افزایش پیدا می کند. عدم تشخیص جسم خارجی به علت عدم دقت در گرفتن شرح حال از بیمار، معاینات بالینی ناکامل و رادیوگرافی گمراه کننده، می تواند سبب تأخیر در تشخیص و افزایش میزان عوارض شود (1، 2).

برای پیدا کردن اجسام خارجی، بسته به جنس آنها می توان از روش های مختلف استفاده کرد. رادیوگرافی ساده، سریع ترین روش در ارزیابی بیماران اورژانس است که برای اجسام حاجب اشعه، می توان از آن استفاده کرد (فلز 100% و شیشه 93% قابل تشخیص است)؛ ولی برای اجسامی که به اشعه حاجب نیستند، مثل: چوب و پلاستیک، مشکلات تشخیصی بیشتری وجود دارد؛ به طوری که با رادیوگرافی ساده فقط 15% اجسام خارجی چوبی قابل رؤیت هستند (1-4). اجسام خارجی چوبی، با استفاده از سونوگرافی و CT SCAN قابل تشخیص هستند (5).

سونوگرافی، MRI و CT SCAN، به عنوان روش هایی برای جستجوی اجسام خارجی در بافت های نرم بیان شده اند. MRI و CT SCAN، هر دو در این موارد، از سونوگرافی حساس ترند (2-6، 7). اولتراسوند، یکی از مؤثرترین روش ها در تشخیص اجسام خارجی بافت نرم در بخش اورژانس است که استفاده معمول از این تکنولوژی، از اجسام خارجی فراموش شده و عوارض آن پیشگیری خواهد کرد. سونوگرافی قادر است تقریباً همه اجسام خارجی را نشان دهد. حساسیت آن به همه اجسام خارجی 94 تا 98% گزارش شده است. چوب و پلاستیک هر دو با سونوگرافی بهتر از رادیوگرافی

معمولی، رؤیت می شوند. مطالعات نشان داده اند که اجسام خارجی چوبی کمتر از 2/5 میلی متر در اولتراسوند در 92% موارد دیده شده اند؛ اشیاء کمتر از 10 میلی متر به راحتی توسط سونوگرافی، MRI و CT SCAN قابل رؤیت هستند (1-8). Dumsrey و همکاران، انجام سونوگرافی را در بیمارانی که آسیب های نفوذی با اجسام خارجی دارند، به علت حساسیت بالای آن اجباری می دانند (8).

با توجه به جواب مثبت کاذب و منفی کاذب روش های تصویربرداری، اقدام کردن فقط بر اساس گزارش رادیولوژی می تواند منجر به بروز مشکلاتی شود (2).

MRI و حتی MRI، با تزریق می تواند در افتراق توده ها در اندام ها به خصوص در بچه ها که از نظر کلینیکی و پاراکلینیکی نکات قابل توجهی ندارند، در ردّ تشخیص جسم خارجی مؤثر باشد؛ ولی حتی با استفاده از MRI و یا سونوگرافی، تشخیص صحیح ممکن است مشکل باشد و در این صورت، تطبیق علائم بالینی و تجربه پزشک می تواند کمک کننده باشد.

نتیجه گیری

در برخورد با بیماران، شرح حال بیمار و معاینات فیزیکی اولیه، مهمترین عواملی هستند که پزشک را به تشخیص صحیح می رسانند و در صورت لزوم، انجام سی تی اسکن کمک زیادی به تشخیص این موارد خواهد نمود.

تقدیر و تشکر

بدین وسیله از معاونت تحقیقات و فناوری دانشگاه و همچنین همکاری مرکز توسعه تحقیقات بالینی بیمارستان ولیعصر بیرجند صمیمانه تشکر و قدردانی می گردد.

منابع:

- 1- Budhram GR, Schmunk JC. Bedside ultrasound AIDS identification and removal of cutaneous foreign bodies: a case series. *J Emerg Med.* 2014; 47(2): e43-8.
- 2- Fakoor M. A case of foreign body in leg with tumor-like presentation on MRI. *Ahwaz Jondi Shapur University Of Medical Sciences Scientific Medical Journal*; 2006; 5(2): 543-5. [Persian]
- 3- Anderson MA, Newmeyer WL 3rd, Kilgore ES Jr. Diagnosis and treatment of retained foreign bodies in the hand. *Am J Surg.* 1982; 144(1): 63-7.
- 4- Horton LK, Jacobson JA, Powell A, Fessell DP, Hayes CW. Sonography and radiography of soft-tissue foreign bodies. *AJR Am J Roentgenol.* 2001; 176(5): 1155-9.
- 5- Oikarinen KS, Nieminen TM, Makarainen H, Pyhtinen J. Visibility of foreign bodies in soft tissue in plain radiographs, computed tomography, magnetic resonance imaging and ultrasound: An in vitro study. *Int J Oral Maxillofac Surg.* 1993; 22(2): 119-24.
- 6- Hung YT, Hung LK, Griffith JF, Wong CH, Ho PC. Ultrasound for the detection of vegetative foreign body in hand-- a case report. *Hand Surg.* 2004; 9(1): 83-7.
- 7- Levy AD, Harcke HT. Handheld ultrasound device for detection of non-opaque and semi-opaque foreign bodies in soft tissues. *J Clin Ultrasound.* 2003; 31(4): 183-8.
- 8- Dumarey A, De Maeseneer M, Ernest C. Large wooden foreign body in the hand: recognition of occult fragments with ultrasound. *Emerg Radiol.* 2004; 10(6): 337-9.
- 9- Blankstein A, Cohen I, Heiman Z, Salai M, Heim M, Chechick A. Localization, detection and guided removal of soft tissue in the hands using sonography. *Arch Orthop Trauma Surg.* 2000; 120(9): 514-7.
- 10- Mizel MS, Steinmetz ND, Trepman E. Detection of wooden foreign bodies in muscle tissue: experimental comparison of computed tomography, magnetic resonance imaging, and ultrasonography. *Foot Ankle Int.* 1994; 15(8): 437-43.

A case report of a 6-cm-long missed foreign body in the cheek of a patient

Mohammadreza Mofatteh¹, Malihe Zangoue², Maryam Tolyat³

Lack of attention to a patient's history and his/her accurate physical examination may lead to diagnostic and treatment problems.

Thus, a case is reported in which a missed foreign body inside a patient's cheek caused therapeutic problems. The patient was a nine-year old girl who had a broken pencil lead inside one of her cheeks due to falling off a height of one-meter, while she had been holding the pencil in her hand. She was referred to EMS; radiography was taken from the laceration, and it was sutured. She was discharged with antibiotic medication. After discharge, the patient repeatedly referred to physicians and complained of pain and secretion in the sutured area. At the end, spiral CT scan of paranasal sinuses was demanded which depicted a 60 mm tubular foreign body. Thus, the patient had to undergo surgery.

In visiting patients their primary histories and physical examinations are the most decisive factors which help physicians to make proper diagnoses.

If necessary, CT scans can be of great tool for diagnosis.

Key Words: Foreign body; Soft tissue; Radiography

Journal of Birjand University of Medical Sciences. 2015; 21 (4): 469-474.

Received: November 24, 2014

Accepted: February 1, 2015

¹ Assistant professor, Department of ENT, Faculty of Medicine, Birjand University of Medical Science, Birjand, Iran;

² Assistant professor, Department of Anesthesiology, Faculty of Medicine, Birjand University of Medical Science, Birjand, Iran;

³ Corresponding author; Msc, Department of Operating room, Faculty of Paramedicine, Birjand University of Medical Science, Birjand, Iran.