

## اثر موضعی عصاره الکلی ستاره شکننده (*Ophiocoma erinaceus*) بر بهبود زخم پوستی موش کوچک آزمایشگاهی

جواد بهار آرا<sup>1</sup>، ناصر مهدوی شهری<sup>2</sup>، نسیم شاددل<sup>3</sup>

### چکیده

**زمینه و هدف:** ترمیم زخم، فرایندی فعال و پیچیده است که تا حدود زیادی سلامت افراد را تحت تأثیر قرار می‌دهد؛ از این رو، شناسایی ترکیبات جدید طبیعی برای تسریع روند بهبود زخم حائز اهمیت می‌باشد. در مطالعه حاضر، اثر عصاره الکلی ستاره شکننده خلیج فارس بر ترمیم زخم موش کوچک آزمایشگاهی نژاد بالبسی بررسی شده است.

**روش تحقیق:** در این پژوهش تجربی، تعداد 40 سر موش کوچک آزمایشگاهی، به‌طور تصادفی در 4 گروه مساوی کنترل، کنترل مثبت (تیمار با عسل)، کنترل منفی (تیمار با سرم فیزیولوژیک) و تجربی (تیمار با عصاره متانولی 1% ستاره شکننده) قرار گرفتند. در نمونه‌های همه گروه‌ها، در ناحیه پشت گردن، یک زخم دایره‌ای شکل به قطر 6 میلی‌متر ایجاد شد؛ سپس گروه‌ها به مدت 12 روز تحت تیمار موضعی قرار گرفتند. در روزهای 3، 6، 9 و 12، از زخم‌های در حال ترمیم، نمونه‌برداری انجام شد و با میکروسکوپ نوری مورد مطالعه قرار گرفت. اطلاعات کمی حاصل، توسط نرم‌افزار SPSS (ویرایش 16) و با کمک آزمون‌های آماری آنالیز واریانس یک‌طرفه (ANOVA) و تست تعقیبی توکی، در سطح  $P < 0/05$  تجزیه و تحلیل شد.

**یافته‌ها:** روند تشکیل سلول‌های التهابی (در روز 12)، ضخامت اپی‌تلیوم (در روز 6) و تراکم عروق خونی (در روز 6 و 9 پس از بهبود زخم)، در گروه تجربی افزایش معنی‌داری نسبت به گروه‌های کنترل و کنترل منفی نشان داد، اما گروه تجربی و کنترل مثبت، در روزهای فوق‌الذکر اختلاف معنی‌داری با هم نداشتند.

**نتیجه‌گیری:** عصاره ستاره شکننده خلیج فارس، باعث تسریع روند ترمیم زخم‌های پوستی شده و از این لحاظ، تأثیر آن شبیه به تأثیر عسل می‌باشد.

واژه‌های کلیدی: ترمیم؛ ستاره شکننده؛ خلیج فارس؛ موش

مجله علمی دانشگاه علوم پزشکی بیرجند. 1393؛ 21 (3): 312-323.

دریافت: 1392/09/28 پذیرش: 1393/07/07

<sup>1</sup> نویسنده مسؤل، دانشیار، گروه زیست‌شناسی، مرکز تحقیقات بیولوژی کاربردی، دانشگاه آزاد اسلامی واحد مشهد، مشهد، ایران؛  
آدرس پستی: مشهد - راه‌نمایی 24 - پژوهشکده خوارزمی - مرکز تحقیقات بیولوژی کاربردی تکوینی جانوری دانشگاه آزاد اسلامی واحد مشهد  
تلفن: 0511-8437092 شماره: 0511-8437092 پست الکترونیک: baharara@yahoo.com  
<sup>2</sup> استاد، گروه زیست‌شناسی، دانشگاه فردوسی مشهد، مشهد، ایران؛  
<sup>3</sup> دانشجوی کارشناسی ارشد زیست‌شناسی سلولی تکوینی، گروه زیست‌شناسی، دانشگاه آزاد اسلامی واحد مشهد، مشهد، ایران.

## مقدمه

دیابتی، ضد انگلی، ضد قارچی، ضد مالاریایی، ضد پروتوزوایی و ضد ویروسی، معرفی می‌کنند (5).

درون فرمانرو جانوران، شاخه خارپوستان متعاقب ایجاد زخم، بیشترین بازسازی‌های مؤثر را نشان می‌دهند و گونه‌های آن قادرند بیشتر بافت‌ها و اندام‌های خود را بازسازی کنند (6). گام اول، در بازسازی ترمیم زخم است و جلوگیری از برهم‌خوردن تعادل مایعات بدن برای محدود کردن هجوم پاتوژن‌ها ضروری است. زخم‌ها در این جانوران باعث ایجاد یک پاسخ ایمنی می‌شوند که سلول‌های بسیاری در این پاسخ ایمنی فعال می‌شوند (6)؛ همچنین پتانسیل‌های زیادی برای خارپوستان به‌عنوان منبع مولکول‌های فعال زیستی توصیف شده است. فوایدی از مولکول‌های مشتق‌شده از خارپوستان برای کاربردهای درمانی در زمینه‌های تحقیقات سرطان، در کنترل رشد باکتری‌ها به‌عنوان ماده اصلی با خاصیت آنتی‌بیوتیکی جدید و سرانجام در کاربردهای تکنیکی ذکر شده است (7). 5 رده در شاخه خارپوستان قرار می‌گیرد که شامل: ستاره‌های دریایی، پرسیانان، مارسانان<sup>5</sup>، خارداران و خیارهای دریایی می‌باشد. رده مارسانان شامل: ستاره‌های شکننده<sup>6</sup> و ستاره‌های سبیدی<sup>7</sup> هستند (8).

مارسانان، فراوان‌ترین رده خارپوستان هستند و بیشتر از 2000 گونه از آنها در اقیانوس‌ها زندگی می‌کنند (8). گونه *Ophiocoma erinaceus* متعلق به خانواده *Ophiocomidae* و جنس *Ophiocoma* می‌باشد و حضور آنها در سواحل خلیج فارس، پاکستان، سواحل غربی هند، La Réunion و Rodrigues گزارش شده است (9). با توجه به اینکه مارسانان در زمان کوتاهی پس از قطع یکی از بازوهای خود، قادر به بازسازی آن می‌باشند (10)؛ بنابراین این تحقیق با هدف تعیین اثر عصاره الکلی ستاره شکننده خلیج فارس بر ترمیم زخم موش کوچک آزمایشگاهی انجام شده است.

ترمیم زخم‌ها، یکی از مهمترین مسائلی است که علم پزشکی با آن روبرو می‌باشد؛ بنابراین برای مراقبت از زخم ابتدا باید اصول پایه‌ای که باعث ایجاد زخم می‌شوند، به بهترین نحو ممکن، شناسایی و کنترل شوند (1). تحقیقات بر روی یک زخم حاد در یک مدل آزمایشگاهی، فرایند ترمیم زخم را در 4 مرحله نشان می‌دهند. این 4 مرحله عبارتند از: هموستازی<sup>1</sup>، التهاب<sup>2</sup>، تکثیر یا گرانولیزه‌شدن<sup>3</sup> و بازسازی یا رسیدگی<sup>4</sup> (2).

زخم به‌عنوان اصلی‌ترین و مهمترین مسئله در جراحی، از دیرباز مورد توجه خا محققان پزشکی و فیزیولوژی بوده است. به همین دلیل، تحقیقات بسیار گسترده‌ای در این مورد انجام گرفته و از روش‌های مختلف در درمان آن استفاده شده است تا به کمک آن بتوان به اهدافی همچون تسریع روند بهبود زخم، جلوگیری از عفونت زخم، کاهش بافت اسکار زخم و جلوگیری از ناتوانی بیمار دست یافت؛ از این رو، امروزه در پزشکی مدرن، توجه زیادی به استفاده از روش‌های درمانی با مواد طبیعی و بیولوژیکی شده است. در درمان زخم‌ها نیز که تا حدود زیادی سلامت افراد را تحت تأثیر قرار می‌دهند، شناسایی ترکیبات جدید طبیعی، برای تسریع روند بهبود زخم حائز اهمیت است. تاکنون مواد طبیعی عسل، ژل رویال (3)، ستاره دریایی (4) و ... برای ترمیم زخم‌ها به کار برده شده است که دارای اثرات مفید و عوارض جانبی کمتری هستند.

اقیانوس‌ها چشم انداز وسیعی از مواد، داروها و غذاهای جدید را برای ما می‌گشایند و در عرصه‌های پزشکی، کشاورزی، علوم مواد و شیمی، فرآورده‌های طبیعی و پالایش زیستی، کاربردهای زیادی دارند. به‌طور خلاصه، یافته‌های فارماکولوژیکی جدید، تاکنون، بسیاری از ترکیبات دریایی را با اثرات آنتی‌باکتریایی، آنتی‌کوآگولانتی، ضد التهابی، ضد

<sup>1</sup> Hemostasis

<sup>2</sup> Inflammation

<sup>3</sup> Proliferation or Granulation

<sup>4</sup> Remodeling or Maturation

<sup>5</sup> Ophiuroidea

<sup>6</sup> Brittle stars

<sup>7</sup> Basket stars

## روش تحقیق

## حیوانات و شرایط نگهداری آنها:

در این پژوهش تجربی آزمایشگاهی، تعداد 40 سر موش کوچک آزمایشگاهی نژاد بالبسی نر با سن 6 تا 8 هفته در محدوده وزنی 20 تا 25 گرم، از مرکز سرم‌سازی رازی مشهد تهیه و به اتاق حیوانات آزمایشگاهی منتقل و در شرایط استاندارد نوری، رطوبت و دمای  $24 \pm 2$  درجه سانتی‌گراد نگهداری شدند. حیوانات به‌طور تصادفی و به تعداد مساوی، در 4 گروه شامل: گروه‌های کنترل (بدون تیمار) (s)، کنترل مثبت (تیمار با عسل) (PC)، کنترل منفی (تیمار با سرم فیزیولوژیک) (NC) و تجربی (تیمار با عصاره 1% ستاره شکننده) (EX) تقسیم شدند.

ستاره‌های شکننده، از سواحل قشم در خلیج فارس جمع‌آوری و بر اساس ویژگی‌های مورفومتریک شناسایی شدند؛ سپس در آزمایشگاه نمونه‌ها شستشو، خشک و پودر شدند و درون ظرف‌های درب‌دار، ذخیره و تا زمان عصاره‌گیری در دمای 20- درجه نگهداری شدند (11).

## عصاره‌گیری:

عصاره‌گیری به‌روش سوکسله، توسط دستگاه روتاری (Teb Azma, Iran) انجام شد. در این روش، به 40 گرم از پودر ستاره شکننده، 400 cc متانول اضافه و سپس از کاغذ صافی عبور داده شد و عصاره‌گیری با استفاده از تبخیرکننده خلاء انجام گردید و برای تغلیظ کامل، در انکوباتور قرار گرفت.

## ایجاد زخم در پوست و تیمار آن:

حیوانات هر گروه، با استنشاق اتر در محفظه سر بسته، به‌طور کامل بیهوش شدند و پس از تراشیدن موهای ناحیه پشت گردن، به قطر 6 میلی‌متر در شرایط غیرعفونی با قیچی جراحی ایجاد شد؛ به این صورت که ابتدا یک دایره به قطر 6 میلی‌متر روی پوست رسم گردید؛ سپس با پنس، پوست را بلند کرده و با قیچی جراحی بریده شد. عمق زخم شامل: درم

و هیپودرم بود (12). در نهایت به وسیله دوربین دیجیتال (Sony, Japan)، از محل زخم عکس‌برداری و به‌عنوان روز اول در نظر گرفته شد.

در گروه‌های EX و NC، بلافاصله بعد از ایجاد زخم، به‌ترتیب: عصاره الکلی 1% و سرم فیزیولوژیک توسط سرنگ فیلتردار به‌صورت موضعی، روزانه 2 بار در ساعت‌های مشخص (هر 12 ساعت) و در گروه PC نیز بلافاصله بعد از ایجاد زخم، به‌صورت موضعی، روزانه 2 بار تا مرحله اپی‌تلیزاسیون کامل به‌وسیله عسل طبیعی تهیه‌شده از شرکت جهان عسل مشهد، تیمار انجام شد.

برای بررسی مقاطع میکروسکوپی در روزهای مشخص (3، 6، 9 و 12) بعد از ایجاد زخم، از محل در حال ترمیم، نمونه‌برداری مجدد بافتی صورت گرفت؛ به این منظور، حیوانات به‌طور مجدد به‌وسیله اتر بیهوش شدند و موهای اضافی منطقه زخم، حذف گردید و از ناحیه زخم اولیه، نمونه‌برداری انجام شد. نمونه‌ها پس از شستشو در محلول سرم فیزیولوژیک، به ظروف محتوی فیکساتور فرمالین 10%، برای فیکس به مدت 24 ساعت منتقل شدند و پس از انجام مراحل پاساژ بافتی، به‌وسیله میکروتوم (Diapath, Italy)، برش‌هایی به ضخامت 5 میکرون تهیه و با روش هماتوکسیلین-ائوزین رنگ‌آمیزی گردیدند؛ با استفاده از میکروسکوپ نوری (Olympus, Japan) بررسی شدند و سپس با استفاده از فتومیکروسکوپ (Leica, Germany) و نرم‌افزار NMS image analysis software (ویرایش 1.5.3.291)، عکس‌برداری از آنها انجام شد. در مشاهدات میکروسکوپی مقاطع بافتی، تعداد سلول‌های التهابی، میزان اپی‌تلیزاسیون و تعداد جوانه‌های عروقی در ناحیه ترمیم در همه گروه‌ها، با بزرگنمایی 400 مورد ارزیابی قرار گرفت.

در کلیه مراحل، قوانین و مقررات اخلاقی کار با حیوان کمیته اخلاق دانشگاه رعایت گردید.

## تجزیه و تحلیل اطلاعات:

اطلاعات کمی، توسط نرم‌افزار SPSS (ویرایش 16) و با

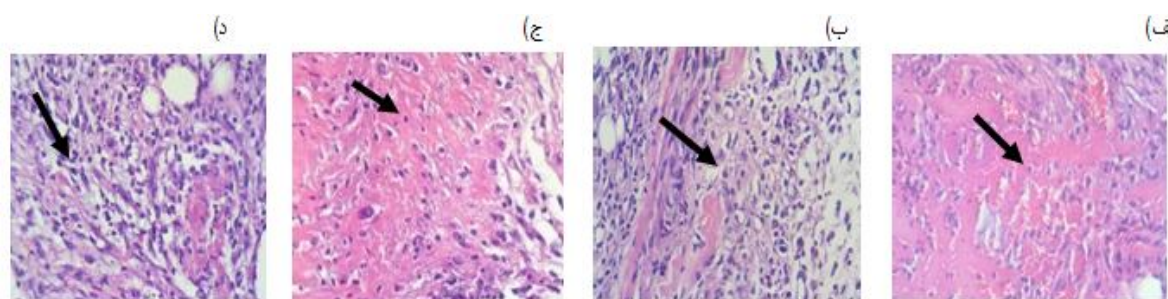
کمک آزمون‌های آماری T-test، آنالیز واریانس یک‌طرفه، تست تعقیبی Tukey و آنالیز واریانس درون‌گروهی در سطح معنی‌داری  $P < 0/05$  تجزیه و تحلیل شدند.

**یافته‌ها**

**نتایج بررسی سلول‌های التهابی:**

میانگین تعداد سلول‌های التهابی در همه گروه‌ها در روزهای اولیه پس از ایجاد زخم نسبت به بافت کنترل، افزایش قابل توجهی نشان داد. در روز سوم، تعداد سلول‌های التهابی در همه گروه‌ها دارای بیشترین مقدار بود (تصویر 1- الف، ب، ج، د)، اما بین گروه‌های مورد مطالعه در این روز

اختلاف معنی‌داری مشاهده نشد ( $P > 0/05$ ). در روز ششم، با وجود اینکه میانگین تراکم سلول‌های التهابی در همه گروه‌ها پس از اینکه به ماکزیمم تراکم رسیده‌اند، کاهش می‌یابد، اما در این روز نیز بین گروه‌های مورد مطالعه اختلاف معنی‌داری مشاهده نشد ( $P > 0/05$ ). در روز نهم و دوازدهم در همه گروه‌ها، تراکم سلول‌های التهابی همچنان کاهش یافته بود و اختلاف معنی‌داری در این گروه‌ها در روز نهم مشاهده نشد. اما در روز دوازدهم، در گروه تیمار با عسل و تیمار با عصاره 1% ستاره شکننده نسبت به گروه کنترل، این اختلاف معنی‌دار بود ( $P < 0/05$ ) (جدول 1).



شکل 1- مقطع عرضی پوست موش، تراکم سلول‌های التهابی در روز 3 پس از ایجاد زخم، رنگ آمیزی H&E (400×). الف - گروه کنترل، ب - گروه کنترل مثبت، ج - گروه کنترل منفی، د - گروه تجربی (تیمار با عصاره ستاره شکننده). تراکم سلول‌های التهابی در گروه‌های کنترل مثبت و تجربی نسبت به گروه‌های کنترل و کنترل منفی بیشتر است.

جدول 1- مقایسه تراکم سلول‌های التهابی (تعداد بر میکرومتر مربع) گروه‌های کنترل تحت مطالعه و نیز در طول دوره بازسازی پوست (روزهای 3، 6، 9، 12)

P-Value آزمون	گروه				روز
	آنالیز واریانس یک طرفه	تجربی (تیمار با عصاره 1%)	کنترل منفی (تیمار با سرم فیزیولوژیک)	کنترل مثبت (تیمار با عسل)	
0/224	23/33±2/51	18/66±5/03	23/66±3/21	19/66±3/51	3
0/453	22±2/00	19/66±3/51	21±2/00	17/33±4/16	6
0/949	14±4/00	15/66±3/51	15±2/00	12±2	9
*0/048	3/33±0/57	6/66±0/57	4±1/00	5/66±0/57	12
-	***<0/001	**0/008	***<0/001	**0/002	P-Value آزمون آنالیز واریانس تکرار شده

## نتایج بررسی اپیتلیزاسیون:

با عسل) و تجربی (تیمار با عصاره 1%)، افزایش معنی‌داری ( $P < 0/05$ ) نسبت به سایر گروه‌ها مشاهده شد (جدول 2). در روز ششم، میانگین ضخامت اپی‌تلیوم نمونه تیمار شده با عسل و عصاره 1% ستاره شکننده، حداکثر میزان خود را نشان دادند و تا روز دوازدهم، ضخامت آنها کاهش یافت و به ضخامت اپی‌تلیوم کنترل نزدیک شد (تصویر 2- الف، ب، ج، د).

بررسی میکروسکوپی نشان داد که به‌طور کلی، روند اپی‌تلیزاسیون تا روز سوم در نمونه‌های تجربی و کنترل مثبت نسبت به کنترل و کنترل منفی سریع‌تر می‌باشد. تفاوت معنی‌داری در ضخامت اپی‌تلیوم نمونه‌های تجربی و نمونه‌های کنترل در روز سوم مشاهده نشد ( $P > 0/05$ )، اما از روز ششم، در ضخامت اپی‌تلیوم نمونه‌های کنترل مثبت (تیمار

جدول 2- مقایسه ضخامت اپی‌تلیوم بر حسب میکرومتر در گروه‌های تحت مطالعه و نیز کنترل در طول دوره بازسازی پوست (روزهای 3، 6، 9، 12).

P-Value آزمون	گروه				روز
	تجربی (تیمار با عصاره 1%)	کنترل منفی (تیمار با سرم فیزیولوژیک)	کنترل مثبت (تیمار با عسل)	کنترل (بدون تیمار)	
0/960	40/33±7/76	40/33±4/50	42/33±2/08	41/33±6/50	3
*** <0/001	61±2/00	44/33±3/05	60/66±4/04	45/66±3/78	6
0/586	37/66±3/05	40/33±6/65	39/66±1/52	43/33±6/11	9
0/261	36±2/00	39/66±1/52	35/66±2/51	40±6/24	12
-	* 0/033	0/570	*** <0/001	0/662	

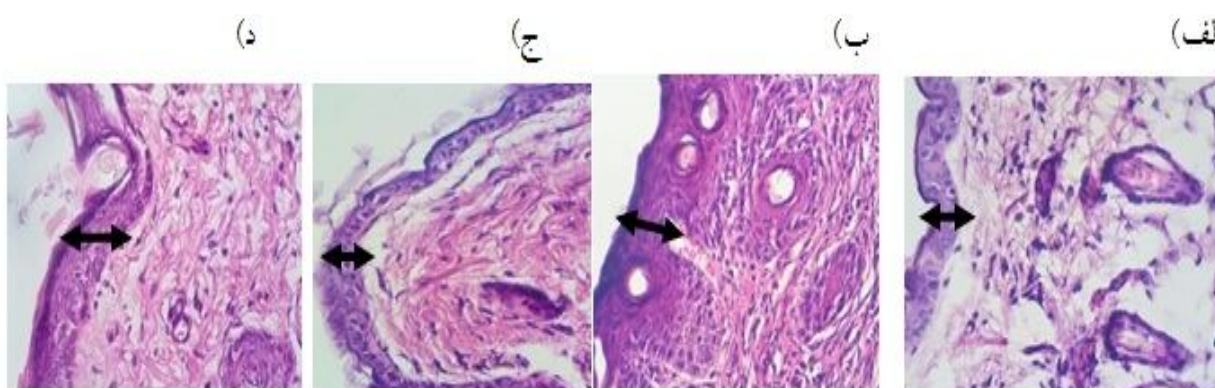
P-Value آزمون

آنالیز واریانس تکرار

شده

داده‌ها به‌صورت Mean±SD نشان داده شده است (N=10)، آنالیز واریانس یک‌طرفه.

\* و \*\*\* به ترتیب معنی‌داری در سطح 0/05 و 0/001 می‌باشد.



تصویر 2- مقطع عرضی پوست موش، ضخامت اپی‌تلیوم در روز 12 پس از ایجاد زخم، رنگ آمیزی H&E (×400)

الف - گروه کنترل، ب - گروه کنترل مثبت، ج - گروه کنترل منفی، د - گروه تجربی (تیمار با عصاره ستاره شکننده). ضخامت اپی‌تلیوم در گروه کنترل مثبت و تجربی نسبت به گروه کنترل و کنترل منفی بیشتر است (اپی‌تلیوم‌سازی بیشتر صورت گرفته است).

## نتایج بررسی عروق خونی:

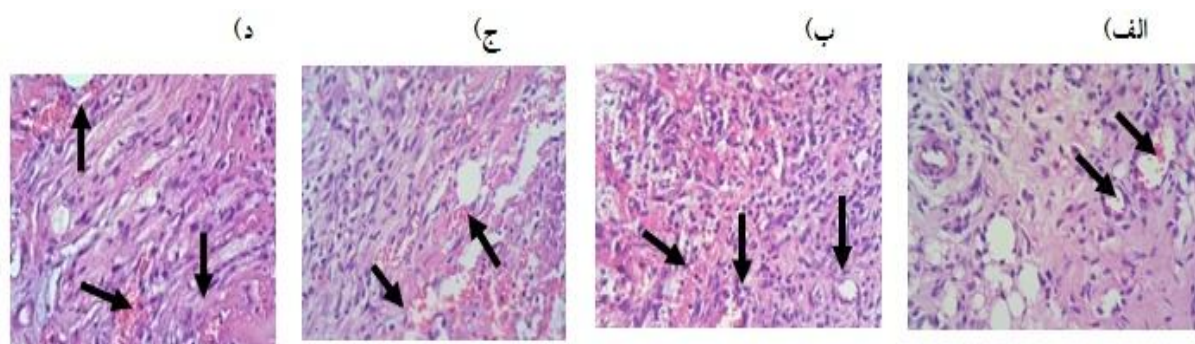
گروه کنترل معنی‌دار بود، ( $P < 0/05$ ) (جدول و تصویر 3)، اما این گروه‌ها اختلاف معنی‌داری با هم در روزهای مطالعه نشان ندادند ( $P > 0/05$ ). حداکثر میزان رگزایی، در روز نهم در همه گروه‌ها مشاهده شد. در روز دوازدهم، تفاوت معنی‌داری بین نمونه‌های آزمون و کنترل وجود نداشت و روند رو به کاهش تراکم عروق مشاهده شد.

میانگین تراکم عروق خونی در روز سوم تیمار در گروه‌های مورد مطالعه، اختلاف معنی‌داری را نشان نداد. در روز ششم و نهم، میانگین تراکم عروق در همه گروه‌ها افزایش یافت که این افزایش در گروه کنترل مثبت (تیمار با عسل) و گروه تجربی (تیمار با عصاره الکلی 1%) نسبت به

جدول 3- مقایسه وضعیت تراکم عروق خونی (تعداد بر میکرومتر مربع) گروه کنترل در بین گروه‌های مورد مطالعه و نیز در طول دوره بازسازی پوست (روزهای 3، 6، 9، 12)

سطح معنی‌داری آزمون آنالیز واریانس یک‌طرفه	گروه			روز	
	تجربی (تیمار با عصاره 1%)	کنترل منفی (تیمار با سرم فیزیولوژیک)	کنترل مثبت (تیمار با عسل)		
0/562	2/6±0/57	3±1/00	3/3±0/57	2±1/00	3
*0/033	5±1/00	3/33±0/57	2/6±0/57	2/6±0/57	6
**0/004	6±1/00	4/33±0/57	6±1/00	3±1/00	9
0/352	2±1/00	2/33±1/15	4±3/21	1±0/57	12
-	**0/002	0/085	0/366	0/137	سطح معنی‌داری آزمون آنالیز واریانس تکرار شده

داده‌ها به صورت Mean±SD نشان داده شده است (N=10)، آنالیز واریانس یک‌طرفه. \* و \*\*، به ترتیب معنی‌داری در سطح 0/05 و 0/01 می‌باشد.



تصویر 3- مقطع عرضی پوست موش، تراکم عروق خونی در روز 6 پس از ایجاد زخم، رنگ آمیزی H&E (×400). الف - گروه کنترل، ب - گروه کنترل مثبت، ج - گروه کنترل منفی، د - گروه تجربی (تیمار با عصاره ستاره شکننده). تراکم عروق در گروه‌های کنترل مثبت و تجربی نسبت به گروه‌های کنترل و کنترل منفی بیشتر است.

## بحث

با توجه به اینکه مارسانان در زمان کوتاهی پس از قطع یکی از بازوهای خود، قادر به بازسازی آن می‌باشند (10)؛ بنابراین این تحقیق با هدف تعیین اثرات عصاره الکلی ستاره شکننده خلیج فارس بر روی ترمیم زخم موش کوچک آزمایشگاهی طراحی گردید.

در مطالعات گوناگون پیرامون بررسی فرایند ترمیم زخم، شاخص‌هایی همچون: میزان ضخامت اپی‌تلیوم و اپی‌تلیوم‌سازی، تراکم سلول‌های التهابی شامل: نوتروفیل‌ها، ماکروفاژها و لنفوسیت‌ها، تراکم عروق خونی و رگزایی، به‌منظور بررسی میزان بهبود زخم از نظر بافت‌شناسی، مورد سنجش و ارزیابی قرار می‌گیرند (13). در این پژوهش نیز تعداد سلول‌های التهابی، ضخامت اپی‌تلیوم و تعداد عروق خونی مورد بررسی قرار گرفت.

در بررسی بافت‌شناسی مشاهده شد که حداکثر تکثیر سلول‌های التهابی، در روز سوم در همه گروه‌ها مشاهده شد که میانگین تعداد این سلول‌ها در گروه کنترل مثبت و گروه تجربی در این روز از سایر گروه‌های آزمایش بیشتر گزارش شد.

در دوره مورد مطالعه، در نمونه‌های کنترل مثبت و تجربی، روند اپی‌تلیالیزاسیون سریع‌تر از نمونه‌های گروه کنترل و کنترل منفی بود. چنانچه از ارزیابی آماری نیز بر می‌آید، میزان تراکم منطقه‌ای در گروه‌های آزمون به‌تدریج افزایش یافته و در روز ششم به بیشترین مقدار خود رسیده است که در این روز، افزایش لایه‌ها مشاهده می‌شود و از روز ششم به بعد، به‌تدریج با گذشت زمان، از ضخامت اپی‌تلیوم کاسته می‌شود که می‌توان این روند کاهش را، مدیون افزایش مساحت طی‌شده توسط سلول‌های مهاجر دانست. در روز دوازدهم، ضخامت اپی‌تلیوم به ضخامت پوست طبیعی نزدیک می‌شود.

حداکثر تکثیر عروقی، در روز نهم در گروه‌های کنترل و مشابه با آن در گروه تجربی مشاهده شد.

به‌طور خلاصه، روند ترمیم زخم در گروه تیمار با عسل و تیمار با عصاره 1% ستاره شکننده، با سرعت بیشتری انجام گرفت و به هر حال ترمیم زخم با استفاده از عسل سریع‌تر است؛ محیط مرطوب برای بازسازی اپی‌تلیوم و ترمیم مناسب است و استفاده موضعی از عسل، یک محیط مرطوب و سدّ فیزیکی فراهم می‌کند که مانع خشک‌شدن زخم می‌شود و در تسریع بهبود زخم مؤثر است (3).

پیتیدهای آنتی‌میکروبی<sup>1</sup>، مولکول‌های مؤثر و مهمی در سیستم ایمنی خارپوستان محسوب می‌شوند که اثر آنتی‌التهابی دارند (14)؛ همچنین افیورئیدین<sup>2</sup> موجود در ستاره شکننده (به‌عنوان اولین تریپتانتین<sup>3</sup> مشتق‌شده از فرمانروی جانوران) نیز دارای اثر ضدّ التهابی می‌باشد (15)؛ بنابراین به نظر می‌رسد که در تحقیق حاضر، به‌دلیل وجود پیتیدهای آنتی‌میکروبی و تریپتانتین، احتمالاً با اثرات ضدّ التهابی در جهت کاهش دوره التهاب، تسریع روند بهبود زخم‌ها در گروه تجربی مشاهده شده است. بررسی‌های آسیب‌شناسی، نشانگر کاهش سلول‌های نوتروفیلی می‌باشد که این مسئله همراه با افزایش ماکروفاژها در محل ضایعه، می‌تواند دال بر تأثیر مثبت عصاره ستاره شکننده در بهبود روند التهاب باشد.

Ladizinski و همکارانش در سال جاری، به‌عنوان یکی از راه‌های درمان پلاک‌های مزمن التهابی پوست، کاربرد کورتیکواستروئید به‌صورت موضعی و نیز تزریق استروئید را پیشنهاد می‌کنند (16)؛ بنابراین ممکن است به‌دلیل وجود استروئید (17) در این‌گونه از خارپوستان نیز التهاب کاهش یابد.

اسفنگولیپیدهای موجود در ترکیبات دریایی، دارای خواص آنتی‌توموری، آنتی‌میکروبی، آنتی‌ویروسی، تحریک‌کنندگی سیستم ایمنی و ... می‌باشند (18). اسفنگولیپیدی، در ستاره شکننده *Ophidiaster ophidiamus* وجود دارد که دارای

<sup>1</sup> AMP

<sup>2</sup> Ophiuroidine

<sup>3</sup> Tryptanthrin

را بر ازدیاد سرعت مهاجرت و تکثیر لایه‌های اپیدرمی به نمایش گذاشت که در نهایت منجر به تسریع بسته شدن زخم گروه تیمار تجربی نسبت به گروه‌های کنترل و کنترل منفی می‌شود.

Efem و همکارانش گزارش کردند که عسل، اپیتلیالیزاسیون مجدد را تسریع می‌کند (21). Bergman گزارش کرد که در گروه درمان شده با عسل، مساحت اپیتلیالیزاسیون، به‌طور معنی‌داری بیشتر از گروه کنترل است (19). در این پژوهش نیز اپیتلیالیزاسیون در گروه کنترل مثبت نسبت به گروه‌های کنترل و کنترل منفی بیشتر مشاهده شد. بخش مهمی از ترمیم زخم، مدیون رگ‌زایی مجدد است. رگ‌زایی برای تغذیه زخم و تأمین اکسیژن، ضروری است. تشکیل عروق جدید در گروه‌های تجربی و کنترل، تا روز نهم روند افزایشی داشته و بعد از آن به تدریج سیر نزولی پیدا کرده است. این افزایش در گروه تیمار با عسل و تیمار با عصاره 1% ستاره شکننده در روزهای ششم و نهم نسبت به سایر گروه‌ها اختلاف معنی‌دار نشان داد، اما این گروه‌ها با هم اختلاف معنی‌داری نداشتند.

Ashworth و Ashcroft، در مطالعات خود پیرامون فرایند ترمیم زخم، رگ‌زایی را به‌عنوان یکی از مکانیسم‌های بهبود زخم بیان کرده‌اند (22). با توجه به اینکه تشکیل عروق جدید از مویرگ‌هایی که از قبل وجود دارند، باعث افزایش تغذیه بافت و نفوذ ترکیبات ضروری برای فرایند ترمیم به محل زخم می‌شوند و روند ترمیم زخم را تسریع می‌بخشند و نیز با توجه به اینکه رگ‌زایی و شکل‌گیری خوب مویرگی برای تسریع در روند خون‌رسانی به محل مزبور، همراه با بیان فاکتور VEGF افزایش می‌یابد (22)؛ در این مطالعه نیز هنگام استفاده از عصاره الکلی ستاره شکننده، تعداد عروق نسبت به سایر گروه‌ها افزایش معنی‌دار یافت. پس می‌توان گفت که اثر مثبت ستاره شکننده بر رگ‌زایی، احتمالاً از جمله دلایل التیام‌بخشی زخم در گروه‌های تجربی بوده است و به نظر می‌رسد که ستاره شکننده، رگ‌زایی و جریان خون را در

فعالیت سیتوتوکسیکی است؛ همچنین اسفنگولیپید موجود در ستاره دریایی *Pentaceraster regulus*، خاصیت ترمیم زخم دارد (18). شاید به‌توان روند سریع‌تر بهبود زخم در گروه تیمار با عصاره ستاره شکننده را اسفنگولیپیدهای موجود در آن دانست که اثرات خود را روی ترمیم زخم با خواص آنتی‌میکروبی و نیز با تحریک سیستم ایمنی اعمال می‌کند.

Bergman و همکارانش، وجود مواد ضد باکتریایی با منشأ گیاهی مثل ریوفلاوین را در عسل گزارش کردند و تفاوتی که در میزان مواد ضد میکروبی و تولید پراکسید هیدروژن بین عسل‌های مختلف وجود دارد و نیز محدوده وسیع خاصیت ضد میکروبی، به‌خاطر گیاهی می‌باشد که زنبور از آن تغذیه کرده است و تأثیر مثبت عسل روی زخم‌های عفونی به‌دلیل خاصیت ضد میکروبی آن است (19). در پژوهشی، Subrahamayam و همکارانش گزارش کردند که کشت میکروبی از زخم‌های سوختگی که با عسل پانسمان شده بودند تا 90% استریل شده بودند (30).

در بررسی فرایند ترمیم زخم، یکی از شاخص‌های مهم، میزان اپی‌تلیالیزاسیون می‌باشد (13). Gupta و همکارانش، در بررسی اثر عصاره متانولی ستاره دریایی بر ترمیم زخم پوستی خوکچه، در گروه تیمار با عصاره آبی - متانولی ستاره، در روز هفتم نسبت به گروه بدون تیمار، اپی‌تلیالیزاسیون، بیشتر انجام شد (4). در تحقیق حاضر نیز میزان اپی‌تلیالیزاسیون در روز ششم در گروه‌های تیمار با عصاره 1% ستاره شکننده و در گروه تیمار با عسل بیشتر مشاهده شد، اما این گروه‌ها اختلاف معنی‌داری با هم نداشتند.

Milgram و همکاران با مطالعه‌ای که بر روی زخم‌های پوستی انجام دادند، افزایش تراکم منطقه‌ای اپیدرم را در هر دو بُعد افزایش لایه‌ها و افزایش مسافت طی‌شده توسط سلول‌های مهاجر اپیدرمی امکان‌پذیر دانستند (20) و از آنجا که ضخامت اپی‌تلیوم در نمونه تیمار با عصاره در روز ششم به‌طور کامل، سراسر زخم را پوشانده بود، نتایج تحقیق حاضر هم‌راستا با یافته‌های این محققان، تأثیر عصاره ستاره شکننده



بافت‌های در حال ترمیم افزایش می‌دهد و بدین‌وسیله مواد غذایی و اکسیژن را در اختیار فیبروبلاست‌ها و سلول‌های اپی‌تلیال قرار می‌دهد و باعث افزایش تکثیر سلولی و ترمیم اپی‌تلیوم می‌شود.

با توجه به اینکه پتانسیل بازسازی در خارپوستان، مفهوم گسترده‌ای را در برمی‌گیرد، مولکول‌های موجود در مایع سلومی خارپوستان که پپتیدهای فعال زیستی هستند، نقش مهمی در فرایند بازسازی دارند. یکی از این مواد، استروساپونین‌های (asterosaponins) استخراج‌شده از مایع سلومی ستاره دریایی هستند که دارای فعالیت‌های ایمنولوژیکی، فیزیولوژیکی و فارماکولوژی هستند که در مرحله ترمیم زخم دخالت دارند (23). به نظر می‌رسد این ترکیبات، سیگنال‌های مولکولی پدیده ترمیم باشند. تنوعی از مولکول‌های حاضر، در مایع سلومی خارپوستان وجود دارد؛ ترکیباتی مانند: لکتین، آگلوتینین، پرفورین مکمل و برخی از سیتوکاین‌ها، پاسخ همورالی خارپوستان را می‌سازند. این مولکول‌ها، قادر به شناسایی و تغذیه مواد خارجی، ترویج مهاجرت سلولی و آگلوتینه‌کردن و نقش در ترمیم زخم‌اند (24).

نتایج بیانگر آن است که عصاره ستاره شکننده خلیج فارس، فرایند ترمیم و بازسازی زخم پوستی موش کوچک آزمایشگاهی را تسریع می‌بخشد؛ با این وجود، مطالعه اثرات ترکیبات مؤثره آن در ترمیم زخم و نیز مهندسی بافت می‌تواند حائز اهمیت باشد.

### نتیجه‌گیری

از کارشناسان محترم مرکز تحقیقات بیولوژی کاربردی تکوینی جانوری دانشگاه آزاد اسلامی مشهد که در اجرای این طرح پژوهشی با کد 11130517912015 همکاری نموده‌اند، سپاس‌گزاری می‌نماییم.

### تقدیر و تشکر

نوعی سلوموسایت موسوم به اسفرول سل

منابع:

- 1- Orsted HL, Keast D, Forest L, Françoise M. Basic Principles of Wound Healing. An understanding of the basic physiology of wound healing provides the clinician with the framework necessary to implement the basic principles of chronic wound care. Wound Care Canada. 2011; 9(2): 4-12.
- 2- Latiff AA, Teoh SL, Das S. wound healing in diabetes mellitus: traditional treatment modalities. Clin Ter. 2010; 161(4): 359-64.
- 3- Asadbegy M, Mirazi N, Vatanchian M. Comparative study of lotus corniculatus I. Hydroethanolic extract and phenytoin ointment effects on rat skin wound healing: morphometrical and histopathological studies. Journal of Cell & Tissue. 2011; 2(3): 213-23. [Persian]
- 4- Shirzad H, Sedaghat A, Ghasemi S, Shirzad M. Effect of royal jelly on sterile wound healing in balb/c mice. Armaghan Danesh. 2010; 15(1): 35-46. [Persian]
- 5- Gupta A, Lakshmi V, Jain GK, Raghubir R. Wound healing in guinea pigs after topical application of starfish *Pentaceraster regulus* extract. J Wound Care. 2008; 17(10): 441-
- 6- Mayer AM, Rodr'guez AD, Tagliatalata-Scafati O, Fusetani N. Marine pharmacology in 2009-2011: marine compounds with antibacterial, antidiabetic, antifungal, anti-inflammatory, antiprotozoal, antituberculosis, and antiviral

- activities; affecting the immune and nervous systems, and other miscellaneous mechanisms of action. *Mar Drugs*. 2013; 11(7): 2510-73.
- 7- Garc'a-Arara's JE, Dolmatov IY. Echinoderms: potential model systems for studies on muscle regeneration. *Curr Pharm Des*. 2010; 16(8): 942-55.
- 8- Petzelt C. Are echinoderms of interest to biotechnology? *Prog Mol Subcell Biol*. 2005; 39: 1-6.
- 9- Denning D, Russell B. Branches on the Tree of Life Programs echinoderms. *BioMEDIA ASSOCIATES*. 2005; 23(4): 1-7.
- 10- Gondim AI, Alonso C, Dias TLP, Cynthia, Manso CLC, Christoffersen ML. A taxonomic guide to the brittle-stars (Echinodermata, Ophiuroidea) from the State of Para'ba continental shelf, Northeastern Brazil. *ZooKeys*. 2013; 307: 45-96.
- 11- St'hr S, O'Hara TD, Thuy B. Global Diversity of Brittle Stars (Echinodermata: Ophiuroidea). *PLoS ONE*. 2012; 7(3): e31940.
- 12- Burns G, Ortega-Martinez O, Dupont S, Thorndyke MC, Peck LS, Clark MS. Intrinsic gene expression during regeneration in arm explants of *Amphiura filiformis*. *J Exp Mar Bio Ecol*. 2012; 413(12): 106-12.
- 13- Fard SG, Roslan Tan RT, Mohammed AA, Meng GY, Muhamad SKS, AL-Jashamy KA, et al. Wound healing properties of *Eucheuma cottonii* extracts in Sprague-Dawley rats. *J of Med Plants Res*. 2011; 5(27): 6373-380.
- 14- Allahtavakoli M, Moradi R, Shamsi S, Afsharmanesh K. Effect of Hydro-Alcoholic Extract of *Teucrium Polium* on Castor Oil-Induced Diarrhea in Male Rat. *Zahedan Journal of Research in Medical Sciences*. 2013; 15(6): 54-7. [Persian]
- 15- S'ntar I, Tatlı II, K'peli Akkol E, Keleş H, Kahraman Ç, Akdemir Z. An ethnopharmacological study on *Verbascum* species: from conventional wound helaing use to scientific verification. *J Ethnopharmacol*. 2010; 132(2): 408-13.
- 16- Li C, Haug T, Stensv'g K. Antimicrobial peptides in Echinoderms. *ISJ*. 2010; 7: 132-40.
- 17- Mason JJ. Synthetic studies of heterocyclic natural products [Dissertation]. [Stockholm]: Karolinska Institutet; 2009. 57p.
- 18- Ladizinski B, Lee KC, Wilmer E, Alavi A, Mistry N, Sibbald RG. A review of the clinical variants and the management of psoriasis. *Adv Skin Wound Care*. 2013; 26(6): 271-84.
- 19- Abubakar LU, Mwangi C, Uku JN, Ndirangu S. Antimicrobial activity of various extracts of the sea urchin *Tripneustes gratilla* (Echinoidea). *African Journal of Pharmacology and Therapeutics*. 2012; 1(1): 19-23.
- 20- Muralidhar P, Radhika P, Krishna N, Venkata Rao D, Bheemasankara Rao Ch. Sphingolipids from marine organisms: a review. *Natural Product Sciences*. 2003; 9(3): 117-42.
- 21- Bergman A, Yanai J, Weiss J, Bell D, David MP. Acceleration wound healing by topical application of hone. An animal model. *Am J surge*. 1983; 145(3): 374-6.
- 22- Cooper R, Molan P. The use of honey as a antiseptic in managing pseudomonas infection. *J Wound care*. 1999; 8(4): 161-4.
- 23- Dunford C, Cooper R, Molan P. Using honey as a dressing for infected skin lesions. *Nurs Times*. 2000; 96(14 Suppl): 7-9.
- 24- Woodley DT, O'Keefe EJ, Prunieras M. Cutaneous wound healing: a model for cell-matrix interactions. *J Am Acad Dermatol*. 1985; 12(2 Pt 2): 420-33.
- 25- Milgram J, Shahar R, Levin-Harrus T, Kass P. The effect of short, high intensity magnetic field pulses on the healing of skin wound in rats. *Bioelectromagnetics*. 2004; 25(4): 271-7.
- 26- Efem SE. Clinical observation on the wound healing property of honey. *Br J Surge*. 1988; 75(7): 679-81.
- 27- Ashcroft GS, Ashwrth JJ. Potential role of estrogens in wound healing. *Am J Clin Dermatol*. 2003; 4(11): 737-43.

- 28- Da Silva Laires RDA. Characterization of the coelomic fluid of the starfish *Marthasterias glacialis* in a wound-healing phase [dissertation]. [Lisboa]: Institute Superior Técnico; 2012. 86p.
- 29- Ramírez-Gómez F, García-Arriaga JE. Echinoderm immunity. *Invertebrate Surviv J.* 2010; 7(2): 211-20.
- 30- Chia FS, Xing J. Echinoderm Coelomocytes. *Zool Stud.* 1996, 35(4): 231-54.

## Local effect of the Persian Gulf Brittle Star (*Ophiocoma erinaceus*) alcoholic extract on cutaneous wound healing in Balb/C mouse

Javad Baharara<sup>1</sup>, Naser Mahdavi-Shahri<sup>2</sup>, Nasim Shaddel<sup>3</sup>

**Background and Aim:** Wound healing is a complex and dynamic process which affects the individual health status. Thus, identification of new natural products accelerating wound healing is important. The present study investigated the effect of topical application of the Persian Gulf Brittle Star alcoholic extract on wound healing in Balb/C mice.

**Materials and Methods:** 40 Balb/C mice were randomly divided into 4 equal groups including: control group, positive control (treatment with honey), negative control (treatment with physiological serum), and experimental group (treatment with 1% extract of Brittle Star). In every mouse a circular wound (6 mm in diameter) in the posterial part of the neck was made. Then, all the groups were locally treated. On the 3rd, 6th, 9th and 12th day after making the wound, samples were collected from the healing holes. Histopathological changes were investigated and analyzed by means of SPSS software (V: 16). using ANOVA test for repeated measured data and  $P < 0.05$  was taken as the significant level.

**Results:** Significant changes in proliferation of inflammatory cells (on the 12th day), epithelium thickness (on the 6th day), more angiogenesis (on the 6th- 9th day), in the experimental group wounds significantly increased compared with those in the control group and negative control group. However, the experimental group and positive control group conditions were not significantly different on the above days.

**Conclusion:** Topical application of Brittle Star extract has a positive impact on wound healing process.

**Key Words:** Wound healing, Brittle star (*Ophiocoma Erinaceus*), Persian Gulf, Balb/C

*Journal of Birjand University of Medical Sciences. 2014; 21 (3): 312-323.*

Received: December 19, 2013

Accepted: September 29, 2014

<sup>1</sup> Corresponding author, associate professor, PhD in Animal Developmental Biology, Department of Biology, Applied Biology Research Center, Mashhad. Islamic Azad University, Mashhad, Iran baharara@yahoo.com

<sup>2</sup> Professor, P.D in Histology, Department of Biology, Ferdowsi University, Mashhad, Iran;

<sup>3</sup> M. Sc student in Developmental Cell Biology, Department of Biology, faculty of sciences, Mashhad Islamic Azad university, Mashhad, Iran.