

تأثیر روغن زیتون بر آسیب‌های ناشی از ایسکمی مغزی و خون‌رسانی مجدد به مغز، در شروع القای ایسکمی در موش صحرایی

جواد رئوف سرشوری¹، محمدحسین اسدی²، محمدتقی محمدی³

چکیده

زمینه و هدف: سکنه مغزی، به‌عنوان سومین علت مرگ و مهمترین عامل ناتوانی در دنیا به شمار می‌رود. مطالعات اخیر نشان داده‌اند که روغن زیتون، دارای اثرات آنتی‌اکسیدانی قوی در زمان ایسکمی مغزی است. مطالعه حاضر، با هدف بررسی محافظت عصبی احتمالی روغن زیتون بر ضایعه مغزی و اختلالات عصبی در مدل ایسکمی موضعی گذرا در موش صحرایی انجام شد. **روش تحقیق:** در این مطالعه تجربی، از 30 سر موش صحرایی بالغ نر نژاد ویستار، در محدوده وزنی 270 تا 320 گرم استفاده شد. موش‌ها، در سه گروه (هر گروه 10 سر) شامل: گروه شاهد، گروه کنترل ایسکمی و گروه ایسکمی تیمار شده قرار گرفتند و آزمایش بر روی آنها انجام شد. ایسکمی مغزی، با 80 دقیقه انسداد شریان میانی مغز (MCAO) و 24 ساعت خون‌رسانی مجدد انجام گردید. روغن زیتون با دوز یک میلی‌لیتر بر کیلوگرم، به‌صورت داخل صفاقی، در شروع ایسکمی تزریق شد. ارزیابی اختلالات عصبی-حرکتی (NDS) و حجم ضایعه (رنگ‌آمیزی TTC) و مطالعات بافت‌شناسی، 24 ساعت پس از MCAO انجام گرفت.

یافته‌ها: روغن زیتون، به‌طور معنی‌داری توانست حجم ضایعه را در قشر و جسم مخططبه ترتیب: 65% و 52% کاهش دهد؛ همچنین این روغن توانست اختلالات عصبی-حرکتی را در موش‌های ایسکمی شده، از $3/4 \pm 0/1$ به $2/5 \pm 0/2$ در گروه تیمار شده کاهش دهد. در بررسی‌های بافت‌شناسی، روغن زیتون، تعداد نورون‌های اتوزینوفیلیک و آسیب‌دیده نواحی ایسکمی را کاهش داد ($P < 0/001$). **نتیجه‌گیری:** یافته‌های این مطالعه نشان داد که روغن زیتون، به‌طور مؤثری آسیب‌های ایسکمی/خون‌رسانی مجدد را کاهش داده و اختلالات عصبی-حرکتی را بهبود می‌بخشد؛ همچنین روغن زیتون به‌عنوان عامل محافظت‌کننده عصبی، قادر است از تخریب نورونی در ایسکمی موضعی گذرا و مرحله اولیه خون‌رسانی مجدد جلوگیری نماید.

واژه‌های کلیدی: ایسکمی/خون‌رسانی مجدد؛ روغن زیتون؛ محافظت عصبی؛ ضایعه مغزی

مجله علمی دانشگاه علوم پزشکی بیرجند. 1393؛ 21 (1): 56-67.

دریافت: 1392/09/02 پذیرش: 1393/02/06

¹ دانشجوی رشته علوم تشریحی، دانشکده پزشکی، دانشگاه علوم پزشکی بقیه ا... (عج)، تهران، ایران.

² دانشیار، گروه علوم تشریحی، دانشکده پزشکی، دانشگاه علوم پزشکی بقیه ا... (عج)، تهران، ایران.

³ نویسنده مسؤل؛ استادیار، گروه فیزیولوژی و بیوفیزیک، دانشکده پزشکی، دانشگاه علوم پزشکی بقیه ا... (عج)، تهران، ایران.

آدرس: تهران - اقدسیه - میدان ارتش - مجتمع آموزشی ولایت - دانشکده پزشکی - گروه فیزیولوژی و بیوفیزیک

تلفن: 09127713583 نمابر: 021-26127257 پست الکترونیک: Mohammadi.mohammadt@yahoo.com، Mohammadmohammadt@bmsu.ac.ir

مقدمه

سکته مغزی، سومین عامل مرگ و اولین عامل ناتوانی و یا از کارافتادگی در افراد بالای 65 سال در جهان است (1). قطع کامل و یا کاهش شدید جریان خون در یک ناحیه از مغز، موجب سکته مغزی و یا ایسکمی در ناحیه مورد نظر می‌شود. بعد از زمان کوتاهی، سلول‌های ناحیه مرکزی (core) از بین رفته، ولی سلول‌های اطراف آن - ناحیه محیطی (penumbra) - به دلیل دریافت خون از مناطق مجاور، مدت‌زمان طولانی‌تری زنده می‌مانند (2). کاهش یا توقف جریان خون ناحیه ایسکمی، سبب دپولاریزاسیون غیرقابل کنترل نورونی شده و باعث آزادسازی اسیدهای آمینه تحریکی، افزایش سیتوکاین‌ها و عوامل التهابی، تولید رادیکال‌های آزاد، ایجاد اسیدوز و افزایش کلسیم داخل‌سلولی در نواحی ایسکمی شده می‌شود (1-3). همه موارد ذکر شده، در پاتوژنز القای مرگ نورونی و گسترش ضایعه ناشی از ایسکمی و سکته مغزی، نقش اساسی بر عهده دارند (3). خونرسانی مجدد پس از یک دوره ایسکمی، به‌جای بازگشت فعالیت طبیعی بافت از طریق القای استرس اکسیداتیو، باعث افزایش رادیکال‌های آزاد و آسیب به لیپیدها، پروتئین‌ها و DNA می‌شود (4). افزایش تولید رادیکال‌های آزاد اکسیژن در حین ایسکمی مغز و به‌ویژه در زمان خونرسانی مجدد، نقش مهمی در آسیب‌های ناشی از ایسکمی مغزی دارد (3)؛ از طرفی ترکیب این رادیکال‌ها با رادیکال‌های نیتریک‌اکساید، باعث ایجاد ترکیب بسیار خطرناکی در ناحیه ایسکمی به‌نام پراکسی‌نیتريت می‌شود که نقش مهمی در آسیب به بافت عصبی، از جمله تشکیل نکروز بافتی و تحریک مرگ برنامه‌ریزی شده سلولی برعهده دارد (5). بر این اساس، مطالعات اخیر، تمرکز ویژه‌ای بر جلوگیری از افزایش و مهار این رادیکال‌ها پس از سکته مغزی در جهت درمان سکته مغزی داشته‌اند.

مدیترانه‌ای)، باعث کاهش میزان سکت‌های مغزی و قلبی و سایر بیماری‌های ناشی از فرآیندهای اکسیداتیو می‌شود (6-8). این روغن، به مقدار فراوان در دسترس بوده و وجود آن در رژیم‌های غذایی، به دلیل ثبات آن نسبت به روغن‌های دیگر و مدت نگهداری بیشتر، از اهمیت بالایی برخوردار است. این روغن، علاوه بر اسیدهای چرب غیراشباع فراوان (اسیداولئیک و اسیدلینولئیک)، حاوی ترکیبات فنلی مانند: تیروزول و هیدروکسی‌تیروزول است (7). ترکیبات فنلی، دارای خاصیت آنتی‌اکسیدانی بوده و می‌توانند مانع اثرات تخریبی رادیکال‌های آزاد در سلول‌ها شوند (8). نتایج مطالعه انجام‌شده توسط ربیعی و همکاران نشان می‌دهد که مصرف خوراکی روغن زیتون از طریق گاوژ به مدت 30 روز قبل از القای ایسکمی موضعی گذرا به مدت 60 دقیقه، حجم ضایعه مغزی، ادم و نفوذپذیری سدّ خونی-مغزی را در موش صحرایی کاهش داده است (9)؛ همچنین در مطالعه دیگری، زمانی و همکارانش گزارش کردند که مصرف خوراکی روغن زیتون به مدت یک هفته قبل از درمان و مصرف مجدد آن یک هفته پس از القای ایسکمی فراگیر (گلوبال) در موش سوری، می‌تواند میزان مرگ سلولی را در قشر گیجگاهی (Temporal) و ناحیه CA1 هیپوکامپ کاهش دهد و همچنین اختلال حافظه را بهبود بخشد (10). نتایج به‌دست‌آمده از مطالعات فوق نشان می‌دهند که مصرف طولانی‌مدت روغن زیتون، قبل و بعد از القای سکته مغزی، می‌تواند عوارض ناشی از سکته و ایسکمی مغزی را کاهش دهد. اما تاکنون هیچ مطالعه‌ای که بتواند اثرات روغن زیتون را در مرحله اولیه خونرسانی مجدد (فاز حاد) و در حین بروز سکته و ایسکمی مغزی نشان دهد، انجام نشده است؛ بر این اساس، این مطالعه در نظر داشت تا تأثیر حفاظتی روغن زیتون در زمان ایسکمی مغزی موضعی گذرا و مرحله اولیه خونرسانی مجدد در موش صحرایی را مورد بررسی قرار دهد.

روش تحقیق

نتایج مطالعات اخیر نشان می‌دهد که رژیم‌های غذایی غنی از فرآورده‌های گیاهی مانند روغن زیتون (رژیم غذایی

طولی، در خط وسط قسمت قدامی گردن آنها ایجاد گردید. بعد از کنار زدن پوست، غدد بزاقی و عضلات طرف راست ناحیه برش داده شده، شریان کاروتید مشترک، کاروتید خارجی و کاروتید داخلی راست، در معرض دید قرار گرفتند؛ سپس عصب واگ و جسم کاروتید، با دقت از آنها جدا شدند. نخ نایلون 0-3 که قبلاً سر آن، با حرارت گرد شده بود، از طریق شریان کاروتید خارجی، به داخل شریان کاروتید داخلی هدایت شد تا به مقاومتی برخورد کند و شریان میانی مغز، مسدود شود. پس از 80 دقیقه ایسکمی، فیلامان، خارج شده و خونرسانی مجدد (24 ساعت) برقرار شد. در مدت جراحی، دمای بدن حیوان، از طریق مقعد توسط دماسنج دیجیتال، اندازه گیری و با استفاده از لامپ و پد حرارتی، در حدود 37 درجه سانتی گراد حفظ شد.

ارزیابی اختلالات عصبی-حرکتی:

اختلالات عصبی-حرکتی در گروه های ایسکمی (کنترل ایسکمی و ایسکمی تیمار شده)، پس از 24 ساعت خونرسانی مجدد، توسط فردی که نسبت به گروه تیمار شده آگاهی نداشت، مورد ارزیابی قرار گرفت. اختلالات عصبی-حرکتی (NDS)³، به روش آزمون پنج نمره ای شرح داده شده توسط Plesnila مورد بررسی قرار گرفت (12). در این آزمون، به صورت قراردادی، اختلالات عصبی-حرکتی حیوان به شرح زیر، از نمره 1 تا 5 درجه بندی شده است. نمره یک، به حیوانی داده شد (از جمله حیوانات گروه شاهد) که هیچ گونه اختلال حرکتی از خود نشان نمی داد؛ نمره 2 برای حیوانی در نظر گرفته شد که دست سمت مقابل نیمکره ایسکمی شده (دست چپ) را موقع آویزان شدن از دم، خم می کرد (حالت Flexion)؛ نمره 3، به حیوانی تعلق گرفت که در شروع حرکت بر روی یک سطح صاف، به سمت مقابل نیمکره ایسکمی شده (سمت چپ) شروع به چرخیدن کرده اما در وضعیت استراحت، به حالت طبیعی در می آمد؛ نمره 4 به حیوانی داده شد که رفلکس ایستادن (Righting reflex) را

در این مطالعه تجربی، از 30 سر موش صحرایی بالغ نر نژاد ویستار (Wistar)، در محدوده وزنی 270 تا 320 گرم که از مرکز پرورش حیوانات آزمایشگاهی دانشگاه علوم پزشکی بقیه ا... (عج) خریداری شدند، استفاده گردید. حیوانات، قبل از مطالعه و در طی آزمایش، در شرایط استاندارد 12 ساعت روشنایی و تاریکی، رطوبت مناسب، درجه حرارت 25°C و با دسترسی آزاد به آب و غذا نگهداری شدند. تمام آزمایش ها، بر طبق مقررات اخلاقی کار با حیوانات، مصوب شورای پژوهشی دانشگاه علوم پزشکی بقیه ا... (عج) انجام گردید.

حیوانات مورد مطالعه، به صورت تصادفی در سه گروه (n=10) به شرح زیر قرار گرفتند:

1- گروه شاهد: حیوانات این گروه، تحت جراحی گردن قرار گرفتند و تمام مراحل جراحی، تا قبل از فیلامان گذاری انجام شد، ولی فیلامان گذاری و القای ایسکمی، در حیوانات این گروه انجام نشد؛

2- گروه کنترل ایسکمی: حیوانات این گروه، تحت جراحی گردن و فیلامان گذاری قرار گرفتند و ایسکمی به مدت 80 دقیقه القا گردید؛

3- گروه تیمار شده با روغن زیتون: حیوانات این گروه، در شروع ایسکمی، روغن زیتون (1ml/kg) به صورت داخل صفاقی دریافت کردند و بقیه پروتکل ها و جراحی، به منظور فیلامان گذاری، همانند گروه کنترل ایسکمی انجام گردید.

القای ایسکمی موضعی-موقتی مغزی¹:

برای القای ایسکمی موضعی-موقتی مغزی، به مدت 80 دقیقه، شریان میانی مغز²، با استفاده از روش Intraluminal filament method ارائه شده توسط Longa و همکاران به شرح زیر مسدود گردید (11). موش های صحرایی، پس از اینکه توسط ایزوفلوران 2/5 درصد (Isoflurane, UK) بیهوش شدند، به پشت خوابانیده شده و ناحیه گردن آنها که قبلاً تراشیده شده بود، تمیز و ضد عفونی گردید. یک برش

¹ Transient focal cerebral ischemia

² Middle cerebral artery (MCA)

³ Neurological Deficit Score

از دست داده و در صورت فشاردادن حیوان به سمت‌های جانبی، مقاومت کمی در مقابل ایستادن داشت و در نهایت نمره 5 به حیوانی تعلق گرفت که فاقد هرگونه حرکت خودبه‌خودی بود.

اندازه‌گیری حجم ضایعه مغزی:

پس از ارزیابی اختلالات عصبی-حرکتی، حیوانات، توسط اثر بیهوش شده و مغز آنها خارج و سخت‌شدن و قوام‌گیری، به مدت 5 دقیقه، داخل نرمال‌سالین 4 درجه در یخچال قرار داده شد؛ سپس با استفاده از ماتریکس مغزی (Brain matrix)، شش برش عرضی (Coronal) به ضخامت 2 میلی‌متر تهیه و برای رنگ‌آمیزی، به مدت 20 دقیقه در محلول 2 درصد تری‌فنیل‌تترازولیوم کلراید (TTC, Sigma) در آب 37 درجه سانتی‌گراد قرار داده شدند. در این رنگ‌آمیزی، ناحیه ایسکمی شده به رنگ سفید و نواحی سالم به رنگ قرمز در می‌آید. برش‌ها برای تثبیت‌شدن، به مدت 24 ساعت در فرمالین 10 درصد بافرشده قرار گرفتند و بعد از آماده‌سازی نهایی، از هر شش برش، به‌طور جداگانه توسط دوربین دیجیتال (Cannon, Japan) عکس گرفته و با استفاده از کامپیوتر و نرم‌افزار مخصوص NIH image analyzer، سطح ناحیه ضایعه‌دیده در قسمت‌های قشر و جسم مخطط، به‌صورت جداگانه و بر حسب میلی‌متر مربع (mm^2) برای هر قطعه برش اندازه‌گیری شد. میزان حجم ضایعه، در کورتکس و جسم مخطط، بر حسب میلی‌متر مکعب (mm^3) برای تمامی برش‌ها جمع و بر اساس فرمول زیر محاسبه شد.

حجم ضایعه = {حجم نیمکره ایسکمی نشده - (حجم نیمکره ایسکمی شده - حجم ضایعه اندازه‌گیری شده)}

اندازه‌گیری درصد تورم بافتی (% Tissue swelling):

برای اندازه‌گیری درصد تورم بافتی، از روش Swanson و همکاران استفاده شد (13). در این روش، حجم نیمکره ضایعه‌دیده (راست) و نیمکره سالم (چپ)، بر حسب میلی‌متر مکعب در برش‌های رنگ‌آمیزی‌شده، تعیین و درصد تورم

بافتی، با استفاده از فرمول زیر محاسبه گردید.

درصد تورم بافتی = $100 \times \{\text{حجم نیمکره چپ} / \text{حجم نیمکره ضایعه‌دیده راست} - \text{حجم نیمکره سالم چپ}\}$

مطالعه میکروسکوپی:

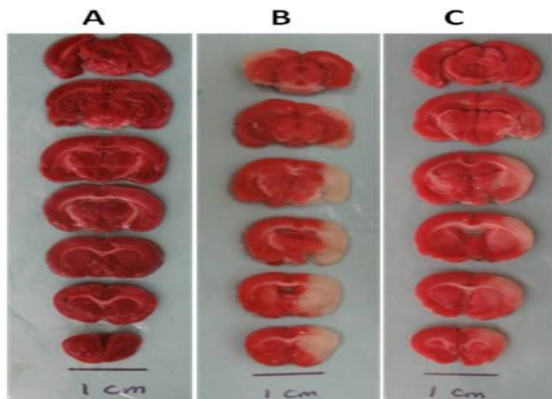
در گروه شاهد، 24 ساعت پس از جراحی و در گروه‌های ایسکمی (کنترل ایسکمی و ایسکمی تیمارشده)، 24 ساعت پس از خون‌رسانی مجدد، حیوانات، توسط اثر بیهوش شده و بعد از تثبیت، با روش پرفیوژن داخل قلبی (Transcardial perfusion)، مغز از جمجمه خارج و برای تثبیت کامل، به مدت 12 ساعت درون فرمالین 10% قرار داده شد. پس از انجام فرایند بافتی و تهیه بلوک، برش‌گیری به‌صورت سریال با ضخامت 5 میکرون انجام شد؛ برش‌ها، به فواصل 25 میکرون جمع‌آوری و پس از تهیه لام، توسط هماتوکسیلین-ائوزین رنگ‌آمیزی شدند. نمونه‌ها، با میکروسکوپ نوری (Nikon-japan) بررسی شدند. به‌صورت تصادفی، در هر لام، 4 تصویر از ناحیه قشر و 4 تصویر از ناحیه جسم مخطط نیمکره ایسکمی شده (راست) با بزرگنمایی 400، عکس‌برداری شد؛ سپس نورهایی که به‌شدت اسیدوفیل و مثلثی شکل بوده و همچنین هسته متراکم و چروکیده داشتند، به‌عنوان نوره‌های ائوزینوفیلی (Eosinophilic neuron)، توسط نرم‌افزار موتیک (Motic) شمارش گردیدند؛ سپس تعداد سلول‌های شمارش‌شده در تصاویر موردنظر برای هر حیوان، در نرم‌افزار SPSS (ویرایش 17) ثبت شده و مورد تجزیه و تحلیل قرار گرفت.

روش‌های آماری:

نتایج به‌دست‌آمده، به‌صورت میانگین \pm خطای استاندارد میانگین نمونه ($\text{Means} \pm \text{SEM}$) ارائه شده است. برای مقایسه داده‌های به‌دست‌آمده بین گروه کنترل ایسکمی و گروه تیمارشده با روغن زیتون، از نرم‌افزار SPSS (ویرایش 17) و روش آماری Student T-Test استفاده شد و در تمام مقایسه‌ها، $P < 0/05$ به‌عنوان سطح معنی‌داری تلقی گردید.

یافته‌ها

مخطط کاهش یافته است. تصویر 1- برش‌های عرضی (Coronal) رنگ‌آمیزی شده با

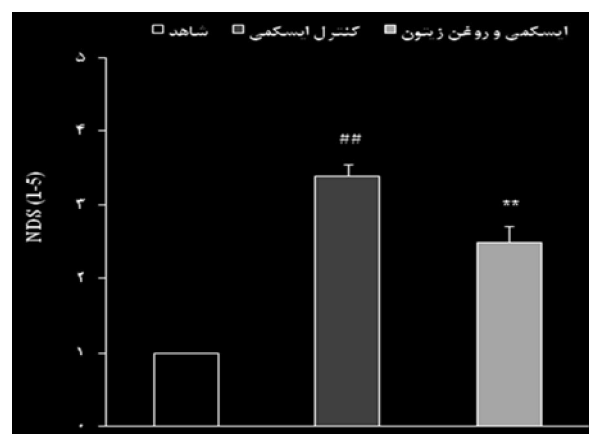


تری فنیل تترازولوم کلراید (TTC) مغز در گروه شاهد (A)، 24 ساعت پس از جراحی در گروه کنترل ایسکمی (B) و گروه ایسکمی تیمار شده با روغن زیتون (1 ml/kg) 24 ساعت پس از خونرسانی مجدد. ناحیه ایسکمی به رنگ سفید و ناحیه ایسکمی نشده به رنگ قرمز دیده می‌شود.

نمودار 2، میزان کمی حجم ضایعه مغزی ناشی از ایسکمی را در گروه‌های ایسکمی شده نشان می‌دهد. حجم ضایعه مغزی در قشر و جسم مخطط به ترتیب: در گروه کنترل ایسکمی 159 ± 15 و 93 ± 12 میلی‌متر مکعب بود. تزریق داخل صفاقی روغن زیتون (1ml/kg) در شروع ایسکمی، حجم ضایعه مغزی را به ترتیب در قشر 65% ($55/5 \pm 13$) و در جسم مخطط 52% ($44/7 \pm 6$)، به طور معنی‌داری (به ترتیب $P < 0/001$ و $P < 0/01$) در مقایسه با گروه کنترل ایسکمی کاهش داد.

همچنین ایسکمی مغزی، درصد تورم بافتی را به طور قابل ملاحظه‌ای در نیمکره ایسکمی شده (نیمکره راست) گروه کنترل ایسکمی، به دلیل ادم افزایش داد (نمودار 3). میزان درصد تورم بافتی در نیمکره ایسکمی شده گروه کنترل ایسکمی، 24 ساعت پس از خونرسانی مجدد $4/9 \pm 0/3$ درصد بود؛ در صورتی که درصد تورم بافتی در گروه شاهد، 24 ساعت پس از جراحی برابر صفر بود. در گروه تیمار شده، دریافت روغن زیتون (1ml/kg) در شروع ایسکمی توانست درصد تورم بافتی را به طور معنی‌داری ($P < 0/01$) به میزان

تمام حیوانات، از نظر اختلالات عصبی-حرکتی، قبل از شروع آزمون و 24 ساعت پس از جراحی، مورد ارزیابی قرار گرفتند. هیچ‌گونه اختلال عصبی-حرکتی، قبل از شروع آزمون و 24 ساعت پس از جراحی در گروه شاهد مشاهده نشد ($NDS=1$). اختلالات عصبی-حرکتی در گروه کنترل ایسکمی $3/4 \pm 0/1$ بود که در گروه تیمار شده با روغن زیتون، به طور معنی‌داری ($P < 0/01$)، این مقدار را به $2/5 \pm 0/2$ کاهش داده (نمودار 1) و باعث بهبود اختلال عصبی-حرکتی گردید.

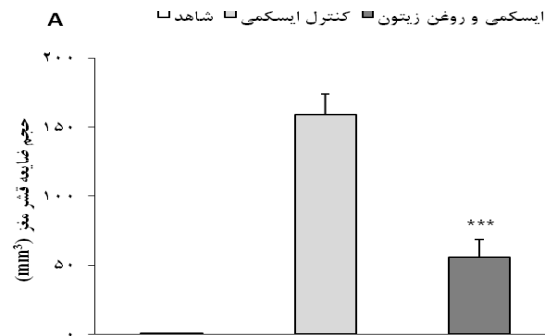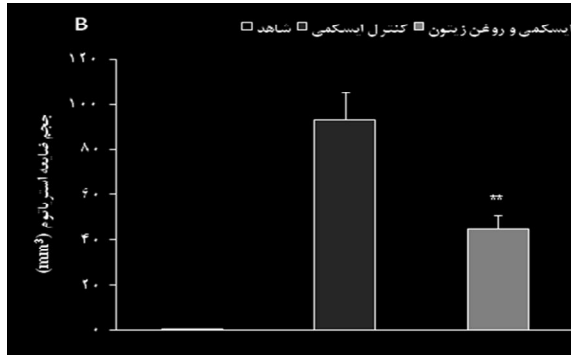


نمودار 1- نمودار رتبه‌بندی اختلالات عصبی-حرکتی (NDS) در گروه شاهد، 24 ساعت پس از جراحی و در گروه‌های کنترل ایسکمی و ایسکمی تیمار شده با روغن زیتون (1ml/kg)، 24 ساعت پس از شروع خونرسانی مجدد. داده‌ها به صورت Means±SEM نشان داده شده است. ## نشانگر تفاوت معنی‌دار با $P < 0/01$ در مقایسه با گروه شاهد. **: نشانگر تفاوت معنی‌دار با $P < 0/01$ در مقایسه با گروه کنترل ایسکمی.


میزان حجم ضایعه ایجاد شده در گروه‌های مختلف، در تصویر یک ارائه شده است. در تصاویر تهیه شده از برش‌های عرضی رنگ‌آمیزی شده با TTC، در گروه شاهد، هیچ‌گونه علامتی از ضایعه ناشی از ایسکمی مشاهده نشد. در گروه کنترل ایسکمی، مناطقی از قشر و جسم مخطط در نیمکره ایسکمی شده (نیمکره راست)، به صورت سفید رنگ نمایان شد. در مقایسه چشمی تصاویر، میزان ناحیه ایسکمی (سفید رنگ) گروه تیمار شده نسبت به گروه کنترل ایسکمی در قشر و جسم

49% ($2/5 \pm 0/3$ درصد) کاهش دهد. در مطالعات کیفی بافت‌شناسی (تصویر 2) توسط میکروسکوپ نوری، از برش‌های رنگ‌آمیزی شده با H&E در گروه شاهد، هیچ‌گونه تغییرات آسیب‌شناسی مشاهده نشد. در

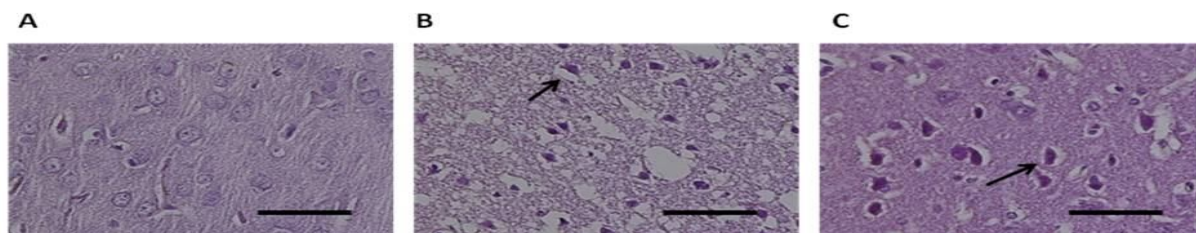
گروه کنترل ایسکمی شده، احتقان بافتی، افزایش فضای زیر لپتومنژ و اطراف عروق، نورون‌هایی با هسته متراکم و چروکیده و همچنین نورون‌های ائوزینوفیلی (Eosinophilic neurons)، از جمله تغییراتی بودند که مشاهده گردیدند.



نمودار 2- حجم ضایعه مغزی قشر (A) و جسم مخطط (B) در گروه شاهد و گروه‌های ایسکمی (کنترل ایسکمی، ایسکمی تیمارشده با روغن زیتون) 24 ساعت پس از خون‌رسانی مجدد. داده‌ها به صورت Means±SEM نشان داده شده است. **: نشانگر تفاوت معنی‌دار با $P < 0/01$ در مقایسه با گروه کنترل ایسکمی. ***: نشانگر تفاوت معنی‌دار با $P < 0/001$ در مقایسه با گروه کنترل ایسکمی.



نمودار 3- درصد تورم بافتی در گروه شاهد، 24 ساعت پس از جراحی و در گروه‌های کنترل ایسکمی و ایسکمی تیمارشده با روغن زیتون، 24 ساعت پس از خون‌رسانی مجدد. داده‌ها به صورت Means±SEM نشان داده شده است. **: نشانگر تفاوت معنی‌دار با $P < 0/01$ در مقایسه با گروه کنترل ایسکمی.



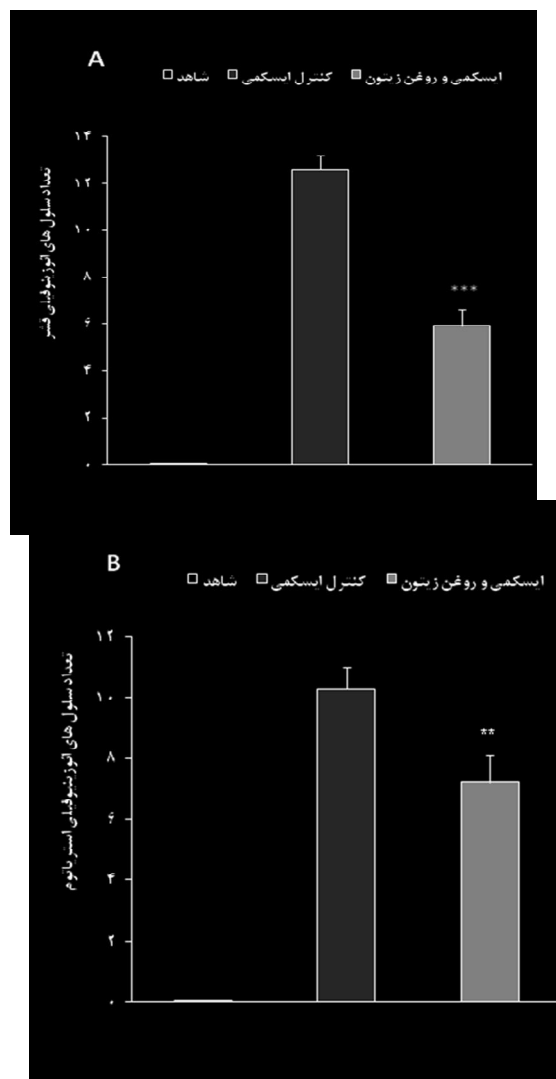
تصویر 2- برش‌های عرضی (Coron) رنگ‌آمیزی شده با هماتوکسیلین-ائوزین (H&E) در حیوانات شاهد (A)، کنترل ایسکمی (B) و ایسکمی تیمارشده با روغن زیتون (C). نورون‌های ائوزینوفیلی در گروه شاهد دیده نمی‌شود اما در گروه کنترل ایسکمی به‌وفور دیده می‌شود (نوکلئیکان) که میزان آنها در گروه تیمارشده کاهش یافته است

مطالعه کمی این نورون‌ها در گروه تیمار شده با روغن زیتون در قشر و جسم مخطط نسبت به گروه کنترل ایسکمی، به طور معنی‌داری (به ترتیب: $P<0/001$ و $P<0/01$) کاهش نشان داد (نمودار 4).

بحث

نتایج به دست آمده از این مطالعه نشان داد که مصرف تک‌دوز روغن زیتون (1mg/kg) به صورت داخل صفاقی در شروع القای ایسکمی، علاوه بر این که میزان ضایعه در نواحی قشر و جسم مخطط را کاهش داده، سبب بهبود اختلالات عصبی-حرکتی در گروه ایسکمی شده و تورم بافتی را در نیمکره ایسکمی شده نیز کاهش داده است؛ همچنین در بررسی‌های بافت‌شناسی مشخص گردید که مصرف تک‌دوز روغن زیتون در زمان القای ایسکمی، از تغییرات بافت‌آسیب‌شناسی جلوگیری به عمل آورده و میزان سلول‌های ائوزینوفیلی (سلول‌های اسیدوفیل و پیش‌نکروتیک) را در نواحی ایسکمی شده قشر و جسم مخطط، به مقدار قابل ملاحظه‌ای کاهش می‌دهد.

آنتی‌اکسیدان‌ها، یکی از مداخلات درمانی هستند که می‌توانند عوارض ناشی از ایسکمی را در مغز کاهش دهند. در این میان، روغن زیتون، علاوه بر اسیدهای چرب غیر اشباع، حاوی ترکیبات فنلی است. ترکیبات فنلی این روغن، با جمع کردن رادیکال‌های آزاد و تعدیل کردن آنزیم‌های سیستم آنتی‌اکسیدانی، به عنوان آنتی‌اکسیدان‌های قوی محسوب می‌شوند (8). نتایج به دست آمده از تحقیق حاضر نشان داد که درمان با روغن زیتون در زمان ایسکمی، می‌تواند ضایعه مغزی را به میزان زیادی در نواحی قشر و جسم مخطط کاهش دهد (تصویر 2 و نمودار 2). در مراحل اولیه القای ایسکمی، افزایش تولید رادیکال‌های آزاد، به طور انکارناپذیری، در تشکیل ادم و پیشرفت ضایعه مغزی ناشی از ایسکمی، نقش عمده‌ای دارند (14)؛ همچنین آسیب‌هایی که در اثر خونرسانی مجدد ایجاد می‌شوند، در نتیجه آزادسازی



نمودار 4- تعداد نورون‌های ائوزینوفیلی شمارش شده در ناحیه ایسکمی شده، در برش‌های عرضی رنگ‌آمیزی شده با هماتوکسیلین-ائوزن (H&E) گروه‌های ایسکمی (کنترل ایسکمی و ایسکمی تیمار شده)، 24 ساعت پس از شروع خونرسانی مجدد. روغن زیتون، به طور معنی‌داری، تعداد نورون‌های ائوزینوفیلی را در ناحیه ایسکمی کاهش داده است. داده‌ها به صورت $\text{Means} \pm \text{SEM}$ نشان داده شده است. **: نشانگر تفاوت معنی‌دار با $P<0/01$ در مقایسه با گروه کنترل ایسکمی. ***: نشانگر تفاوت معنی‌دار با $P<0/001$ در مقایسه با گروه کنترل ایسکمی.

در گروه تیمار شده با روغن زیتون، تمامی تغییرات آسیب‌شناختی بافتی که در گروه کنترل ایسکمی، مشاهده شده بود، کمتر به چشم می‌آمد. برای مطالعه کمی، از تصاویر تهیه شده با بزرگنمایی $400\times$ از ناحیه قشر و جسم مخطط، توسط نرم‌افزار موتیک، نورون‌های ائوزینوفیلی شمارش شدند.

شکسته شدن سدّ خونی-مغزی و تشکیل اِدِم به دنبال ایسکمی/خونرسانی مجدد مغز، نقش اساسی در مرگ نورونی و گسترش ضایعات مغزی دارد (21)؛ به طوری که حدود 50% مرگ و میر در آسیب‌های شدید مغزی مانند: سکته یا تروما، ناشی از اِدِم مغزی می‌باشد. اِدِم مغزی، با افزایش فشار داخل جمجمه و تحت فشار قراردادن عروق مغزی و کاهش خونرسانی به بافت ایسکمی‌شده مغز، سبب گسترش ضایعه می‌شود (22). در مطالعه حاضر، اِدِم مغزی، از طریق اندازه‌گیری درصد تورم بافتی محاسبه گردید که میزان آن پس از القای ایسکمی افزایش یافته بود؛ از طرفی، تزریق داخل صفاقی روغن زیتون قبل از القای ایسکمی در مطالعه حاضر توانست میزان اِدِم را به مقدار قابل توجهی در نیمکره ایسکمی بهبود بخشد. تشکیل انواع رادیکال‌های آزاد، نقش مهمی در آسیب سدّ خونی-مغزی و تشکیل اِدِم مغزی در زمان سکته مغزی دارد و این اِدِم، سبب تشدید ضایعه ناشی از ایسکمی مغزی می‌شود. از آنجایی که ترکیبات فنلی روغن زیتون، به‌عنوان آنتی‌اکسیدان‌های قوی، از افزایش رادیکال‌های آزاد جلوگیری می‌کنند، به نظر می‌رسد که در مطالعه حاضر، استفاده از روغن زیتون در هنگام القای سکته مغزی به‌صورت داخل صفاقی، از تجمع و تولید رادیکال‌های آزاد در منطقه ایسکمی‌شده جلوگیری کرده و بدین‌صورت، باعث حفظ سلامت سیستم سدّ خونی-مغزی شده و از تورم و اِدِم بافتی جلوگیری کرده است. بررسی‌های محققین دیگر نیز نشان می‌دهد که ترکیبات فنلی روغن زیتون، از طریق کاهش رادیکال‌های آزاد، سبب مهار فعالیت عامل رونویسی NF-kB و بیان ماتریکس متالوپروتئیناز-9 و در نهایت باعث تخریب سدّ خونی-مغزی شده است (22)؛ همچنین روغن زیتون می‌تواند با کاهش استرس اکسیداتیو و تشکیل نیتريت-نیترات، باعث کاهش اِدِم ناشی از هیپوکسی-اکسیژن‌رسانی مجدد در موش صحرایی شود (23).

بافت مغز، به‌دلیل اینکه حاوی اسیدهای چرب غیر اشباع فراوان می‌باشد، به‌آسانی تحت پراکسیداسیون لیپیدها قرار

فاکتورهای التهابی و رادیکال‌های آزاد در بافت ضایعه‌دیده مغزی ناشی می‌شوند (15). بر طبق نتایج به‌دست آمده از این مطالعه و تأثیرات آنتی‌اکسیدانی قوی روغن زیتون که از مطالعات دیگران به‌دست آمده است، به نظر می‌رسد در این تحقیق، روغن زیتون، به‌واسطه این تأثیرات آنتی‌اکسیدانی توانسته است میزان ضایعه ناشی از ایسکمی مغزی را کاهش دهد. در مطالعه حاضر، درمان با روغن زیتون در زمان ایسکمی مغزی، میزان اختلالات عصبی-حرکتی را به مقدار زیادی بهبود بخشید. بر اساس مطالعات انجام‌شده اخیر، افزایش میزان تولید رادیکال‌های آزاد نیز نقش مهمی در بروز اختلالات عصبی-حرکتی به‌دنبال القای ایسکمی مغزی به‌دلیل تخریب سلول‌های مناطق ایسکمی‌شده دارد که میزان بروز این اختلالات عصبی-حرکتی، به میزان ضایعه ایجادشده نیز بستگی دارد (16). رادیکال‌های آزاد -به‌عنوان اکسیدان‌ها در بدن- با چربی‌های اشباع و اکنش داده و با تولید پراکسیدها، باعث تخریب DNA، لیپیدها و سایر ترکیبات غشایی می‌شوند (17)؛ همچنین تولید بیش از حد رادیکال‌های آزاد، نقش مهمی در سمیت نورونی حاصل از تحریک زیاد داشته و باعث مرگ سلولی در برخی از نورون‌ها می‌شود که آنزیم‌های آنتی‌اکسیدانی قادرند این نوع آسیب نورونی را مهار نمایند (18). بر این اساس، به نظر می‌رسد که در مطالعه حاضر نیز کاهش اختلالات عصبی-حرکتی به‌دنبال استفاده از روغن زیتون، به‌نوعی به‌دلیل کاهش ضایعه مغزی بوده که آن هم به‌علت اثرات آنتی‌اکسیدانی این ترکیب گیاهی است. نتایج به‌دست آمده از این تحقیق، با برخی از مطالعات انجام‌شده اخیر، به‌طور کامل همخوانی دارد؛ برای مثال، Fki و همکاران در تحقیقی نشان دادند، هیدروکسی‌تیروزول، با افزایش بیان آنزیم‌های آنتی‌اکسیدانی، سبب کاهش پراکسیداسیون لیپید می‌شود (19)؛ همچنین در مطالعه Bu و همکاران، تزریق داخل صفاقی تیروزول پس از القای ایسکمی در موش صحرایی، باعث کاهش حجم ضایعه مغزی و بهبود عملکردهای عصبی-حرکتی شده است (20).

مرحله غیر قابل برگشت نکرورز شده‌اند. نتایج مورفولوژی به‌دست‌آمده از مطالعه حاضر، با برخی مطالعات انجام‌شده کاملاً تطابق دارد؛ برای مثال در یک مطالعه، مصرف خوراکی روغن زیتون به مدت یک هفته در موش سوری، پس از القای ایسکمی فراگیر (گلوبال)، توانسته است میزان مرگ سلولی در قشر گیجگاهی و ناحیه CA1 هیپوکامپ را کاهش دهد (10)؛ همچنین نتایج تحقیق De و همکارانش نشان داد که تجویز روغن زیتون در موش صحرایی مدل دیابت نوع یک، توانسته است آسیب‌های سلولی را نیز پس از القای هیپوکسی-اکسیژن‌رسانی مجدد کاهش دهد (25). این مطالعات، تأییدکننده این موضوع بوده که روغن زیتون می‌تواند تغییرات بافت‌آسیب‌شناسی ایجادشده پس از ایسکمی مغزی را کاهش دهد که بسیار مشابه با نتایج به‌دست‌آمده از تحقیق ما می‌باشد.

نتیجه‌گیری

یافته‌های این مطالعه نشان داد که روغن زیتون، به‌طور مؤثری آسیب‌های ایسکمی/خون‌رسانی مجدد را کاهش داده و علائم عصبی را بهبود می‌بخشد؛ همچنین روغن زیتون به‌عنوان یک عامل محافظت‌کننده عصبی قادر است که از تخریب نورونی در نواحی ایسکمی جلوگیری نماید. بر این اساس، روغن زیتون می‌تواند به‌عنوان یک عامل مؤثر در پیشگیری یا کاهش عوارض سکته مغزی، به‌صورت تنها یا همراه با سایر داروها مورد استفاده قرار گیرد.

تقدیر و تشکر

از معاونت پژوهشی دانشگاه علوم پزشکی بقیه الله (عج) که هزینه‌های مالی این تحقیق را فراهم نموده و همچنین از همکاری‌های فراوان مرکز علوم اعصاب این دانشگاه برای همکاری در انجام این تحقیق، تشکر و قدردانی می‌شود.

می‌گیرد (1)؛ از طرفی به‌دلیل اینکه مغز، اکسیژن زیادی مصرف کرده و فعالیت‌های آنزیم‌های آنتی‌اکسیدانی ضعیفی دارد، مستعد ابتلا به آسیب‌های اکسیداتیو است (3)؛ بنابراین با افزایش رادیکال‌های آزاد به‌دنبال ایسکمی مغزی و عدم توانایی کافی در مقابله با آنها، سلول‌های مختلف بافت مغز، دچار آسیب شده و تغییرات بافت‌آسیب‌شناسی فراوان در آنها ایجاد می‌شود. در مطالعات متعدد، بافت‌آسیب‌شناسی از نمونه‌های گرفته‌شده از مغز بیماران مبتلا به سکته مغزی و حیوانات آزمایشگاهی با مدل سکته مغزی، تغییرات آسیب‌شناختی گوناگونی از جمله: افزایش فضای زیر لپتومننژ و اطراف عروق، تشکیل نورون‌های ائوزینوفیلی (نورون‌های با هسته پیکنوتیک و چروکیده و به‌شکل متراکم و مثلی با سیتوپلاسم به‌شدت اسیدوفیل) و نورون‌های Ghost (نورون‌هایی که کمتر اسیدوفیل بوده و هسته‌ای تیره‌تر از طبیعی دارند) گزارش شده است (24، 25)؛ همچنین مطالعه Otilia نشان داد که در روز اول بعد از ایسکمی مغزی، نورون‌های ائوزینوفیلی و سلول‌های Ghost، در ناحیه انفارکت دیده می‌شوند که این تغییرات، در میمون به مدت 16 روز و در انسان 35 تا 60 روز باقی می‌ماند (24). در مطالعه حاضر، تغییرات بافت‌آسیب‌شناسی، 24 ساعت پس از جراحی در گروه شاهد وجود نداشت؛ در صورتی‌که در گروه‌های ایسکمی (کنترل ایسکمی و ایسکمی تیمار شده)، پس از 80 دقیقه MCAO و 24 ساعت خون‌رسانی مجدد، تغییرات ریخت‌شناسی و بافت‌آسیب‌شناسی مشابه یافته‌های گزارش‌شده محققین، در نیمکره ایسکمی‌شده مشاهده گردید که این تغییرات، پس از تزریق داخل صفاقی روغن زیتون در شروع القای ایسکمی، در گروه درمان‌شده کمتر دیده شد؛ همچنین شمارش نورون‌های ائوزینوفیلی نشان داد که تعداد این سلول‌ها در گروه تیمار شده، به‌طور معنی‌داری در قشر و جسم مخطط نسبت به گروه کنترل ایسکمی کاهش یافته است. نورون‌های ائوزینوفیلی، نورون‌هایی هستند که وارد

منابع:

- 1- Doyle KP, Simon RP, Stenzel-Poore MP. Mechanisms of ischemic brain damage. *Neuropharmacology*. 2008; 55(3): 310-8.
- 2- Dirnagl U, Iadecola C, Moskowitz MA. Pathobiology of ischaemic stroke: an integrated view. *Trends Neurosci*. 1999; 22(9): 391-7.
- 3- Fagan SC, Hess DC, Hohnadel EJ, Pollock DM, Ergul A. Targets for vascular protection after acute ischemic stroke. *Stroke*. 2004; 35(9): 2220-5.
- 4- Pradeep H, Diya JB, Shashikumar S, Rajanikant GK. Oxidative stress- assassin behind the ischemic stroke. *Folia Neuropathol*. 2012; 50(3): 219-30.
- 5- Warner DS, Sheng H, Batinić-Haberle I. Oxidants, antioxidants and the ischemic brain. *J Exp Biol*. 2004; 207(18): 3221-31.
- 6- McCord JM, Edeas MA. SOD, oxidative stress and human pathologies: a brief history and a future vision. *Biomed Pharmacother*. 2005; 59(4): 139-42.
- 7- Astrup J, Siesj? BK, Symon L. Thresholds in cerebral ischemia - the ischemic penumbra. *Stroke*. 1981; 12(6):723-5.
- 8- Visioli F, Poli A, Gall C. Antioxidant and other biological activities of phenols from olives and olive oil. *Med Res Rev*. 2002; 22(1): 65-75.
- 9- Rabiei Z, Bigdeli MR, Rasoulia B. Neuroprotection of dietary virgin olive oil on brain lipidomics during stroke. *Curr Neurovasc Res*.2013; 10(3): 231-7.
- 10- Zamani M, Hassanshahi J, Soleimani M, Zamani F. Neuroprotective effect of olive oil in the hippocampus CA1 neurons following ischemia: Reperfusion in mice. *J Neurosci Rural Pract*. 2013; 4(2): 164-70.
- 11- Longa EZ, Weinstein PR, Carlson S, Cummins R. Reversible middle cerebral artery occlusion without craniectomy in rats. *Stroke*. 1989; 20(1): 84-91.
- 12- Plesnila N, Zinkel S, Le DA, Amin-Hanjani S, Wu Y, Qiu J, et al. BID mediates neuronal cell death after oxygen/ glucose deprivation and focal cerebral ischemia. *Proc Natl Acad Sci U S A*. 2001; 98(26): 15318-23.
- 13- Swanson RA, Morton MT, Tsao-Wu G, Savalos RA, Davidson C, Sharp FR. A semiautomated method for measuring brain infarct volume *J Cereb Blood Flow Metab*. 1990; 10(2): 290-3.
- 14- Chen H, Yoshioka H, Kim GS, Jung JE, Okami N, Sakata H, et al. Oxidative stress in ischemic brain damage: mechanisms of cell death and potential molecular targets for neuroprotection. *Antioxid Redox Signal*. 2011; 14(8): 1505-17.
- 15- Huang L, Chen N, Ge M, Zhu Y, Guan S, Wang JH. Ca²⁺ and acidosis synergistically lead to the dysfunction of cortical GABAergic neurons during ischemia. *Biochem Biophys Res Commun*. 2010; 394(3): 709-14.
- 16- Mirmiran P, Esmailzadeh A, Azizi F. Detection of cardiovascular risk factors by anthropometric measures in Tehranian adults: receiver operating characteristic (ROC) curve analysis. *Eur J Clin Nutr*. 2004; 58(8): 1110-8.
- 17- Pradillo JM, Hurtado O, Romera C, C?rdenas A, Fern?ndez-Tomé P, Alonso-Escolano D, et al. TNFR1 mediates increased neuronal membrane EAAT3 expression after in vivo cerebral ischemic preconditioning. *Neuroscience*. 2006; 138(4): 1171-8.
- 18- Bigdeli MR, Hajizadeh S, Froozandeh M, Heidarianpour A, Rasoulia B, Asgari AR, et al. Normobaric hyperoxia induces ischemic tolerance and upregulation of glutamate transporters in the rat brain and serum TNF-alpha level. *Exp Neurol*. 2008; 212(2): 298-306.
- 19- Fki I, Sahnoun Z, Sayadi S. Hypocholesterolemic effects of phenolic extracts and purified hydroxytyrosol recovered from olive mill wastewater in rats fed a cholesterol-rich diet. *J Agric Food Chem*. 2007; 55(3): 624-31.

- 20- Bu Y, Rho S, Kim J, Kim MY, Lee DH, Kim SY, et al. Neuroprotective effect of tyrosol on transient focal cerebral ischemia in rats. *Neurosci Lett.* 2007; 414(3): 218-21.
- 21- Lundgren J, Zhang H, Agardh CD, Smith ML, Evans PJ, Halliwell B, et al. Acidosis-induced ischemic brain damage: are free radicals involved? *J Cereb Blood Flow Metab.* 1991; 11(4): 587-96.
- 22- Sharma HS, Drieu K, Alm P, Westman J. Role of nitric oxide in blood-brain barrier permeability, brain edema and cell damage following hyperthermic brain injury. An experimental study using EGB-761 and Gingkolide B pretreatment in the rat. *Acta Neurochir Suppl.* 2000; 76: 81-6.
- 23- Gonzalez-Correa JA, Muñoz-Marín J, Arrebola MM, Guerrero A, Narbona F, Lopez-Villodres JA, et al. Dietary virgin olive oil reduces oxidative stress and cellular damage in rat brain slices subjected to hypoxia-reoxygenation. *Lipids.* 2007; 42(10): 921-9.
- 24- Mărgăritescu O, Mogoantă L, Pirici I, Pirici D, Cernea D, Mărgăritescu C. Histopathological changes in acute ischemic stroke. *Rom J Morphol Embryol.* 2009; 50(3): 327-39.
- 25- De La Cruz JP, Del Ráb S, Arrebola MM, Lopez-Villodres JA, Jebrouni N, Gonzalez-Correa JA. Effect of virgin olive oil plus acetylsalicylic acid on brain slices damage after hypoxia-reoxygenation in rats with type 1-like diabetes mellitus. *Neurosci Lett.* 2010; 471(2): 89-93.

Effect of olive oil on the cerebral reperfusion following ischemia injuries in rats

Javad Raouf Sarshoori¹, Mohammad Hossien Asadi², Mohammad Taghi Mohammadi³

Background and Aim: Stroke is the third leading cause of death and the most important factor of disability in the world. Recent studies have shown that olive oil has antioxidant effects during cerebral ischemia. The present study investigated the probable protective effects of olive oil on the brain infarction and neurological disability after a transient model of focal cerebral ischemia/reperfusion in rats.

Materials and Methods: In this experimental study, 30 adult male wistar rats whose weight ranged 270-320 g were divided into three equal groups. sham, control ischemia, and ischemia treated .. Transient focal cerebral ischemia was induced by means of 80 min middle cerebral artery occlusion (MCAO) followed by 24 hours reperfusion. Olive oil (1 ml/kg) was intraperitoneally injected into the cases at the beginning of ischemia . Neurologic outcome (NDS scale), infarct volume 2,3,5-Triphenyl tetrazolium chloride (TTC staining) and histological studies were done 24 hours after the end of MCAO.

Results: Treatment with olive oil significantly reduced the cortical and striatal infarct volume by 65% and 52%, respectively. Olive oil also decreased the NDS of ischemic rats from 3.4 ± 0.1 to 2.5 ± 0.2 in the treated group. Besides, histological studies showed that olive oil reduced the number of eosinophilic and damage neurons in the ischemic area ($P < 0.001$).

Conclusion: The findings of the current study indicated that olive oil effectively reduced ischemia, helped to the reperfusion of injuries, and improved neurological outcome. Olive oil is also a potent neuroprotective factor that is able to prevent neurodegeneration of transient focal ischemia in the beginning of reperfusion at ischemic areas.

Key Words: *Ischemic/reperfusion; Olive oil; Neuroprotection; Brain infarction*

Journal of Birjand University of Medical Sciences. 2014; 21 (1): 56-67.

Received: November 23, 2013

Accepted: April 26, 2014

¹ Student of Anatomy, Faculty of Medicine, Baqiyatallah University of Medical Sciences, Tehran, Iran.

² Associate professor, Department of Anatomy, Faculty of Medicine, Baqiyatallah University of Medical Sciences, Tehran, Iran.

³ corresponding author, Assistant professor, Department of Physiology and Biophysics, Faculty of Medicine, Baqiyatallah University of Medical Sciences, Tehran, Iran Mohammadimohammadt@bmsu.ac.ir, Mohammadi.mohammadt@yahoo.com