

گزارش یک مورد تومور میوفیبروبلاستیک التهابی داخل شکم

دکتر سید علیرضا میرشمیرانی^۱ - دکتر سیامک شریعت تربقان^۲ - دکتر مارینا پورافکاری^۳ -
دکتر محسن امامی آل آقا^۴ - دکتر فرنیاز سیفی^۵ - دکتر لیلی پناهنده^۶

چکیده

تومور میوفیبروبلاستیک التهابی (IMT)، توموری نادر با اتیولوژی ناشناخته است که معمولاً در کودکان و نوجوانان مشاهده می‌شود. این تومور از سلول‌های دوکی میوفیبروبلاستیک به همراه سلول‌های التهابی تشکیل شده است. در این گزارش، بیمار پسر نوجوان ۱۵ ساله‌ای بود که با تظاهرات تب، کاهش وزن، آنمی و توده اپی‌گاستر مراجعه کرد. در رادیوگرافی، تنگی قابل توجه بر اثر فشار روی دئودنوم و ضخامت خفیف مخاط جداری مشاهده شد. سونوگرافی و بیوپسی از دئودنوم چندان در تشخیص کمک‌کننده نبود. در لاپاراتومی یک توده در بخش خارجی و کناری قسمت دوم دئودنوم با چسبندگی به دئودنوم مشاهده شد. جداسازی توده، منجر به سوراخ شدن دئودنوم و مجاری صفراوی خارج کبدی گردید. در نهایت دئودنو دئودنوستومی و آناستوموز دو انتها برای مجاری صفراوی انجام شد. در بررسی آسیب‌شناختی تومور، تشخیص IMT قطعی شد. شکایتهای بیمار پس از خارج کردن تومور برطرف گردید و پس از سه سال پیگیری، در بیمار نشانه‌ای از عود مشاهده نشد. از آنجا که IMT در حال حاضر به عنوان یک نئوپلاسم بالقوه در نظر گرفته می‌شود، جای آن دارد بیشتر مورد توجه پزشکان قرار گیرد و به عنوان تشخیص افتراقی آنمی و توده شکمی در نظر باشد؛ همچنین با وجود خصوصیات بافت‌شناختی خوش‌خیم تومور، به علت احتمال رفتار تهاجمی آن، پیگیری بلندمدت بالینی و رادیولوژی بیماران لازم است.

واژه‌های کلیدی: تومور میوفیبروبلاستیک التهابی؛ پسودو تومور التهابی؛ توده شکمی؛ دئودنوم؛ مجاری صفراوی خارج کبدی

مجله علمی دانشگاه علوم پزشکی بیرجند (دوره ۱۴؛ شماره ۱؛ بهار سال ۱۳۸۶)

دریافت: ۱۳۸۴/۸/۲۹ اصلاح نهایی: ۱۳۸۵/۱۱/۲۳ پذیرش: ۱۳۸۵/۱۱/۲۶

^۱ دانشیار گروه آموزشی جراحی کودکان، دانشکده پزشکی، دانشگاه علوم پزشکی شهید بهشتی

^۲ نویسنده مسؤول؛ استادیار گروه آموزشی آسیب‌شناسی، دانشکده پزشکی، دانشگاه علوم پزشکی تهران

آدرس: تهران - صندوق پستی ۱۳۱۴۵-۱۵۸

تلفن: ۰۲۱-۶۶۹۳۰۰۴-۹؛ نمابر: ۰۲۱-۶۶۹۳۰۰۴؛ پست الکترونیکی: siamak_shariat@yahoo.com

^۳ استادیار گروه آموزشی رادیولوژی، دانشکده پزشکی، دانشگاه علوم پزشکی شهید بهشتی

^۴ استادیار گروه آموزشی آسیب‌شناسی، دانشکده پزشکی، دانشگاه علوم پزشکی کرمانشاه

^۵ دستیار تخصصی زنان و زایمان، دانشکده پزشکی، دانشگاه علوم پزشکی ایران

^۶ پزشک عمومی

مقدمه

تومور میو فیبروبلاستیک التهابی* (IMT) که با نامهای پسودوتومور سلولار التهابی[†]، پلاسماسل گرانولوما[‡]، هامارتوم مخلوط[§] و فیبروسارکوم التهابی^{**} نیز شناخته شده است، تومور نادری است که در بیشتر موارد در جوانان و کودکان گزارش شده است (۱-۵). این تومور معمولاً ریه را درگیر می‌کند اما در بین مکانهای خارج ریوی بخصوص در کودکان، شایعترین محل، دستگاه گوارش و ادراری می‌باشد (۱-۳، ۶).

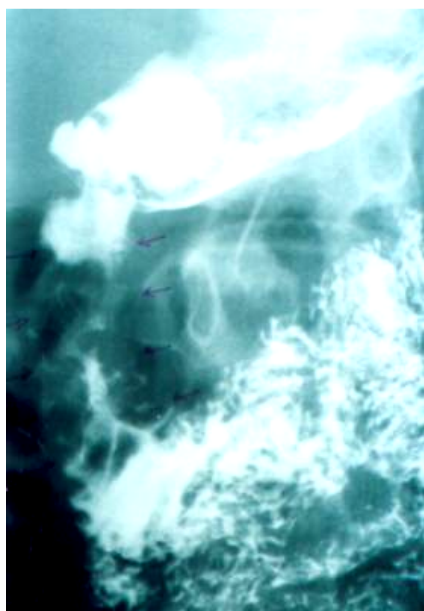
به اعتقاد برخی محققان، IMT یک نئوپلاسم حقیقی است ولی هنوز اعتقاد قطعی و اتفاق نظر در این باره وجود ندارد (۷-۹). در حال حاضر در دسته‌بندی بافت‌شناسی سازمان بهداشت جهانی، برای تومورهای بافت نرم و استخوان، IMT در طبقه نئوپلاسم‌های حد واسط^{††} قرار داده شده است (۱۰).

ظاهر میکروسکوپی اولیه IMT یک ارتشاح پر سلول پلاسماسل را نشان می‌دهد که گاهی پلاسموسیتوما^{‡‡} در تشخیص افتراقی قرار می‌گیرد. معمولاً هیچ فعالیت میتوزی مشخصی در IMT دیده نمی‌شود. در بیشتر موارد آتیپی سلولی وجود ندارد ولی بعضی از ضایعات، سلول‌های بزرگ استرومایی دارند (۱، ۲، ۴).

در این مقاله، یک مورد IMT داخل شکمی در یک نوجوان ۱۵ ساله با ایجاد تنگی در قسمتهایی از دئودنوم گزارش می‌شود که پس از جراحی منجر به سوراخ‌شدن دئودنوم و مجاری صفراوی خارج کبدی گردید و در نهایت پس از دئودنوستومی و آناستوموز مجاری صفراوی خارج کبدی آسیب‌دیده، بیمار با حال عمومی خوب و برطرف شدن علائم، مرخص و پیگیری شد.

شرح مورد

پسر ۱۵ ساله‌ای با شکایت کاهش وزن اخیر در حدود ۸ تا ۱۰ کیلوگرم به همراه درد در تمامی شکم با بیشترین شدت در ناحیه اپی‌گاستر مراجعه کرد. بیمار شش ماه قبل از مراجعه، سابقه در شکم حاد و به دنبال آن جراحی آپاندکتومی داشت. در معاینه فیزیکی حساسیت منتشر شکم وجود داشت. توده‌ای در ناحیه اپی‌گاستر لمس می‌شد؛ ضمن آن که طحال بزرگ نیز در معاینه یافت شد. در بررسیهای اولیه، در شمارش گلبول‌های خون، آنمی هیپوکروم میکروسیتیک (MCV: ۷۴/۸، Hb: ۱۲ g/dL) بدون ترومبوسیتوز وجود داشت. در رادیوگرافی انجام شده با باریوم خوراکی، تنگی قابل توجه و نقص پرشدگیهای متعدد در قسمت دوم دئودنوم همراه با افزایش مختصر ضخامت مخاطی مشاهده شد (شکل ۱). در سونوگرافی شکم، کبد و مجاری صفراوی داخل و خارج کبدی و کیسه صفرا طبیعی ولی طحال کمی بزرگتر از حد طبیعی بود؛ همچنین اتساع مختصر در بولب دئودنوم به همراه افزایش مختصر ضخامت جداره مشاهده شد که شک به لنفوم را مطرح می‌کرد (شکل ۱).



شکل ۱- تصویر رادیوگرافی انجام شده با باریوم خوراکی. تنگی قابل توجه و نقص پرشدگیهای متعدد در قسمت دوم دئودنوم (پیکانها) همراه با افزایش مختصر ضخامت دیواره دئودنوم مشاهده می‌شود.

* Inflammatory Myofibroblastic Tumor

† Cellular Inflammatory Pseudotumor

‡ Plasma cell Granuloma

§ Mixed Hamartoma

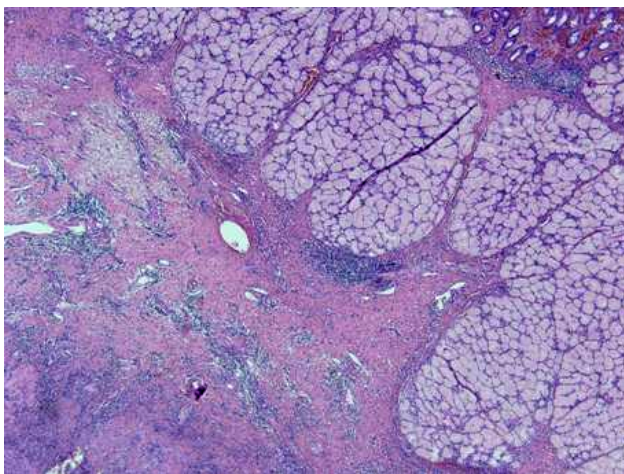
** Inflammatory Fibrosarcoma

†† Intermediate Neoplasms

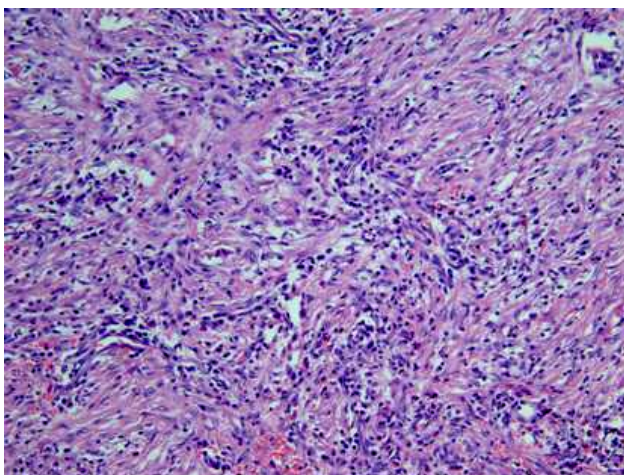
‡‡ Plasmocytoma

معهده، سکوم، کولون و آپاندیس گزارش شده است (۱۲،۱۱۶،۳،۲).

اخیراً نیز دو مورد IMT در رکتوم و آپاندیس از ایران گزارش شده است (۱۳). گزارش حاضر یکی از معدود مواردی است که تومور در دئودنوم گزارش می‌شود. این تومور تظاهرات اختصاصی ندارد. علائم شایع شامل تب و کاهش وزن به همراه محدوده وسیعی از علائم بسته به محل درگیری دارد که در نتیجه تشخیص بیماری را مشکل می‌کند و می‌تواند پزشک را گمراه نماید (۱-۴،۶،۱۱).



شکل ۲- ارتشاح سلول‌های دوکی و سلول‌های التهابی در Muscularis Propria دیواره دئودنوم با گسترش به سطح مخاطی



شکل ۳- ارتشاح عمدتاً شامل سلول‌های لنفوپلازما، انوزینوفیل‌ها و ازدیاد سلول‌های دوکی است.

در بررسی‌های تکمیلی و برای رد کردن لنفوم، آندوسکوپی دستگاه گوارش فوقانی انجام شد که تنگی Postbulbar گزارش شد. همزمان، بیوپسی از قسمت دوم دئودنوم انجام شد و التهاب مزمن غیر اختصاصی* گزارش گردید.

بیمار با شک به گرفتاری خارجی[†] در ناحیه دئودنوم، تحت جراحی لاپاراتومی قرار گرفت. یک توده با ابعاد ۳×۳ سانتیمتر در بخش خارجی و کناری قسمت دوم دئودنوم با چسبندگی به دئودنوم مشاهده شد. جداسازی توده، منجر به سوراخ شدن دئودنوم و مجاری صفراوی خارج کبدی گردید؛ در نهایت دئودنوم دئودنوستومی و آناستوموز دو انتها برای مجاری صفراوی خارج کبدی آسیب‌دیده انجام شد. در بررسی آسیب‌شناختی توده، ازدیاد سلول‌های دوکی شکل Bland-Looking با الگوی دسته‌ای و ارتشاح متراکم سلول‌های التهابی با ارجحیت پلازما سل مشاهده شد که به سمت دیواره دئودنوم تا لایه عضلانی گسترش داشتند (شکل ۲ و ۳). این نما با تشخیص تومور میوفیبروبلاستیک التهابی مطابقت داشت.

علائم بیمار پس از عمل جراحی کاملاً برطرف شد و پس از هفت روز بستری در بیمارستان با حال عمومی خوب مرخص گردید. در پیگیری بالینی و رادیولوژیک نیز، پس از سه سال پیگیری، در بیمار نشانه‌ای از عود مشاهده نشد و بیمار نیز شکایتی نداشت (شکل ۲ و ۳).

بحث

IMT تومور نادری است که اغلب بین سنین ۲-۱۶ سال مشاهده می‌شود (۱-۵)؛ اگر چه بروز آن در شکم بسیار نادر است اما در واقع شایعترین مکانهای خارج ریوی این تومور بخصوص در کودکان، دستگاه گوارش و ادراری می‌باشد (۱-۳، ۶).

در موارد داخل شکمی این تومور، معمولاً مزانتر روده باریک یا روده بزرگ درگیر می‌شود ولی مواردی هم در مری،

* Non-specific chronic inflammatory

† Extrinsic

سلول‌ها نمای نئوپلاستیک ندارند (۱۱،۲،۱).

ضایعه دیگری که با وجود شباهتهای ایمنوهایستوشیمی و ساختاری باید از IMT افتراق داده شود، پولیپ فیبروئید التهابی[‡] است (۱۴). به اعتقاد برخی محققان، پولیپ فیبروئید التهابی دستگاه گوارش، یکی از گونه‌های IMT است که بیشتر در معده و بعد از آن در روده کوچک و بزرگ مشاهده می‌شود (۱۵).

اگر چه در حال حاضر در دسته‌بندی بافت‌شناسی سازمان بهداشت جهانی برای تومورهای بافت نرم و استخوان، IMT در طبقه نئوپلاسم‌های حد واسط[§] قرار داده شده است، اما اتیولوژی و پاتوژنز این تومورها هنوز کاملاً شناخته شده نیست (۱۴،۱۰،۹،۱).

بعضی از محققان معتقدند که پاسخ نابه‌جا یا تشدیدشده به جراحی بافتی، علت به وجود آمدن این تومور است (۱۶)؛ همچنین فرایندهای التهابی، ایمنولوژیک و حتی عفونی نیز در این باره مطرح شده است (۸،۳،۱). در بیمار حاضر، هیچ میکروارگانیزی از کشت خون و کشت ادرار به دست نیامد؛ هرچند آزمایشهای اختصاصی ویروسی نیز انجام نشد.

این تومورها رفتار بیولوژیک مختلف و متنوعی دارند. حتی در بعضی موارد بسیار تهاجمی و با انتشار محلی هستند و به سختی به ساختمانهای اطراف مانند مثانه و دیوار شکم، چسبیده و نیاز به برداشت وسیع جراحی دارند (۶،۴،۳،۱). در این بیمار نیز چسبندگی تومور به دیواره دئودنوم منجر به سوراخ‌شدن دئودنوم و مجاری صفراوی در حین جداسازی توده و در نهایت دئودنو دئودنوستومی و آناستوموز مجاری صفراوی گردید.

گزارشات متعددی از عود تومور در فواصل مختلف بعد از خارج‌سازی موفق تومور وجود دارد (۱۴،۶،۱). Coffin و همکاران در مطالعه خود ۸۴ بیمار IMT در مناطق مختلف بدن را بررسی کردند که در ۶۴ بیمار، جراحی و خارج‌سازی تومور انجام شده بود. در پیگیری بالینی این بیماران، ۱۳ بیمار

در گزارش حاضر به علت درگیری داخل شکمی در ناحیه دئودنوم، درد شکم با بیشترین شدت در ناحیه اپی‌گاستر، شکایت بارز بیمار بود که بعد از خارج‌کردن توده، علائم کاملاً برطرف شد.

در پاراکلینیک، یافته‌های آزمایشگاهی شایع، شامل آنمی هیپوکروم میکروسیتیک، ترومبوسیتوز، هیپرگاماگلوبینمی و ESR بالا بود (۱۱،۶،۴،۱) که در بیمار گزارش شده، آنمی بدون ترومبوسیتوز مشاهده شد. علت قطعی آنمی در این بیماران هنوز روشن نیست. تصور می‌شود که لاکتوفرین افزایش یافته به جای اتصال به ترانسفرین با آهن باند می‌شود و در نتیجه آهن کافی برای اریتروپوزیس در اختیار سلول‌ها قرار نمی‌گیرد (۳).

در رادیوگرافی، نمای اختصاصی برای این تومور معرفی نشده است؛ هرچند ممکن است نمای تهاجمی را نشان دهد و احتمال بدخیمی را مطرح کند (۱۱،۴،۲،۱). در این بیمار نیز تنگی مشاهده‌شده در تصویر رادیوگرافی و سونوگرافی در ناحیه دئودنوم و اتساع مختصر بولب به همراه افزایش ضخامت جداره، شک به لنفوم را در ابتدا مطرح کرد.

در برخی موارد IMT دستگاه گوارش همزمان با بیماریهای دیگری مثل لنفوم سلول B بالغ* نیز گزارش شده است (۶).

مطالعات ایمنوهایستوشیمی و ساختاری نشان داده‌اند که سلول‌های غالب در IMT میوفیبروبلاست هستند. معمولاً در IMT شکمی، هیچ فعالیت میتوزی مشخصی مشاهده نمی‌شود و در بیشتر موارد آتیپسیسم سلولی وجود ندارد ولی در برخی ضایعات، سلول‌های غول‌آسای استرومایی مشاهده می‌شود.

ارتشاح پرسلول پلاسماسل در نمای میکروسکوپی گاهی تشخیص افتراقی این تومور را از پلاسماستوما مشکل می‌کند؛ اما باید در نظر داشت که IMT برای ایمنوگلوبولین با زنجیره سبک داخل سلولی پلی‌تیپسیسم[†] نشان می‌دهد و

[‡] Inflammatory Fibroid Polyp

[§] Intermediate Neoplasms

* Mature B Cell Lymphoma

[†] Polytypism

در طول ۱ تا ۲۴ ماه عود داشتند (۱۱)؛ بنابراین پیگیری بلند مدت برای تمام این بیماران لازم است. در گزارش حاضر بعد از سه سال پیگیری، در بیمار نشانه‌ای از عود تومور مشاهده نشد.

عنوان یک نئوپلاسم بالقوه در نظر گرفته می‌شود، جای آن دارد که بیشتر مورد توجه متخصصین کودکان و جراحان قرار گیرد و به عنوان تشخیص افتراقی آنمی و توده شکمی در نظر باشد؛ همچنین با وجود خصوصیات بافت‌شناختی خوش‌خیم تومور، وجود احتمال رفتار تهاجمی آن، مانند آنچه در این بیمار مشاهده شد، اهمیت پیگیری بلند مدت بالینی و رادیولوژی بیماران را نشان می‌دهد.

نتیجه‌گیری

با توجه به این حقیقت که IMT در حال حاضر عموماً به

منابع:

- 1- Coffin C, Dehner L, Meis-Kindblom J. Inflammatory myofibroblastic tumor, inflammatory fibrosarcoma, and related lesions: an historical review with differential diagnostic considerations. *Semin Diagn Pathol.* 1998; 15(2): 102-10.
- 2- Demirkan N, Akalin T, Yilmaz F, Ozgenc F, Ozcan C, Alkanat M, et al. Inflammatory myofibroblastic tumor of small bowel wall in childhood: report of a case and review of literature. *Pathology Int.* 2001; 51: 47-49.
- 3- Saleem MI, Ben-Hamida MA, Barrett AM, Bunn SK, Huntley L, Wood KM, et al. Lower abdominal inflammatory myofibroblastic tumor -an unusual presentation- a case report and brief literature review. *Eur J Pediatr.* 2006; 16 (3): 66-68.
- 4- Karnak I, Senocak ME, Ciftci AO, Caglar M, Bingol-Kologlu M, Tanyel FC, et al. Inflammatory myofibroblastic tumor in children: diagnosis and treatment. *J Pediatr Surg.* 2001; 36 (6): 908-12.
- 5- Ladd A, Grosfeld J. Gastrointestinal tumors in children and adolescents. *Semin Peadiatr Surg.* 2006; 15: 37-47.
- 6- Sanders BM, West KW, Gingalewski C, Engum S, Davis M, Grosfeld JL. Inflammatory pseudotumor of the alimentary tract: clinical and surgical experience. *J Pediatr Surg.* 2001; 36 (1): 169-73.
- 7- Dehner L. The enigmatic inflammatory pseudotumours: the current state of our understanding, or misunderstanding. *J Pathol.* 2000; 192: 277-79.
- 8- Mergan F, Jaubert F, Sauvat F, Hartmann O, Lortat-Jacob S, Révillon Y, et al. Inflammatory myofibroblastic tumor in children: clinical review with anaplastic lymphoma kinase, Epstein-Barr virus, and human herpes virus 8 detection analysis. *J Pediatr Surg.* 2005; 40:1581-86.
- 9- Hosler GA, Steinberg DM, Sheth S, Hamper UM, Erozan YS, Ali SZ. Inflammatory pseudotumor: a diagnostic dilemma in cytopathology. *Diagn Cytopathol.* 2004; 31 (4): 267-70.
- 10- Fletcher C, Mertens F. World Health Organization classification of tumors: pathology and genetics of tumors of soft tissue and bone. Lyon: IARC Press; 2002.
- 11- Coffin C, Watterson J, Priest J, Dehner L. Extrapulmonary inflammatory myofibroblastic tumor (inflammatory pseudotumor). A clinicopathologic and immunohistochemical study of 84 cases. *Am J Surg Pathol.* 1995; 19 (8): 859-72.
- 12- Bronzino P, Abbo L, Bagnasco F, Barisone P, Dezzani C, Genovese AM, et al. Intra-abdominal inflammatory myofibroblastic pseudotumor: case report and review of the literature. *G Chir.* 2005; 26 (10): 362-64.
- 13- Khoddami M, Sanae S, Nikkhoo B. Rectal and appendiceal inflammatory myofibroblastic tumors. *Arch Iran Med.* 2006; 9 (3): 277-81.
- 14- Makhlof HR, Sobin LH. Inflammatory myofibroblastic tumors (inflammatory pseudotumors) of the gastrointestinal tract: how closely are they related to inflammatory fibroid polyps? *Hum Pathol.* 2002; 33 (3): 307-15.
- 15- Savargaonkar P, Morgenstern N, Bhuiya T. Inflammatory fibroid polyp of the ileum causing intussusception: report of two cases with emphasis on cytologic diagnosis. *Diagn Cytopathol.* 2003; 28 (4): 217-21.
- 16- Hsu CH, Lee CM, Lin SY. Inflammatory pseudotumor resulting from foreign body in abdominal cavity detected by FDG PET. *Clin Nucl Med.* 2003; 28 (10): 842-44.

Title: Abdominal Inflammatory myofibroblastic tumor, a case report

Authors: SA. Mir Shemirani¹, S. Shariat Torbaghan², M. Pour Afkari³, M. Emami Al-e-Agha⁴, F. Seifi⁵, L. Panahandeh⁶

Abstract

Inflammatory myofibroblastic tumor (IMT) is a rare tumor with unknown etiology which usually occurs in children and adolescents. It is composed of myofibroblastic spindle cells intermixed with inflammatory cells. Our case was a 15-year-old boy presented with fever, weight loss, anemia and epigastric mass. Radiographic studies showed periduodenal mass with duodenal compression and mild mucosal thickening. Sonography and duodenal biopsy were not contributory. In laparotomy, a peri-duodenal mass with duodenal adhesion was seen during the resection, perforation of duodenum and extrahepatic bile duct occurred. Consequently, duodenostomy and anastomosis of bile ducts were performed. On histological examination, IMT was diagnosed. Manifestation resolved after the removal of the mass and he remained free of recurrence within three years after discharge. Based on the fact that IMT is now generally considered to be a potential neoplasm, clinicians must consider it and it should be added to the list of differential diagnoses of anemia and abdominal mass. In addition, despite benign histological features, a risk of aggressive behaviors of the tumor, a long term clinical and radiological follow up of the patients is necessary.

Key Words: Inflammatory myofibroblastic tumor; Inflammatory pseudotumor; Abdominal mass; Duodenum; Extrahepatic bile duct

¹ Associate Professor, Department of Surgery, Faculty of Medicine, Shahid Beheshti University of Medical Sciences, Tehran, Iran

² Corresponding Author; Assistant Professor, Department of Pathology, Faculty of Medicine, Tehran University of Medical Sciences, Tehran, Iran siamak_shariat@yahoo.com

³ Assistant Professor, Department of Radiology, Faculty of Medicine, Shahid Beheshti University of Medical Sciences, Tehran, Iran

⁴ Assistant Professor, Department of Pathology, Faculty of Medicine, Kermanshah University of Medical Sciences, Kermanshah, Iran

⁵ Resident of Gynecology, Faculty of Medicine, Iran University of Medical Sciences, Tehran, Iran

⁶ Physician