

## میکروم قلبی با تظاهر بالینی ضعف و ترومبوسیتوپنی

محمود حسین زاده ملکی<sup>۱</sup>، امیر ادهمی<sup>۲</sup>، حمیدرضا مشرقی مقدم<sup>۳</sup>، علی معزی<sup>۴</sup>

### چکیده

میکروم قلبی، شایع‌ترین تومور خوش‌خیم قلب است که تظاهرات کلینیکی متنوعی دارد. در این مقاله، به شرح یک مورد میکروم دهلیز چپ که با ضعف و ترومبوسیتوپنی تظاهر یافته است، می‌پردازیم. علایم بیمار بعد از رزکسیون میکروم قلبی، به سرعت در طی یک هفته، از نظر کلینیکی و آزمایشگاهی بهبود یافت.

واژه‌های کلیدی: تومور قلب، میکروم دهلیز، تظاهرات بالینی

مجله علمی دانشگاه علوم پزشکی بیرجند (ویژه‌نامه قلب). ۱۳۹۱؛ ۱۹ (۶): ۷۶-۸۰

دریافت: ۱۳۹۱/۱۰/۱۲ پذیرش: ۱۳۹۲/۰۱/۲۶

<sup>۱</sup> عضو مرکز تحقیقات آترواسکلروز و عروق کرونر، استادیار، جراح قلب و عروق، دانشگاه علوم پزشکی بیرجند، بیرجند، ایران.

<sup>۲</sup> متخصص بیهوشی، بیمارستان ولیعصر (عج) بیرجند، بیرجند، ایران.

<sup>۳</sup> عضو مرکز تحقیقات آترواسکلروز و عروق کرونر، استادیار، گروه قلب و عروق، دانشگاه علوم پزشکی بیرجند، بیرجند، ایران.

<sup>۴</sup> نویسنده مسؤل، عضو مرکز تحقیقات آترواسکلروز و عروق کرونر، استادیار، گروه قلب و عروق، دانشگاه علوم پزشکی بیرجند، بیرجند، ایران.

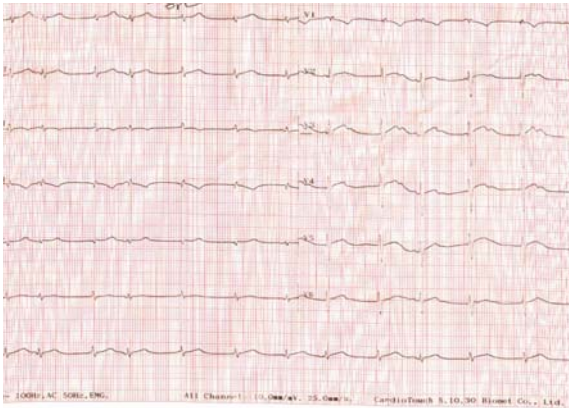
آدرس: بیرجند- بیمارستان ولیعصر- بخش قلب

تلفن: ۰۵۶۱-۹-۴۴۴۳۰۰۱ پست الکترونیکی: seidali@yahoo.com

## مقدمه

UREA: ۲۸, TPI: neg, ESR: ۶

در الکتروکاردیوگرام، ریتم سینوسی نرمال با انحراف محور به سمت راست و بلوک ناکامل شاخه راست<sup>۱</sup> و عدم پیشرفت موج R و موج T معکوس در لیدهای تحتانی و جلوی قلبی مشاهده شد (شکل ۱).



شکل ۱- الکتروکاردیوگرام

در رادیوگرافی قفسه صدری، یافته پاتولوژیک مشاهده نشد. در سونوگرافی شکم و لگن، مایع در حفره لگن و بزرگی ناحیه ناف کبد گزارش شد. در اکوکاردیوگرافی، توده بزرگ در دهلیز چپ که در سیکل قلبی به داخل بطن چپ حرکت می‌کرد گزارش شد (میکزوم دهلیز چپ) (شکل ۲). در بررسی CT، لوب کودیت کبد بزرگتر از معمول بود و توده شکم مشاهده نشد و وجود filling defect در دهلیز چپ گزارش شد. بیمار تحت آنژیوگرافی کرونر قرار گرفت که عروق کرونر نرمال بودند.

بیمار به صورت اورژانس تحت عمل جراحی قلب قرار گرفت و تومور به طور کامل برداشته شد. ابعاد تومور ۱۰×۵×۱۰ میلی‌متر و وزن آن ۷۰ گرم بود. در گزارش آسیب‌شناسی، میکزوم تأیید شد. نتایج آزمایشات ۴ روز بعد از عمل در زمان ترخیص به شرح زیر بود:

WBC: ۶۰۰۰, RBC: ۳۸۶۰۰۰۰, HB: ۹/۴g/d,  
PLT: ۱۲۰۰۰۰, PT: ۱۲, PTT: ۴۵, CR: ۰/۷,  
UREA: ۲۰

میکزوم قلبی، شایع‌ترین تومور اولیه قلب در بالغین است. تقریباً ۷۵٪ از میکزوم‌ها از دهلیز چپ، ۱۵ تا ۲۰٪ از دهلیز راست و تنها کمتر از ۱۰٪ از بطن‌ها منشأ می‌گیرند. این بیماری در زنان شیوع بیشتری نسبت به مردان دارد (۱، ۲). میکزوم در اکثر موارد به صورت اسپورادیک بروز می‌کند و تنها ۷-۱۰٪ الگوی فامیلی دارد (۳).

میکزوم دهلیزی، معمولاً از دیواره بین دهلیزها در محل سوراخ بیضی منشأ می‌گیرد. اگرچه این تومور اغلب خوش‌خیم است، اما می‌تواند سبب عوارض جدی و مرگ‌آفرین شود؛ لذا تشخیص زودرس و به موقع این بیماری، از اهمیت بالایی برخوردار است (۴).

در اکثر موارد، تظاهر بیماری به یکی از سه فرم: آمبولی، انسداد داخل قلبی و تظاهرات عمومی می‌باشد (۵، ۶).

بیمار معرفی‌شده در این مقاله، با تظاهرات عمومی مراجعه نمود.

## شرح مورد

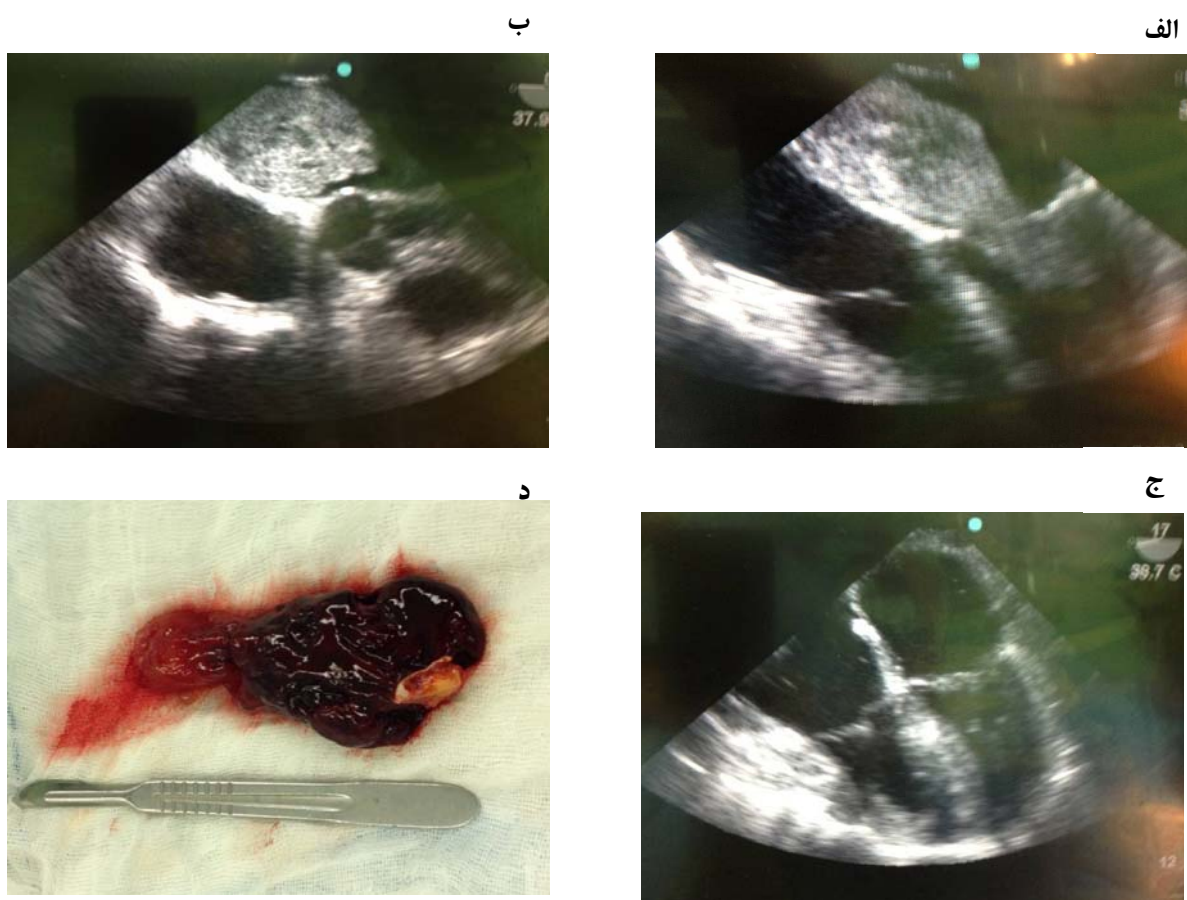
خانم ۷۲ ساله‌ای که به علت ضعف و بی‌حالی از ۲ ماه قبل به صورت سرپایی تحت درمان بوده است، با شکایت درد ناحیه اپی‌گاستر و تنگی نفس گاهگاهی در حین فعالیت که از دو هفته قبل شروع شده بود، به اورژانس بیمارستان ولیعصر (عج) شهر بیرجند مراجعه کرد. در بدو ورود، فشار خون ۱۳۰/۶۰ میلی‌متر جیوه، تعداد ضربان قلب ۷۰ در دقیقه و درجه حرارت ۳۷°C بود.

در معاینه مختصر، شکم بیمار دیستانسیون داشت و تندرns مختصر در ناحیه RUQ و اپی‌گاستر وجود داشت. در سمع ریه‌ها، رال مرطوب در قاعده هر دو ریه شنیده شد. سایر معاینه‌ها در حد نرمال بود.

نتایج آزمایشات اولیه به شرح زیر بود:

WBC: ۶۰۷۰, RBC: ۳۶۵۰۰۰۰, HB: ۸/۸g/d,  
PLT: ۶۰۰۰۰, PT: ۱۳, PTT: ۴۰, CR: ۰/۶,

<sup>۱</sup> Bi fascicular block



شکل ۲- تصاویر اکوکاردیوگرافی مری در اتاق عمل جراحی قلب قبل از عمل. الف: نمای four chamber. ب: نمای short axis. ج: تصویر اکوکاردیوگرافی مری در اتاق عمل بعد از عمل نمای four chamber: تصویر میکروم دهلیز چپ

## بحث

اکوکاردیوگرافی ترانس توراسیک، روش استاندارد اولیه در ارزیابی توده‌های قلبی محسوب می‌گردد؛ هر چند در ارزیابی نوع بافتی توده، دقت تشخیصی ندارد (۱۰).

اکوکاردیوگرافی ترانس توراسیک توأم با اکوکاردیوگرافی مری، ابزار مناسب غربالگری و تشخیص میکروم قلبی محسوب می‌گردند ولی در تعیین منشأ تومور ارزشمند نیستند (۱۱).

تریاد کلاسیک تظاهرات تومور شامل: آمبولی، انسداد داخل قلبی و تظاهرات عمومی است (Goodwin's triad) (۱۲).

از جمله تظاهرات عمومی که در بیماران مبتلا به میکروم دیده می‌شود، می‌توان به تب (۱۹٪)، کاهش وزن و خستگی

میکروم‌های قلبی، شایع‌ترین تومورهای خوش‌خیم قلب محسوب می‌شوند که شیوع ۰/۵ در ۱۰۰۰۰۰۰ دارند (۲-۷). میکروم در هر گروه سنی می‌تواند دیده شود؛ هر چند ۷۵٪ موارد، در زنان با سن ۳۰ تا ۶۰ سال دیده می‌شود (۸). میکروم قلبی، در اکثر موارد علامت‌دار است. در ۱۰٪ موارد تومور بدون علامت است و به صورت اتفاقی در اکوکاردیوگرافی تشخیص داده می‌شود (۹).

از نظر روش‌های تشخیصی، آزمایشات معمولاً نرمال هستند و الکتروکاردیوگرام و رادیوگرافی بیماران اختصاصی نمی‌باشد.

گرافی، عود تومور گزارش نشده است. با توجه به مورد گزارش شده، به نظر می‌رسد که داشتن ظن قوی بالینی در مواردی که بیماران با علائم عمومی و غیراختصاصی مراجعه می‌کنند، در تشخیص و درمان به موقع اهمیت دارد.

### نتیجه گیری:

با توجه به بروز میکروم دهلیزی با علائم عمومی، لازم است به بیماران مشکوک به این بیماری نیز توجه شود.

### تقدیر و تشکر

از همکاران مرکز تحقیقات آترواسکلروز و عروق کرونر بیرجند تشکر می‌نماییم.

(۱۷٪)، تظاهرات ایمونولوژیک، دردهای عضلانی، ضعف (۵٪)، آنمی و افزایش ESR اشاره نمود. این علائم بعد از جراحی به سرعت از بین می‌روند و اعتقاد بر این است که به علت آزادسازی مدیاتورهای التهابی از سلول‌های تومورال بروز می‌کنند (۲).

بیمار معرفی شده در این گزارش، با ضعف و بی‌حالی مراجعه کرده بود که در بررسی اولیه، ترومبوسیتوپنی و آنمی داشت و در طی ارزیابی‌ها در اکوکاردیوگرافی ترانس‌توراسیک، تومور بزرگ دهلیز چپ گزارش شد. در حین عمل جراحی تومور بسیار بزرگ که از محل سوراخ بیضی منشأ گرفته بود وجود داشت که به صورت کامل برداشته شد. خوشبختانه با تشخیص به موقع و انجام جراحی، علائم بیمار به سرعت بهبود یافت و در پیگیری ۶ ماه و یکسال بعد با اکوکاردیو

### منابع:

- 1- Adamira M, Justik P, Ulman J, Brezina A, Mirejovsky T, Trnkova M. Two sporadic infected cardiac myxomas in 1 patient. *Tex Heart Inst J*. 2011; 38 (2): 191-3.
- 2- Hashemzahi M, Ahmadi M, Esmaili Motlagh M. Unusual atrial myxoma with pulmonary infarction manifestation. *Journal of Birjand University of Medical Sciences*. 2009; 16 (1): 85-9.
- 3- Percell RL Jr, Henning RJ, Siddique Patel M. Atrial myxoma: case report and a review of the literature. *Heart Dis*. 2003; 5 (3): 224-30.
- 4- Wilkinson King T. On simple vascular growths in the left auricle of the heart. *The Lancet*. 1845; 46 (1155): 428-9.
- 5- Nina VJ, Silva NA, Gaspar SF, Rapôso TL, Ferreira EC, Nina RV, et al. Atypical size and location of a right atrial myxoma: a case report. *J Med Case Rep*. 2012; 6: 26.
- 6- Oliveira R, Branco L, Galrinho A, Abreu A, Abreu J, Fiarresga A, et al. Cardiac myxoma: a 13-year experience in echocardiographic diagnosis. *Rev Port Cardiol*. 2010; 29 (7-8): 1087-100.
- 7- Pinede L, Duhaut P, Loire R. Clinical presentation of left atrial cardiac myxoma. A series of 112 consecutive cases. *Medicine (Baltimore)*. 2001; 80 (3): 159-72.
- 8- Choi BW, Ryu SJ, Chang BC, Choe KO. Myxoma attached to both atrial and ventricular sides of the mitral valve: report of a case and review of 31 cases of mitral myxoma. *Int J Cardiovasc Imaging*. 2001; 17 (5): 411-6.
- 9- Fang BR, Chiang CW, Hung JS, Lee YS, Chang CS. Cardiac myxoma-clinical experience in 24 patients. *Int J Cardiol*. 1990; 29 (3): 335-41.
- 10- Nezafati MH, Javan H, Maleki MH, Hamedanchi A. Lipomatosis of interventricular septum and both ventricles: an extremely rare pattern. *Interact Cardiovasc Thorac Surg*. 2011; 12 (3): 511-2.
- 11- pianov RP, Kruglova IN. Metastizing cardiac myxoma. *Ter Arkh*. 1972; 44 (6): 107-10.
- 12- Huang j, Bouvette MJ, Zhou J, Dwyer GJ 3rd, Bhopatkar S, Bhatia A. A large angiosarcoma of the right atrium. *Anesth Analg*. 2009; 108 (6): 1755-7.

Abstract

case report

## Cardial myxoma associated with clinical weakness and thrombocytopenia

Mahmoud Hosseinzadeh Maleki<sup>1</sup>, Amir Adhami<sup>2</sup>, Hamid Reza Mashreghi Moghadam<sup>3</sup>,  
Seyyed Ali Moezy<sup>4</sup>

Atrial myxomas is the most prevalent benign heart tumor which is presented with a wide variety of symptoms. We introduce a case who suffered left atrial myxoma associated with clinical weakness and thrombocytopenia. The clinical symptoms of the patient rapidly disappeared one week after cardiac myxoma resection.

**Key Words:** Cardial tumor, Left atrial myxoma, Clinical symptoms

*Journal of Birjand University of Medical Sciences (supplementary: cardiovascular). 2013; 19 (6): 76-80*

*Received: January 1, 2013*

*Accepted: April 15, 2013*

<sup>1</sup> Atherosclerosis and Coronary Artery Research Centre, Assistant Professor, Cardiovascular Surgery, Birjand University Of Medical Science, Birjand, Iran.

<sup>2</sup> Anaesthetist, Vali-E-Asre Hospital, Birjand, Iran.

<sup>3</sup> Atherosclerosis and Coronary Artery Research Centre, Assistant Professor, Department of Cardiology, Birjand University Of Medical Science, Birjand, Iran.

<sup>4</sup> Corresponding author, Atherosclerosis and Coronary Artery Research Centre, Assistant Professor, Department of Cardiology, Birjand University Of Medical Science, Birjand, Iran      seidali@yahoo.com