

گزارش یک مورد اکتینومایکوز لگنی

دکتر محبوبه زنگویی^۱ - دکتر نرگس ناصح^۲ - دکتر محمود زردست^۳

چکیده

اکتینومایکوز لگنی، بیماری گرانولوماتوز مزمن و نادری است که عامل آن اکتینومایسیس اسرائیلی می‌باشد. مهمترین عامل خطر آن استفاده طولانی مدت از IUD (Intera Uterine Device) است. در این گزارش خانمی ۴۲ ساله که از پانزده سال قبل، از IUD استفاده نموده، با درد شکمی و تب و لرز به مدت دو ماه، به بیمارستان ولی عصر (عج) وابسته به دانشگاه علوم پزشکی بیرجند (در سال ۱۳۸۳) مراجعه نمود، گزارش می‌شود. بیمار توده لگنی داشت که یافته‌های بالینی سونوگرافیک و سی‌تی‌اسکن دال بر بدخیمی تخمدانی بود. پس از لاپاراتومی و بررسی آسیب‌شناسی، اکتینومایکوز لگنی تشخیص داده شد و بیمار تحت درمان با پنی‌سیلین به مدت طولانی قرار گرفت. در بیمارانی که با درد شکمی - لگنی، توده لگنی و چسبندگی، بخصوص سابقه IUD مراجعه می‌کنند، می‌بایست اکتینومایکوز را در نظر داشت و با استفاده از کشت ترشحات، پاپ اسمیر، سونوگرافی و سی‌تی‌اسکن تشخیص قبل از جراحی را تقویت نمود تا حتی المقدور از جراحی غیر ضروری پرهیز شود.

واژه‌های کلیدی: اکتینومایکوز؛ توده لگنی؛ IUD

مجله علمی دانشگاه علوم پزشکی بیرجند (دوره ۱۱، شماره ۴، سال ۱۳۸۳)

مقدمه

تشخیص داده می‌شود (۷،۲،۱). در ۸۵٪ از موارد بیماری، سابقه مصرف IUD حداقل به مدت سه سال گزارش شده است (۸-۱۱).

دوره بیماری معمولاً طولانی است و با ایجاد عوارض شدید از جمله کاهش وزن، کم خونی و سیر مزمن و پیشرونده، درگیری اندامهای مختلف را به دنبال خواهد داشت؛ بنابراین در صورت مشاهده این علائم و وجود توده یا چسبندگی لگنی، بخصوص در موارد استفاده بیمار از IUD، باید اکتینومایکوز را در نظر داشت و برای تشخیص آن اقدامات لازم را به عمل آورد تا با تشخیص بموقع، از ایجاد عوارض و جراحی غیر ضروری پرهیز شود.

اکتینومایکوز بیماری نادری است که با تشکیل آبسه، فیروز بافتی و تشکیل سینوس مشخص می‌شود. شیوع آن بیشتر در ناحیه سر و گردن (۵۷٪) و توراسیک (۲۲٪) می‌باشد (۱).

اکتینومایکوز لگنی بسیار نادر است و تظاهر اصلی آن اغلب به صورت توده لگنی با نمای بالینی بدخیمی لگنی می‌باشد (۱-۳). مهمترین عامل خطر آن استفاده طولانی مدت از IUD می‌باشد (۱-۶) و پس از عمل جراحی شکمی و مشاهده گرانول‌های گوگردی (Sulfur Granules) توسط جراح یا متخصص آسیب‌شناسی در نمونه آسیب‌شناسی

^۱ نویسنده مسؤل؛ متخصص بیماریهای زنان و زایمان، استادیار گروه آموزشی داخلی، دانشکده پزشکی، دانشگاه علوم پزشکی بیرجند
آدرس: دانشگاه علوم پزشکی بیرجند، بیمارستان ولی عصر (عج)

تلفن: ۰۵۶۱-۴۴۴۳۰۰۱-۹ دورنگار: ۰۵۶۱-۴۴۴۳۰۰۱ پست الکترونیکی: mzangoi@yahoo.com

^۲ متخصص بیماریهای زنان و زایمان، استادیار گروه آموزشی داخلی، دانشکده پزشکی، دانشگاه علوم پزشکی بیرجند

^۳ استادیار گروه آموزشی آسیب‌شناسی، دانشکده پزشکی، دانشگاه علوم پزشکی بیرجند

در سونوگرافی ابدومینال توده‌ای جامد به ابعاد $۱۰۰*۷۰$ میلی‌متر با احتمال تومور توپر (Solid) تخمدانی و با احتمال کمتر فیبروم رحمی ساب سروژ تشخیص داده شد. تخمدان طرف مقابل بزرگتر از حد طبیعی، رحم کمی بزرگتر از اندازه طبیعی، و رتروورسه با اکوی طبیعی و IUD در داخل رحم گزارش شد.

در سی‌تی‌اسکن با کنتراست خوراکی و وریدی، توده‌ای هیپردنس با تراکم غیرهموژن حاوی نواحی هیپودنس با حدود نسبتاً مشخص در لگن مشهود بود. حدود ضایعه در قسمت قدام نامنظم و درگیری صفاقی وجود داشت. لنفادنوپاتی نداشت. اثرات فشاری بر اعضای مجاور قابل مشاهده بود. در باریم انمای انجام‌شده، جابه‌جایی کولون نزولی و سیگموئید به سمت خارج و ادم مخاطی مختصر نشان داده شد که ناشی از اثر فشاری توده لگنی بود.

بیمار با تشخیص توده لگنی لاپاراتومی شد. چسبندگی وسیع امتنوم و روده‌ها به جدار شکم وجود داشت که پس از آزادکردن چسبندگیها و جداکردن امتنوم مثانه، رکتوسیگموئید، رحم و تخمدانها که به علت چسبندگی در خلف لگن ثابت شده بودند، مشاهده شد.

تخمدان طرف چپ حجیم و زرد رنگ بود. تخمدان طرف مقابل کمی بزرگتر با قوام نرم و حاوی ترشحات زرد رنگ بود. رحم کمی بزرگتر از اندازه طبیعی با قوام و نمای طبیعی، شدیداً به خلف لیگامان‌های یوتروساکرال چسبندگی داشت. به علت چسبندگی شدید هیستریکتومی ساب توتال و برداشتن لوله و تخمدان دو طرف انجام شد. در حین عمل جراحی احتمال ضایعه التهابی گرانولوماتوز مطرح شد.

یافته‌های آسیب‌شناسی به شرح زیر بود:

در نمای ماکروسکوپی، رحم با اندازه طبیعی در برش دارای یک IUD و لوله تخمدان دو طرف بزرگ بود. ضمامم در سمت چپ بزرگتر بود که لوله به قطر ۴ سانتیمتر و تخمدان به قطرهای $۷*۱۲/۵$ سانتیمتر و در سطح دارای نامنظمی‌هایی بود. در برش به رنگ زرد و خاکستری با

پانزده سال که با تشخیص توده لگنی لاپاراتومی شده و بر اساس یافته‌های آسیب‌شناسی اکتینومایکوز لگنی تشخیص داده شد، گزارش می‌شود.

شرح مورد

بیمار خانمی ۴۲ ساله، متأهل و $G_4P_3Ab_1$ بود که در تیرماه سال ۱۳۸۳ با شکایت از درد در قسمت تحتانی شکم و تب و لرز به بیمارستان ولی‌عصر (عج) وابسته به دانشگاه علوم پزشکی بیرجند مراجعه نمود. طبق اظهار وی، از دو ماه قبل دردهای قسمت تحتانی شکم به صورت مبهم شروع شده و گاهگاهی تب و لرز داشته است. کاهش وزن محسوسی نداشته ولی از خستگی، ضعف نسبی و یبوست شاکی بود؛ بیمار از پانزده سال قبل به طور مداوم از IUD استفاده کرده و سه بار با تشخیص عفونتهای التهابی لگن* (PID) به طور سرپایی درمان شده بود. یک ماه تأخیر قاعدگی داشت ولی BHCG منفی بود.

یافته‌های کلینیکی بیمار شامل حساسیت بالای پوییس در لمس عمقی شکم، بدون ریباند بود و توده واضحی لمس نمی‌شد. در معاینه با اسپکولوم، واژن و سرویکس طبیعی بود؛ نخ IUD قابل مشاهده نبود. در معاینه دو دستی، رحم رتروورسه و لمس آن دردناک بود. لمس اعضای لگنی در حد لگن منجمد (Frozen Pelvic) بود.

توده‌ای در خلف رحم، چسبیده به آن و متمایل به سمت چپ، بدون تحرک با قوام سفت قابل لمس بود.

یافته‌های آزمایشگاهی به شرح زیر بود:

WBC: $۱۰^۳*۱۲$ HB: ۹/۵ gr/ml

Neut: ۸۳ HCT: ۳۲/۲

Iym: ۱۲ Plt= $۴۳۵*۱۰^۳$

Mono: ۳

Eos: ۲

ESR: ۴۲ (۱ hr) CRP: + BHCG: Neg

* Pelvic Inflammatory Disease (PID)

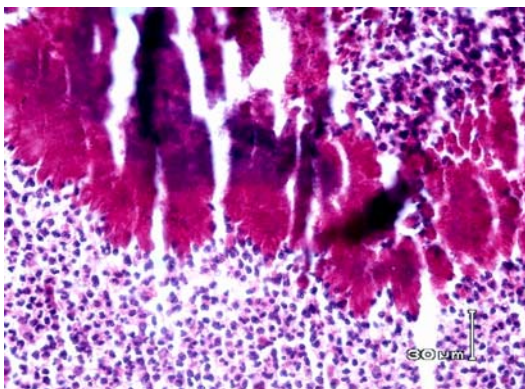
می‌شود و با فیروز وسیع، آبسه‌های متعدد و تشکیل فیستول مشخص می‌شود (۷،۲،۱).

اکتینومایکوز تخمدانی شایع نمی‌باشد؛ چون سطح تخمدان نسبت به بیماریهای التهابی لگن مقاوم است ولی امکان درگیری در زمان تخمک‌گذاری که سطح تخمدان که پاره شده، وجود دارد (۱۰،۸).

این بیماری معمولاً در زنانی که سابقه مصرف IUD دارند، گزارش شده و تظاهرات بالینی آن غیر اختصاصی است؛ به همین دلیل حتی مجرب‌ترین پزشکان نیز در مراحل اولیه و قبل از جراحی آن را تشخیص نمی‌دهند (۱۱،۱).

تشخیص قبل از عمل جراحی اغلب غیرممکن است و تشخیص آن پس از لاپاراتومی با مشاهده ذرات گوگردی توسط جراح و یا گزارش آن توسط متخصص آسیب‌شناسی قطعی می‌گردد (۱۱،۷،۲،۱).

در فردی که توده لگنی مشکوک دارد، وجود اکتینوماسیس اسرائیلی در پاپ اسمیر به نفع اکتینومایکوز لگنی می‌باشد؛ گرچه بسیاری از محققان، وجود اجسام شبیه اکتینوماسیس در پاپ اسمیر را به تنهایی، به عنوان یک روش تشخیصی محسوب نمی‌کنند (۹). بسیاری از پژوهشگران نیز توصیه می‌کنند که در این موارد IUD خارج و درمان با پنی‌سیلین انجام شود؛ سپس IUD گذاشته شود.



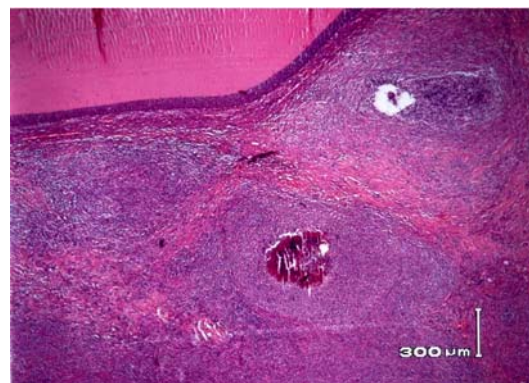
تغییرات دژنراتیو بود. در بررسی میکروسکوپی لوله و تخمدانهای دو طرف دارای ضایعات گرانولومی متعدد حاوی آبسه‌هایی متشکل از نوتروفیل فراوان و هیستوسیت و همچنین دارای گرانول‌های بازوفیلیک بزرگ (Sulfur Granule) با قطر چند صد میکرون بود. ضایعات گرانولومی در خارج تخمدان و سروز لوله‌ها نیز مشاهده گردید که نشانه چسبندگی آنها به بافت‌های مجاور می‌باشد. تشخیص آسیب‌شناسی، اکتینومایکوز دو طرفه لوله و تخمدان بود (شکل ۱).

بیمار با دوز بالای پنی‌سیلین وریدی به مدت دو هفته و سپس خوراکی مورد درمان قرار گرفت و پس از سه، شش و نه ماه پس از عمل پیگیری شد. در معاینه واژینال و سونوگرافی هیچ‌گونه علائمی دال بر وجود بیماری وجود نداشت.

بحث و نتیجه‌گیری

اکتینوماسیس اسرائیلی یک باکتری بی‌هوازی، گرم مثبت و غیر اسیدفاست است که به طور طبیعی در اوروفارنکس، دستگاه گوارشی و واژن کلونیزه می‌شود (۱-۳، ۹،۸) ولی هر عضو دیگر را نیز می‌تواند مبتلا نماید (۱).

اکتینومایکوز لگنی یک بیماری مزمن، چرکی و گرانولوماتوز می‌باشد که توسط اکتینوماسیس اسرائیلی ایجاد



شکل ۱- ساختمان یک سولفورگرانول در مجاورت یک کیست فولیکولر تخمدان بزرگنمایی ۳۳ و ۳۳۰ برابر؛ رنگ آمیزی هماتوکسیلین-انوزین

اکستینوماسیس به طیف وسیعی از آنتی‌بیوتیک‌ها حساس است و مصرف حتی یک دوز آنتی‌بیوتیک جدا کردن ارگانیزم را با مشکل مواجه می‌سازد (۱).

در صورتی که یافته‌های قبل از عمل جراحی به نفع تشخیص اکتینومایکوز باشد، با استفاده از سونوگرافی، سی‌تی‌اسکن یا ام‌آر‌آی (MRI) و به دست آوردن نمونه از محتویات آبسه با سوزن با راهنمایی سونوگرافی تشخیص قطعی امکان‌پذیر می‌شود (۱۴).

تشخیص قطعی بر اساس کشت و یافتن گرانول‌های سولفور در ترشحات چرکی یا نسوج داده می‌شود.

Alfuhaid و Reinhold خانمی ۴۲ ساله با سابقه استفاده از IUD به مدت ۷ سال را گزارش کردند که با توجه به یافته‌های کلینیکی و پاراکلینیکی و انجام کورتاژ با تشخیص اکتینومایکوز لگنی تحت درمان قرار گرفت و نیاز به لاپاراتومی پیدا نکرد (۱۱)

درمان این بیماری تجویز آنتی‌بیوتیک به مدت طولانی و با دوز بالا است. پنی‌سیلین در درمان این بیماری بسیار مؤثر است. تجویز ۱۸-۲۴ میلیون واحد پنی‌سیلین وریدی روزانه به مدت ۲-۶ هفته و در ادامه آن تجویز خوراکی پنی‌سیلین، آمپی‌سیلین یا آموکسی‌سیلین ۵۰۰ میلی‌گرم، ۴ بار در روز به مدت ۶-۱۲ ماه درمان مناسبی است.

در افراد حساس به پنی‌سیلین، تجویز تتراسیکلین و در صورت باردار بودن بیمار، اریترومیسین توصیه می‌شود. در صورت بروز عوارض از جمله آبسه، دخالت جراحی لازم است.

عفونت معمولاً به صورت بالارونده از دستگاه تناسلی می‌باشد ولی ممکن است در صورت وجود آپاندیسیت یا بیماری کولون، اکتینومایکوز لگنی ایجاد شده باشد (۱، ۱۰).

این بیماری بیشتر در بیمارانی که حداقل به مدت سه سال از IUD استفاده کرده‌اند، گزارش شده است؛ نوع IUD تفاوتی ندارد و حتی مدتها پس از برداشتن IUD یا هیستریکتومی نیز گزارش شده است (۱۲، ۱۳).

Baltoyiannis و همکاران، خانمی ۵۳ ساله را گزارش کردند که ۲۵ سال قبل تحت عمل هیستریکتومی قرار گرفته بود و سابقه استفاده از IUD را به مدت ۶ سال نیز داشته است و با شکایت از درد شکمی مبهم و بیوست مراجعه کرده بود و با تشخیص توده لگنی، تحت عمل جراحی قرار گرفت؛ در تشخیص نهایی آبسه اکتینومایکوزی گزارش شد (۱۳).

یافته‌های بالینی شامل تب، کاهش وزن، درد شکمی، دیس شارژ یا خونریزی واژینال است (۱، ۷، ۹). اولین مرحله بیماری ایجاد اندومتریت است و سپس توده لگنی (آبسه توبوواوارین یک یا دوطرفه) تشکیل می‌شود. متأسفانه تشخیص اغلب به تعویق می‌افتد؛ به طوری که چسبندگی و فیبروز لگنی اندومترئوز یا یک توده لگنی را تقلید می‌کند (۱، ۱۰، ۱۳).

قطعاً تشخیص در مراحل اولیه مانع از جراحی غیر ضروری می‌شود ولی حتی در زنانی که در مراحل اولیه مورد ظن این بیماری قرار بگیرند، به دست آوردن نمونه جهت کشت و تأیید بیماری به راحتی مقدور نیست؛ به این دلیل که

منابع:

- 1- Mandell GL, Bennett JE, Dolin R. Mandell, Douglas and Bennett's Principles and Practice of Infectious Diseases. 4th ed. UK: Churchill Livingstone; 1995. Chapt. 245. pp: 2648-50.
- 2- Olive DL, Berek JS. Novak's Gynecology. 13th ed. London: McGraw-Hill; 2002. Chapt. 10. pp: 244-45.
- 3- Schwartz SI, Shires GT, Spencer FC, Daly JM, Fischer JE, Galloway AC, Shires GT. Principles of Surgery. 7th ed. London: McGraw-Hill; 1999. Chapt. 26. p: 1302.
- 4- Hager WD, Douglas B, Majmudar B, Naib ZM, Williams OJ, Ramsey C, Thomas J. Pelvic colonization with Actinomyces in women using intrauterine contraceptive devices. Am J Obstet Gynecol. 1979; 135 (5): 680-84.
- 5- Henderson SR. Pelvic actinomycosis associated with an intrauterine device. Obstet Gynecol. 1973; 41 (5): 726-32.
- 6- Lippes J. Pelvic actinomycosis: a review and preliminary look at prevalence. Am J Obstet Gynecol. 1999; 180 (2 Pt 1): 265-69.

- 7- Koshiyama M, Yoshida M, Fujii H, Nanno H, Hayashi M, Tauchi K, Kaji Y. Ovarian actinomycosis complicated by diabetes mellitus simulating an advanced ovarian carcinoma. *Eur J Obstet Gynecol Reprod Biol.* 1999; 87 (1): 95-99.
- 8- Iwasaki M, Nishikawa A, Akutagawa N, Fujimoto T, Teramoto M, Kudo R. A case of ovarian actinomycosis. *Infect Dis Obstet Gynecol.* 2003; 11 (3): 171-73.
- 9- Cobellis L, Messalli EM, Pierno G. Pelvic actinomycosis in menopause: a case report. *Maturitas.* 2001; 39 (1): 79-81.
- 10- Theodoropoulos G, Haarmann W. Abdominal actinomycosis in tubo-ovarian abscess. *Zentralbl Gynakol.* 1995; 117 (9): 494-97.
- 11- Alfuhaid T, Reinhold C. Pelvic actinomycosis associated with intrauterine device use: case report. *Can Assoc Radiol J.* 2003; 54 (3): 160-62.
- 12- Smith S, Fairbairn J, Dils R, Page R, Finch R, Minton J. Abdominal actinomycosis following a forgotten intrauterine contraceptive device. *Hosp Med.* 2001; 62 (6): 366-67.
- 13- Baltoyiannis G, Skopelitou AS, Gloustanou G, Batsis C, Kappas AM. Pelvic actinomycosis mimicking frozen pelvis: report of an unusual case. *J Obstet Gynaecol.* 2000; 20 (5): 548-49.
- 14- Manoussakis CA, Triantafillidis JK, Dadioti P, Papavasiliou E, Lissaios V. The role of computed tomography in the assessment of patients with abdominal actinomycosis. *Am J Gastroenterol.* 1990; 85 (2): 213-14.

Pelvic actinomycosis: a case report

M. Zangooi*, N. Naseh*, M. Zardast**

* Assistant Professor, Department of Obstetrics and Gynecology, Faculty of Medicine, Birjand University of Medical Sciences, Birjand, Iran

*** Assistant Professor, Department of Pathology, Faculty of Medicine, Birjand University of Medical Sciences, Birjand, Iran

Abstract

Pelvic actinomycosis is an uncommon chronic granulomatous disease that is caused by actinomycosis Israeli. The most risk factor is long-term use of IUD. In this article we dealt with a 42 year old woman, who referred to the hospital with a history of intrauterine device (IUD) use for 15 years, having nonspecific lower abdominal pain, low grade fever, and occasional chills for 2 months, On pelvic examination a mass was found. Clinical findings, sonography, CT scan and barium enema strongly suggested a pelvic malignancy. After laparotomy and histological examination, pelvic actinomycosis was diagnosed. The patient was given penicillin, for a long term. In patients with abdominopelvic pain, pelvic mass and adhesion, specially long-term IUD using, actinomycosis is probable; and by using secretions culture, pap smear, sonography and CT scan diagnosis is promoted before surgery to avoid an unnecessary action.

Key Words: IUD; Pelvic mass; Actinomycosis.