

مقایسه اثرات تزریق مرفین و لیدوکائین در هسته میخی شکل موش صحرائی بر تعدیل حس درد مزمن و حاد با استفاده از آزمون فرمالین

دکتر عباس حق پرست^۱ - دکتر آرین اسماعیلی^۲

چکیده

زمینه و هدف: هسته‌های میخی شکل (Cuneiformis: CnF) موجود در ناحیه بطنی جانبی ماده خاکستری دور کانالی (Periaqueductal Gray: PAG)، دارای گیرنده‌های مخدرمانندی (Opioid) هستند که در تعدیل درد شدید نقش دارند. مطالعه حاضر با هدف ارزیابی تأثیر تزریق درون هسته‌های مرفین در ناحیه CnF مغز موش صحرائی بر تغییر درد مزمن و نقش ضد احساس درد آن (Antinociceptive) انجام شد.

روش تحقیق: در این مطالعه تجربی، از ۴۰ سر موش صحرائی نر نژاد NMRI در گروه‌های آزمون و شاهد استفاده شد. از داروهای مرفین و لیدوکائین در گروه آزمون و محلول فیزیولوژیک نرمال سالین در گروه شاهد، با روش تزریق درون‌هسته‌ای و عمل کانول‌گذاری در ناحیه CnF به وسیله دستگاه استریوتاکسی مطابق روش Watson و Paxinos استفاده شد. برای ایجاد درد، در هر دو گروه، ۵۰ μL فرمالین ۲/۵٪ در پنجه پای چپ حیوان تزریق شد و تعداد گازگرفتن یا لیسیدن ناحیه فوق، به عنوان شاخص درد در مرحله حاد (اول) (۰-۵ دقیقه) و مرحله مزمن (دوم) (۱۵-۶۰ دقیقه) در نظر گرفته شد. داده‌ها با استفاده از آزمونهای آماری آنالیز واریانس و پس‌آزمون Tukey در سطح معنی‌داری $P \leq 0/05$ مورد تجزیه و تحلیل قرار گرفتند.

یافته‌ها: تعداد گازگرفتن در گروه‌های شاهد (سالین) و دست‌نخورده (فقط آزمون فرمالین) تقریباً برابر بود؛ ولی این تعداد در گروه‌های مرفین و لیدوکائین نسبت به گروه شاهد در مرحله اول، کاهش معنی‌داری نشان داد ($P < 0/01$). مرحله دوم در گروه مرفین نیز با کاهش درد همراه بود ($P < 0/05$) ولی این اثر در گروه لیدوکائین از بین رفته بود. تزریق توأم مرفین و لیدوکائین در هسته CnF سبب کاهش شدیدتری حتی نسبت به گروه‌های مرفین و لیدوکائین در مرحله حاد ($P < 0/0001$) و مرحله مزمن درد ($P < 0/05$) گردید.

نتیجه‌گیری: هسته CnF دارای گیرنده‌های مو (μ) می‌باشد و در تعدیل درد مزمن نیز نقش دارد. از طرفی نقش مرفین در تعدیل دردهای حاد و مزمن در مسیر نزولی بیش از نقش لیدوکائین می‌باشد؛ به نظر می‌رسد هسته میخی شکل در مسیرهای نزولی تعدیل درد بدون توجه به حاد یا مزمن بودن درد به طور مستقیم و یا از طریق هسته‌های مرتبط با آن باعث کاهش احساس دردهای محیطی می‌شود.

واژه‌های کلیدی: هسته میخی شکل؛ درد مزمن؛ مرفین؛ لیدوکائین؛ آزمون فرمالین؛ موش صحرائی

مجله علمی دانشگاه علوم پزشکی بیرجند (دوره ۱۴؛ شماره ۱؛ بهار سال ۱۳۸۶)

دریافت: ۱۳۸۵/۲/۱۰ اصلاح نهایی: ۱۳۸۵/۶/۲۶ پذیرش: ۱۳۸۵/۷/۲۰

^۱ نویسنده مسؤول؛ استادیار مرکز تحقیقات علوم اعصاب دانشگاه علوم پزشکی شهید بهشتی و گروه فیزیولوژی - فارماکولوژی، دانشکده پزشکی، دانشگاه علوم پزشکی کرمان
آدرس: تهران - بزرگراه شهید چمران - خیابان اوین - دانشگاه علوم پزشکی شهید بهشتی - مرکز تحقیقات علوم اعصاب (صندوق پستی: ۱۸۱-۱۹۸۳۵)
تلفن: ۰۲۱-۲۲۴۲۹۷۶۷-۰۲۱؛ نمابر: ۰۲۱-۲۲۴۳۱۶۲۴-۰۲۱؛ پست الکترونیکی: haghparast@yahoo.com
^۲ پزشک عمومی؛ دانشگاه علوم پزشکی کرمان؛ بیمارستان امام خمینی (ره) بم

مقدمه

هسته میخی شکل* (CnF) ناحیه‌ای در ساقه مغز است که در سطح بطنی جانبی ماده خاکستری دور کانالی† (PAG) قرار دارد. این هسته با PAG و ناحیه نوکی بصل‌النخاع بطنی میانی‡ (RVM)، بخشی از سیستم نزولی تعدیل‌کننده درد تنه مغزی را تشکیل می‌دهد (۱-۳). ساختمان سلولی هسته CnF بخوبی در گربه (۴)، موش صحرایی (۵) و انسان شناسایی شده و دارای نورون‌هایی با جسم سلولی کوچک تا متوسط، سیتوپلاسم روشن و یک هسته بزرگ روشن می‌باشد. این ناحیه تشابه ساختمانی بسیاری با PAG دارد (۷،۶).

مطالعات پیشین نشان داده است که هسته CnF نقش مهمی در تعدیل درد، کنترل تنفسی و قلبی عروقی دارد (۷-۹)؛ همچنین این هسته ساختمان مهمی برای جامعیت دادن به رفتارهای هدفمند می‌باشد (۱۰،۱۱).

هسته CnF از جمله مکان‌هایی در سیستم عصبی مرکزی است که دارای گیرنده‌های اپیوئیدی می‌باشد و به اثرات ضددردی آنها حساس می‌باشد (۱۲،۱۳). از طرفی مطالعات پیشین، نشان‌دهنده نقش هسته CnF در تعدیل درد حاد§ و اثر مرفین تزریق‌شده در ناحیه فوق می‌باشد. مطالعات آزمایشگاهی نشان داده است که تزریق مرفین در هسته فوق سبب کاهش درد حاد می‌گردد ولی نقش تزریق مرفین در هسته CnF بر تعدیل درد مزمن** مشخص نگردیده است (۹،۱۳).

یکی از متداولترین روشهای ارزیابی درد مزمن، آزمون فرمالین می‌باشد (۱۴). از مشخصات مهم این آزمون در جوندگان این است که حیوان، رفتار ادراک درد را که از طریق صدمه بافتی ایجاد شده، در دو مرحله نشان می‌دهد. مرحله اول یا مرحله حاد بلافاصله پس از تزریق فرمالین آغاز می‌شود و ۳-۵ دقیقه طول می‌کشد و احتمالاً مربوط به

تحریک شیمیایی مستقیم گیرنده‌های درد در ناحیه تزریق است (۱۴،۱۵). مرحله دوم یا مرحله مزمن که ۱۵-۲۰ دقیقه پس از تزریق شروع و ۲۰-۴۰ دقیقه طول می‌کشد و می‌تواند مربوط به التهاب موضعی (۱۴) و حساسیت ایجاد شده در مراکز فوق نخاعی درد طی مرحله حاد باشد (۱۴،۱۶).

در بازننگری منابع علمی در اینترنت هیچ گزارشی دال بر اثر مرفین در ناحیه CnF بر تعدیل درد مزمن پیدا نشد. از طرفی با توجه به تشابه ساختمان سلولی و ارتباطات هسته فوق با ماده خاکستری دور کانالی و این که نقش مرفین در ناحیه PAG بر تعدیل درد مزمن به اثبات رسیده است (۱۲،۱۷)، به نظر می‌رسد هسته CnF هم احتمالاً در تعدیل دردهای مزمن و پاسخ ضد دردی مرفین اثر داشته باشد؛ بنابراین در مطالعه حاضر اثرات تزریق درون هسته‌ای مرفین در ناحیه CnF موش صحرایی بر آزمون فرمالین به عنوان مدل ایجاد درد مزمن مورد بررسی قرار گرفت.

لازم به ذکر است اطلاعات فوق می‌تواند به دلیل این که هسته CnF انسان از نظر دسترسی بسیار آسانتر از هسته PAG است (۱۸)، برای جایگزینی محل تزریق، کاشت آمپول و یا کپسول‌های مرفینی در ناحیه CnF به جای PAG برای دردهای مزمنی همچون درد ناشی از قطع عضو در جانبازان جنگ تحمیلی و یا دردهای سرطانی مفید باشد.

روش تحقیق

در این مطالعه تجربی، از ۴۰ سر موش صحرایی نر نژاد NMRI با وزن ۲۲۰-۳۲۰ گرم که از مؤسسه رازی ایران خریداری شده بودند، استفاده شد. از حیوانات در دسته‌های ۳ تایی در هر قفس، با شرایط مناسب از نظر درجه حرارت (۲۲±۲ °C)، دوره نوردهی (۱۲ ساعت روشنایی و تاریکی) و دسترسی کافی به آب و غذا، به استثنای زمان انجام آزمایشها نگهداری شد. جهت تزریق مواد به درون CnF، از روش تزریق درون‌هسته‌ای†† با عمل کانول‌گذاری مغزی در هسته

* Cuneiformis Nucleus

† Periaqueductal Gray

‡ Rostromedial Medulla (RVM)

§ Acute Pain

** Chronic Pain

†† Microinjection

در این مطالعه گروههای مورد مطالعه به قرار زیر بودند:

۱- گروه دست نخورده[‡] (۵ نمونه): در این گروه فقط آزمون فرمالین انجام شد؛ بدین صورت که ۵۰ μL فرمالین ۲/۵٪ به کف پای چپ حیوان به صورت زیر جلدی تزریق گردید (۲۰) و بلافاصله حیوان در یک محفظه با آینه‌ای که زاویه ۴۵ درجه نسبت به افق پایین محفظه تعبیه شده، قرار می‌گرفت تا رفتار حیوان زیر نظر باشد. در این مطالعه تعداد گاز گرفتن[§] یا لیسیدن^{**} پنجه حیوان در دو مرحله حاد (I) (۰-۵ دقیقه) و مرحله مزمن (II) (۱۵-۶۰ دقیقه) پس از تزریق فرمالین ثبت گردید.

۲- گروه شاهد (سالین) (۵ نمونه): در این گروه پس از کانول‌گذاری و عمل جراحی ۰/۵ μL نرمال سالین به روش درون هسته‌ای در CnF تزریق و سپس آزمون فرمالین همانند گروه دست نخورده انجام شد.

۳- گروه مرفین (۱۰ نمونه): در این گروه پس از کانول‌گذاری به روش درون هسته‌ای، ۲۰ μg مرفین در ۰/۵ μL سالین در CnF تزریق و سپس آزمون فرمالین همانند سایر گروههای فوق انجام گردید.

۴- گروه لیدوکائین (۱۰ نمونه): حیوانات در این گروه پس از کانول‌گذاری، مقدار ۰/۵ μL لیدوکائین ۵٪ را به روش درون هسته‌ای در CnF دریافت کردند (۱۳) و سپس آزمون فرمالین در آنها همانند سایر گروهها انجام شد.

۵- گروه لیدوکائین + مرفین (۱۰ نمونه): در این گروه پس از کانول‌گذاری، ابتدا ۰/۵ μL لیدوکائین ۵٪ و پس از یک دقیقه مرفین به میزان ۲۰ μg در ۰/۵ μL سالین به روش درون هسته‌ای در CnF تزریق گردید و سپس حیوانات تحت آزمون فرمالین همانند سایر گروهها قرار گرفتند.

بعد از انجام آزمایشات لازم در تمام گروههای شاهد (سالین) و آزمونی که کانول‌گذاری شده بودند، تزریق ماده رنگی Cresylviolet به میزان ۰/۵ μL انجام شد. در این

فوق استفاده شد. ابتدا حیوان توزین و سپس با استفاده از تیوپنتال سدیم به میزان ۶۰ mg/kg به صورت داخل صفاقی بیهوش و به دستگاه استریوتاکسی^{*} انتقال یافت و بعد از ثابت کردن سر، شکافی طولی از ناحیه بین دو چشم به سمت عقب سر حیوان ایجاد می‌گردید؛ سپس بعد از باز کردن پوست، نسوج زیر پوستی و سطح جمجمه ضد عفونی و تمیز می‌شد تا نقاط مبنا (برگما و لامبدا) نمایان شوند. در این مرحله با استفاده از اطلس Paxinos و Watson (۱۹) مختصات ناحیه CnF نسبت به نقطه برگما (۸/۳ میلیمتر عقب نسبت به برگما، ۱/۷ میلیمتر در سمت راست خط وسط و عمق ۶/۳ میلیمتر) تعیین می‌گردید. آنگاه در نقطه مورد نظر، در سطح جمجمه با استفاده از مته دندانپزشکی، سوراخی به قطر ۲ میلیمتر ایجاد و سخت شامه[†] به کمک یک پنس ظریف از سطح مغز برداشته و با استفاده از استریوتاکسی یک عدد کانول راهنما، به طول ۵/۳ میلیمتر (۱ میلیمتر کمتر از عمق ناحیه فوق نسبت به سطح جمجمه) وارد مغز می‌گردید تا به نزدیکی لبه هسته CnF برسد. پس از وارد نمودن کانول راهنما، برای ثابت کردن آن از پیچهای عینک و سیمان دندانپزشکی استفاده می‌شد و برای این که سوراخ کانول راهنما مسدود نگردد، از یک رشته سیم فولادی زنگ‌نزن استفاده شد. بعد از عمل جراحی و کانول‌گذاری، حیوان به مدت یک هفته در همان شرایط نگهداری قبل از جراحی تحت نظر بود تا بهبودی کامل حاصل گردد. در طول این مدت، به طور متوالی حیوان کنترل و رشته سیم فولادی داخل کانول در آورده و ناحیه تحت عمل جراحی ضد عفونی می‌گردید. در پایان هفته جهت تزریق درون هسته‌ای داروها از یک سرنگ هاملتون ۱ میکرولیتری که به یک لوله پلی‌اتیلن ۲۰ از یک طرف و از طرف دیگر به سر کانول شماره ۲۹ یا ۳۰ (بلندی آن حدود ۱ میلیمتر بیش از کانول راهنما بود) متصل بود، استفاده گردید. مدت زمان تزریق برای تمام داروها یک دقیقه در نظر گرفته شد.

‡ Intact

§ Biting

** Licking

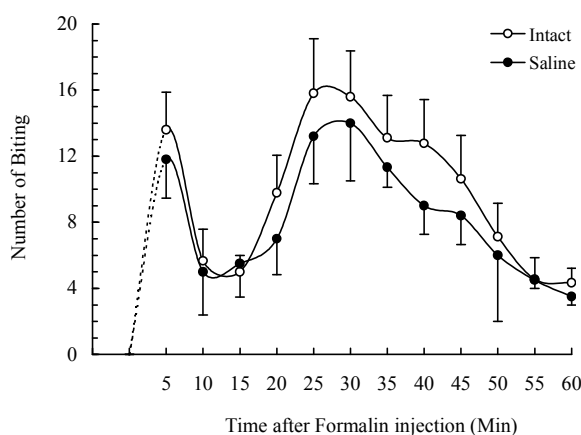
* Stereotaxic Instrument (Steolting Co. USA)

† Dura Matter

طی مدت ۶۰ دقیقه آزمون فرمالین، موش‌های دست‌نخورده $10/8 \pm 0/8$ دفعه پای چپ خود را گاز گرفتند؛ این تعداد برای هر موش در ۵ دقیقه اول (فاز حاد) به طور متوسط $9/7 \pm 1/6$ بار بود که این مقدار در مرحله مزمن با مقداری افزایش به $11/1 \pm 0/9$ بار رسید ولی هیچ‌گونه اختلاف آماری بین دو مرحله (حاد و مزمن) نه تنها در گروه فوق بلکه در هیچ‌کدام از گروه‌های آزمونی دیگر نیز وجود نداشت.

در گروه شاهد (سالین)، متوسط تعداد گازگرفتن یا لیسیدن در مدت ۶۰ دقیقه، $9/1 \pm 0/8$ بار بود که این تعداد به تفکیک در مرحله حاد $8/2 \pm 1/7$ و در مرحله مزمن $9/4 \pm 1$ بار بود. آزمون‌های آماری، تفاوت معنی‌داری را بین دو گروه دست‌نخورده و شاهد در هیچ‌کدام از دو مرحله درد حاد و مزمن ناشی از تزریق فرمالین نشان نداد (نمودار ۲).

یافته‌های مربوط به آزمون فرمالین در گروه مرفین نشان داد که مرفین پس از تزریق درون هسته‌ای در هسته CnF موش صحرائی سبب کاهش چشمگیری در دفعات لیسیدن یا گاز گرفتن پا ($4/8 \pm 0/6$) در مدت ۶۰ دقیقه نسبت به گروه شاهد می‌شود. این کاهش حدود $47/2 \pm 0/5$ ٪ نسبت به گروه شاهد بود.



نمودار ۱- میانگین تعداد گازگرفتن پنجه پای چپ (محل تزریق فرمالین ۲/۵٪) با فواصل زمانی ۵ دقیقه‌ای در موش صحرائی گروه شاهد و دست‌نخورده. کلیه داده‌ها به شکل میانگین و انحراف معیار نشان داده شده است. هر نقطه داده‌های مربوط به ۷-۱۰ موش است.

مرحله حیوان با استفاده از دوز کشنده تیوپنتال سدیم کشته و مغز حیوان پس از بیرون آوردن به مدت سه روز در فرمالین ۱۰٪ قرار داده شد؛ سپس از آنها، برشهای ۵۰-۱۰۰ میکرومتری از ناحیه نزدیک به محل کانول‌گذاری تهیه و برشهای ناحیه فوق بر اساس مختصات هسته CnF در اطلس مورد استفاده (۱۹) از نظر صحت عمل کانول‌گذاری بررسی گردید.

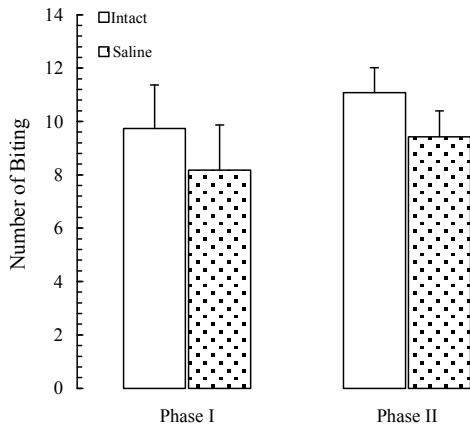
لازم به ذکر است که موضع تزریق کاملاً موضعی و در هسته میخی شکل بود و چنانچه محل کانول‌گذاری و تزریق مواد درست بود، اطلاعات مربوط به آن موش استفاده و در غیر این صورت، داده‌های تمامی مواردی که با نواحی مجاور هسته فوق همچون PAG مختلط بودند، از مطالعه حذف می‌شدند.

در روش‌های آماری برای مقایسه تعداد گازگرفتن یا لیسیدن در گروه‌ها، مراحل آزمون فرمالین و یا دقایق مختلف آنها از آنالیز واریانس (ANOVA) و پس‌آزمون Tukey استفاده گردید. جهت بررسی اختلاف درون‌گروهی از ANOVA مدل Repeated Measures استفاده شد که با پس‌آزمون Tukey همراه بود. برای مقایسه میانگین تعداد گازگرفتن یا لیسیدن در گروه‌های مختلف و یا در یک گروه بین مرحله یک و دو از آزمون‌های t یا t زوجی استفاده گردید. سطح معنی‌داری $P \leq 0/05$ در نظر گرفته شد.

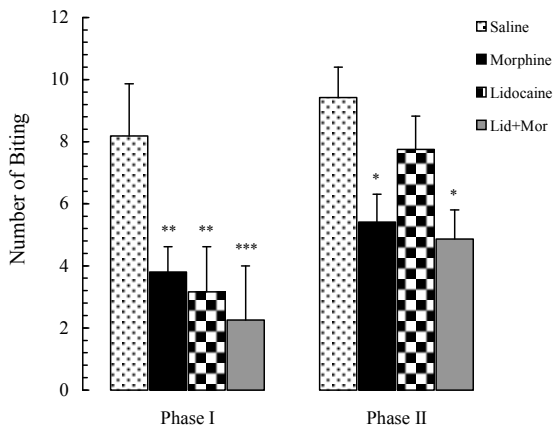
یافته‌ها

در این مطالعه ۱۰ سر موش صحرائی نر در گروه دست‌نخورده و شاهد، مورد آزمون فرمالین قرار گرفتند. نکته قابل توجه آن است که تعداد گاز گرفتن یا لیسیدن پنجه پا در دقایق مختلف مرحله اول (حاد) و دوم (مزمن) در گروه دست‌نخورده تقریباً با گروه شاهد همخوانی داشت و تنها میانگین لیسیدن یا گاز گرفتن در گروه شاهد مقداری کمتر بود؛ ولی این تعداد در هیچ‌یک از دقایق در دو گروه فوق از نظر آماری معنی‌دار نبود (نمودار ۱).

لیدوکائین، افزایش گازگرفتن پای چپ در مرحله دوم نسبت به مرحله اول مشاهده شد (نمودار ۳).



نمودار ۲- میانگین تعداد گازگرفتن پنجه پای چپ (محل تزریق فرمالین ۲/۵٪) مرحله حاد درد (اول) و مرحله مزمن درد (دوم) در موش‌های صحرایی گروه‌های شاهد و دست‌نخورده



نمودار ۳- میانگین تعداد گازگرفتن پنجه پای چپ (محل تزریق فرمالین ۲/۵٪) مرحله حاد (اول) و مرحله مزمن درد (دوم) در موش‌های صحرایی گروه‌های شاهد، مورفین، لیدوکائین و لیدوکائین+مورفین. داده‌ها به شکل میانگین و انحراف معیار نشان داده شده‌اند. $P < 0.05$ ، *، $P < 0.01$ و ** و $P < 0.001$ *** نشان‌دهنده اختلاف معنی‌دار نسبت به گروه شاهد می‌باشند.

بحث

یافته‌ها مطالعه حاضر نشان داد که در گروه دست‌نخورده

موش‌های این گروه در مرحله حاد به طور متوسط $3/8 \pm 0/8$ بار پای چپ خود را گاز گرفتند؛ در حالی که میانگین لیسیدن و یا گاز گرفتن پای چپ در مرحله مزمن $5/4 \pm 0/9$ دفعه بود. این کاهش در ادراک حس درد ناشی از تزریق فرمالین در پنجه پای چپ هم در مرحله حاد ($P < 0/01$) و هم در مرحله مزمن ($P < 0/05$) با گروه شاهد از نظر آماری معنی‌دار بود (نمودار ۳).

در گروهی که لیدوکائین به روش درون‌هسته‌ای در CnF تزریق شده بود نیز کاهش معنی‌دار در لیسیدن یا گاز گرفتن پای چپ به میزان $26/9 \pm 0/9$ ٪ در طول مدت ۶۰ دقیقه نسبت به گروه شاهد مشاهده شد. این کاهش در مرحله حاد نسبت به مرحله مزمن، بسیار شدیدتر بود؛ به طوری که موش‌ها در مرحله حاد به طور متوسط فقط $3/1 \pm 1/4$ بار (66 ٪ کاهش نسبت به مرحله حاد گروه شاهد) پای چپ خود را گاز گرفته بودند؛ در حالی که در مرحله مزمن، موش‌های این گروه $7/7 \pm 1/1$ بار ($17/8$ ٪ نسبت به مرحله مزمن گروه شاهد) در پای خود احساس درد کردند.

لازم به ذکر است که تفاوت آماری بین گروه لیدوکائین و شاهد تنها درد مرحله اول به شکل معنی‌داری ($P < 0/01$) ظاهر شد و آزمون‌های آماری هیچ‌گونه اختلاف معنی‌داری را در مرحله مزمن بین این دو گروه نشان ندادند (نمودار ۳).

گروه مورفین + لیدوکائین، در طول مدت ۶۰ دقیقه، کاهش بسیار شدیدی در میانگین تعداد لیسیدن و گاز گرفتن پای چپ پس از آزمون فرمالین به وجود آمد ($1/3 \pm 0/7$ بار) که این کاهش هم در مرحله حاد ($P < 0/001$) و هم در مرحله مزمن ($P < 0/05$) نسبت به گروه شاهد اختلاف معنی‌داری را نشان داد (نمودار ۳).

نکته قابل توجه این است که کاهش تعداد لیسیدن یا گازگرفتن پای چپ در موش‌های گروه لیدوکائین + مورفین در مرحله اول (مرحله حاد درد ناشی از تزریق فرمالین) به قدری بود که با مرحله حاد درد در گروه مورفین هم اختلاف معنی‌داری نشان داد ($P < 0/05$)؛ در این گروه نیز مانند گروه

مسیرهای نزولی تعدیل درد هستند (۱۲، ۱۷، ۲۱)، کاملاً منطبق می‌باشند. نتایج داده‌ها در گروه مرفین و لیدوکائین به تنهایی و مقایسه آنها با هم نشان داد که لیدوکائین به دلیل مدت اثر کوتاه فقط در مرحله اول باعث کاهش احساس درد شد و چون اثر مرحله یک در گروه لیدوکائین و مرفین معنی‌دار نبود شاید لیدوکائین بر روی همان نورون‌هایی که مرفین اثر می‌گذارد، تأثیر گذار است.

در مطالعه حاضر نشان داده شد که مرفین هم بر مرحله اول و هم مرحله دوم مؤثر واقع می‌گردد و نشان‌دهنده اثر قوی مرفین بر درد مزمن می‌باشد؛ در حالی که لیدوکائین تنها در مرحله اول مؤثر واقع شد و سبب کاهش تعداد لیسیدن پا گردید که می‌تواند نتیجه اثر کوتاه مدت لیدوکائین باشد.

در این پژوهش تزریق توأم مرفین و لیدوکائین به درون هسته CnF باعث کاهش شدید احساس درد در مرحله حاد (بیشتر از مرفین و لیدوکائین به تنهایی) شد و به نظر می‌رسد که مرفین نسبت به لیدوکائین نورون‌های بیشتری را در این ناحیه درگیر می‌کند. در تأیید مطلب فوق لازم به ذکر است که مطالعه حاضر نشان داد که مرفین دارای اثر طولانی‌تری نسبت به لیدوکائین بر این نورون‌ها است. احتمالاً تزریق مرفین به هسته CnF با تحریک یکی از ورودی‌های اپیوئیدی به ناحیه RVM و به این هسته همراه بوده و به طور غیرمستقیم باعث تعدیل انتقال پیام‌های مربوط به درد در نخاع شده است (۲۳، ۲۴).

نکته دیگر در گروهی که لیدوکائین و مرفین را توأم دریافت کردند، کاهش احساس درد در مرحله مزمن ناشی از تزریق فرمالین می‌باشد؛ هر چند که اختلاف بین مرحله حاد و مزمن در این گروه نیز به دلیل از بین رفتن اثر لیدوکائین دیده شد ولی باز هم تعداد گازگرفتن پا در مرحله مزمن این گروه کمتر از تعداد آن در مرحله دوم درد (مزمن) گروهی بود که مرفین را به تنهایی دریافت کرده بودند؛ بنابراین همان توجیهاتی که برای مرحله حاد تزریق توأم مرفین و لیدوکائین مطرح شد، در این مرحله (مرحله مزمن درد ناشی از فرمالین

و شاهد در طی دو مرحله، گازگرفتن پای چپ افزایش داشته است؛ به طوری که در مرحله اول (حاد) تقریباً در دقیقه پنجم به بیشترین مقدار خود رسید. مطالعات پیشین نشان داده است که با تحریک شیمیایی (تزریق فرمالین)، گیرنده‌های درد به صورت مستقیم تحریک می‌شوند و ایمپاس‌های درد احتمالاً بیشتر از طریق فیبرهای عصبی میلین دار A-دلتا به مراکز بالاتر می‌روند (۱۴)؛ از طرفی در مرحله دوم (مزمن)، میانگین تعداد گازگرفتن پا در حیوانات تحت آزمون فرمالین حدوداً در دقیقه ۲۵ به بیشترین مقدار خود رسید که با مطالعات قبلی که نشان‌دهنده ایجاد یک محیط التهابی به سبب صدمه و یا تخریب بافتی توسط فرمالین است، همخوانی داشت. این مطالعات نشان داده‌اند که ایمپاس‌های درد در شرایط فوق بیشتر توسط فیبرهای بدون میلین C به مراکز بالاتر مخابره می‌شوند (۱۵، ۲۰).

همان‌طور که ذکر شد، CnF یکی از مناطق ساقه مغز است که با مسیرهای نزولی تعدیل درد، در ارتباط می‌باشد و از جمله مکان‌هایی در سیستم عصبی مرکزی است که دارای گیرنده‌های اپیوئیدی می‌باشد و به اثرات ضددردی آنها حساس است (۲۱، ۲۲). از طرفی نتایج مطالعات آزمایشگاهی نشان می‌دهد که لیدوکائین در ناحیه CnF مؤثر است (۱۳) و سبب کاهش درد حاد حرارتی (آزمون پس‌کشیدن دم) ایجاد شده در موش می‌گردد (۸، ۹، ۱۳). در این مطالعه نیز با تزریق درون هسته‌ای مرفین و لیدوکائین از طریق فرایندهای متفاوت اثرات ضددردی هسته CnF با کاهش تعداد گازگرفتن پای موش‌های تحت آزمون فرمالین مشهود بود و نشان‌دهنده دخالت این هسته در فرایند تعدیل دردهای مزمن است. اثر ضددردی مرفین درون هسته‌ای در مرحله دوم نیز باقی ماند ولی اثر لیدوکائین به سبب نیمه عمر کوتاه آن (۱۵-۳۰ دقیقه) در مرحله مزمن درد ناشی از تزریق فرمالین از بین رفت و افزایش تعداد گازگرفتن پا را در این گروه شاهد بودیم. یافته‌های فوق با مطالعات قبلی که نشان‌دهنده نقش مرفین و هسته CnF به صورت مستقیم و یا غیرمستقیم در

نیز با قوت بیشتری صادق است و بیانگر این مطلب است که احتمالاً مرفین نسبت به لیدوکائین بیشتر نورون‌ها و هسته‌های مرتبط با CnF را به طور مستقیم و یا غیرمستقیم در مرحله درد مزمن درگیر می‌کند.

تقدیر و تشکر

از مسؤولین مرکز تحقیقات علوم اعصاب کرمان که ما را در انجام این پژوهش یاری نمودند و همچنین کارکنان بخش نگهداری حیوانات آن مرکز، سرکار خانم تاج‌پری کلانتری‌پور و آقایان سحاب سجادی و حسام‌الدین فرشاد به دلیل همکاری صمیمانه‌شان در طول این تحقیق، کمال تشکر و قدردانی را داریم.

نتیجه‌گیری

هسته CnF به عنوان یک هسته که در مسیرهای نزولی تعدیل درد دخالت دارد، بدون توجه به حاد یا مزمن بودن درد به طور مستقیم و یا از طریق هسته‌ها و نورون‌های مرتبط با آن در ناحیه RVM باعث کاهش احساس دردهای محیطی

منابع:

- 1- Guan Y, Guo W, Robbins MT. Changes in AMPA receptor phosphorylation in the rostral ventromedial medulla after inflammatory hyperalgesia in rats. *Neurosci Lett*. 2004; 366 (2): 201-205.
- 2- Ikeda T, Terayama R, Jue SS. Differential rostral projections of caudal brainstem neurons receiving trigeminal input after masseter inflammation. *J Comp Neurol*. 2003; 465(2): 220-33.
- 3- Monnikes H, Ruter J, Konig M. Differential induction of c-fos expression in brain nuclei by noxious and non-noxious colonic distension: role of afferent C-fibers and 5-HT3 receptors. *Brain Res*. 2003; 966 (2): 253-64.
- 4- Gioia M, Bianchi R. Ultrastructural study of the nucleus Cuneiformis in the cat. *J Hirnforsch*. 1987; 28 (4): 375-83.
- 5- Zemlan FP, Behbehani MM. Afferent projections to the nucleus cuneiformis in the rat. *Neurosci Lett*. 1984; 52(1-2): 103-109.
- 6- Zemlan FP, Behbehani MM. Nucleus cuneiformis and pain modulation: anatomy and behavioral pharmacology. *Brain Res*. 1988; 453(1-2): 89-102.
- 7- Bernard JF, Peschanski M, Besson JM. Afferents and efferents of the rat cuneiformis nucleus: an anatomical study with reference to pain transmission. *Brain Res*. 1989; 490(1): 181-85.
- ۸- شافعی م ن، حق‌پرست ع، سپهری غ ر. بررسی اثر غیر فعال کردن هسته میخی شکل با تزریق درون هسته‌ای لیدوکائین بر پاسخ ضد‌دردی اپیوئیدها در موش صحرایی. [پایان‌نامه کارشناسی ارشد]. کرمان: دانشگاه علوم پزشکی کرمان، ۱۳۸۰. ۶۹-۵۳.
- ۹- قیطاسی ا، حق‌پرست ع. بررسی نقش گیرنده‌های NMDA و non-NMDA بر اثر ضد‌دردی اپیوئیدها در هسته میخی شکل. [پایان‌نامه کارشناسی ارشد]. کرمان: دانشگاه علوم پزشکی کرمان، ۱۳۸۰. ۲۷-۱۶.
- 10- Bringmann A, Klingberg F. Acoustically evoked potentials of the basal forebrain and the nucleus cuneiformis of the freely moving rat. *Biomed Biochim Acta*. 1990; 49 (11): 1147-54.
- 11- Bringmann A, Klingberg F. Electrical stimulations of the basal forebrain and the nucleus cuneiformis differently modulate behavioural activation of freely moving rat. *Biomed Biochim Acta*. 1989; 48 (10): 781-91.
- 12- Bouhassira D, Bing Z, Le Bars D. Studies of the brain structures involved in diffuse noxious inhibitory controls: the mesencephalon. *J Neurophysiol*. 1990; 64 (6): 1712-23.
- ۱۳- حق‌پرست ع، سپهری غ ر، شافعی م ن. پاسخ ضد‌دردی وابسته به دوز مرفین تزریق شده در هسته میخی شکل و تأثیر غیرفعال کردن این ناحیه بر تعدیل درد در موش صحرایی. *مجله کومش (دانشگاه علوم پزشکی سمنان)*. ۱۳۸۱؛ ۴ (۲و۱): ۲۱-۹.
- 14- Tjolsen A, Berge OG, S. Hunskaar S. The formalin test: an evaluation of the method. *Pain*. 1992; 51 (1): 5-17.

- 15- Williams FG, Beitz AJ. Chronic pain increases brainstem proneurotensin/ neuromedin-N mRNA expression: a hybridization-histochemical and immunohistochemical study using three different rat models for chronic nociception. *Brain Res.* 1993; 611 (1): 87-102.
- 16- Zambreau L, Wise RG, Brooks JC. A role for the brainstem in central sensitisation in humans. Evidence from functional magnetic resonance imaging. *Pain.* 2005; 114 (3): 397-407.
- 17- Lima D, Almeida A. The medullary dorsal reticular nucleus as a pronociceptive centre of the pain control system. *Prog Neurobiol.* 2002; 66 (2): 81-108.
- 18- Dunckley P, Wise RG, Fairhurst M. A comparison of visceral and somatic pain processing in the human brainstem using functional magnetic resonance imaging. *J Neurosci.* 2005; 25 (32): 7333-41.
- 19- Paxinos G, Watson C. *The rat brain in stereotaxic coordinates.* 3rd ed. Sydney: Academic Press; 1997. 48-57.
- 20- Porro CA, Cavazzuti M, Galetti A. Functional activity mapping of the rat brainstem during formalin-induced noxious stimulation. *Neuroscience.* 1991; 41 (2-3): 667-80.
- 21- Heinricher MM, Morgan MM, Fields HL. Direct and indirect actions of morphine on medullary neurons that modulate nociception. *Neuroscience.* 1998; 48 (3): 533-43.
- 22- Shibata M, Ohkubo T, Takahashi H. Peripheral analgesic actions of opioid peptides and morphine analogues. *Nippon Yakurigaku Zasshi.* 1986; 88 (2): 101-107.
- 23- Pan ZZ, Fields HL. Endogenous opioid-mediated inhibition of putative pain-modulating neurons in rat rostral ventromedial medulla. *Neuroscience.* 1996; 74 (3): 855-62.
- 24- Abols IA, Basbaum AI. Afferent connections of the rostral medulla of the cat: a neural substrate for midbrain-medullary interactions in the modulation of pain. *J Comp Neurol.* 1981; 201 (2): 285-97.

Title: Effects of morphine and lidocaine administration into the cuneiformis nucleus of rats on acute and chronic pain modulation by formalin test

Authors: A. Haghparast¹, A. Esmaeili²

Abstract

Background and Aim: The cuneiformis nucleus (CnF), which rest in the ventrolateral portion of the periaqueductal gray matter, has opioid receptors that may modulate acute pain. The present study was conducted to evaluate the role of morphine injection into the area of rat's brain CnF in the modulation of chronic pain and antinociceptive effect of morphine on this area.

Materials and Methods: In this experimental study, 40 NMRI male rats were used for morphine and lidocaine microinjection into the CnF through a guide cannula by stereotaxic instrument in accordance with Paxinos and Watson characteristics. Chronic pain was induced by injection of 50 μ l of formalin 2.5% into the hind paw in rats and the number of grasping (biting and/or licking) of the area in phase I or acute phase (0-5 min) and phase II or chronic phase (15-60 min) were regarded as pain indices. The obtained data was analyzed by means of statistical tests including Analysis of Variance and Tukey post-hoc test at the significant level of $P \leq 0.05$.

Results: Biting frequency was almost the same in control (saline) and intact groups but it was higher in CnF morphine- and lidocaine-microinjected groups in phase I ($P < 0.01$) and phase II only for morphine-microinjected group ($P < 0.05$) as compared with control (saline-treated) rats. The co-administration of morphine and lidocaine into the CnF caused a marked analgesic response (even higher than solely morphine microinjection) in phase I ($P < 0.0001$) and phase II ($P < 0.05$) as compared with lidocaine- and morphine-treated rats in formalin test.

Conclusion: CnF has μ receptors and modulates chronic pain system as well. On the other hand, the role of morphine in acute and chronic pain descending systems is more important than lidocaine. So, it seems that CnF causes a significant analgesic response directly or through other brainstem structures in acute and/or chronic peripheral pain processing.

Key Words: Cuneiformis nucleus; Chronic pain; Morphine; Lidocaine; Formalin test; Rat

¹ Corresponding Author; Assistant Professor, Neuroscience Research Center, Shaheed Beheshti University of Medical Sciences, Tehran, Iran and Department of Physiology & Pharmacology, Faculty of Medicine, Kerman University of Medical Sciences, Kerman, Iran haghparast@yahoo.com

² Physician; Kerman University of Medical Sciences, Imam Khomeini Hospital, Bam, Iran