

# پارگی شبکیه، خونریزی و پتره و چین خوردگی ماکولا، ۱۵ ماه بعد از لیزر عیوب انکساری: گزارش مورد

غلامحسین یعقوبی<sup>۱</sup>، بهروز حیدری<sup>۲</sup>

## چکیده

خانم ۴۴ ساله‌ای با کاهش بینایی و مگس‌پران از ۴ روز قبل در چشم راستش، به کلینیک چشم‌پزشکی مراجعه نمود که در معاینه چشم، بهترین حدت بینایی تصحیح‌شده در چشم راست ۲۰/۸۰ و در چشم چپ ۲۰/۲۰ بود. بررسی سگمان قدامی، در هر دو چشم طبیعی بود. فوندوسکوپي چشم راست، پارگی شبکیه بعد از ۱۵ ماه از جراحی نزدیک‌بینی را نشان داد. جداشدگی شبکیه ساب‌کلینیکال، با خونریزی زجاجیه همراه بود. معاینه ته چشم در چشم چپ، در حد طبیعی بود. در اطراف پارگی، فتوکواگولاسیون با لیزر دیود انجام شد.

جداشدگی شبکیه ساب‌کلینیکال و خونریزی و پتره، یک ماه بعد از فتوکواگولاسیون با لیزر، با موفقیت و بهبودی همراه گردید؛ ولی گسترش چین‌خوردگی ماکولا، حدت بینایی بیمار را به ۳/۲۰۰ کاهش داد.

**واژه‌های کلیدی:** پارگی شبکیه، اصلاح نزدیک‌بینی با لیزر (LASIK)، عوامل خطر

مجله علمی دانشگاه علوم پزشکی بیرجند. ۱۳۹۱؛ ۱۹ (۴): ۴۶۳-۴۶۷

دریافت: ۱۳۹۱/۰۴/۲۲ پذیرش: ۱۳۹۱/۰۸/۲۳

<sup>۱</sup> نویسنده مسؤل، دانشیار، گروه چشم، دانشکده پزشکی، دانشگاه علوم پزشکی بیرجند، بیرجند، ایران.

نشانی: بیرجند- خیابان غفاری- بیمارستان ولیعصر (عج)- بخش چشم

تلفن: ۰۵۶۱-۴۴۴۳۰۰۱-۶ نمابر: ۴۴۴۲۰۸۸ پست الکترونیکی: yaqubig@yahoo.com

<sup>۲</sup> عضو هیأت علمی، دانشکده پزشکی، دانشگاه علوم پزشکی بیرجند، بیرجند، ایران.

## مقدمه

جداشدگی شبکیه ساب‌کلینیکال، بعد از اصلاح نزدیک‌بینی با لیزر (LASIK) گزارش شده است (۱).

نزدیک‌بینی متوسط تا شدید، یک عامل خطر مستقل برای جداشدگی شبکیه است. احتمال ایجاد جداشدگی شبکیه برای یک فرد از جمعیت عادی،  $0/3-0/5\%$  است، ولی این احتمال، با بالا رفتن میزان درجه نزدیک‌بینی، خصوصاً هنگامی که بالاتر از ۳ دیوپتر باشد، به ۱۰ برابر و اگر بیشتر از ۵ دیوپتر باشد، به حدود  $2/4\%$  افزایش می‌یابد (۲، ۳). رابطه بین جداشدگی شبکیه و جراحی نزدیک‌بینی قرنیه با لیزر کراتکتومی (photorective Keratectomy)، توسط چارتر و همکارانش گزارش شد (۴). Cengiz Aras و همکارانش نیز یک مورد با جداشدگی شبکیه دو طرفه رتین، همراه با پارگی وسیع رتین بعد از لیزر گزارش کردند (۵). Bo Qin و همکارانش، رابطه علت و معلولی‌ای بین جداشدگی شبکیه و جراحی نزدیک‌بینی قرنیه نیافتند (۶).

در این مقاله، یک مورد پارگی شبکیه یک‌طرفه، با جداشدگی شبکیه، خونریزی زجاجیه و چین‌خوردگی ماکولا (Macula Pucker) که ۱۵ ماه بعد از لیزر دو طرفه در چشم چپ رخ داده است، گزارش می‌گردد.

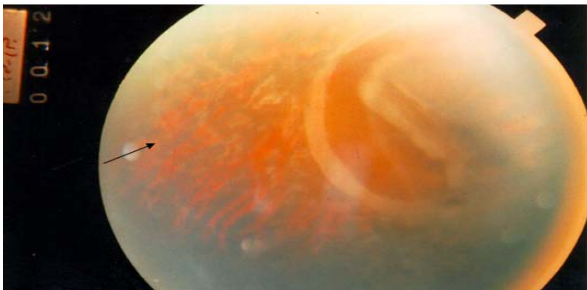## شرح مورد

خانم ۴۴ ساله‌ای، با شکایت از تاری دید و مگس‌پران و دیدن نور از ۴ روز قبل، به کلینیک چشم بیمارستان ولیعصر (عج) شهر بیرجند مراجعه نمود. در بررسی‌های به عمل

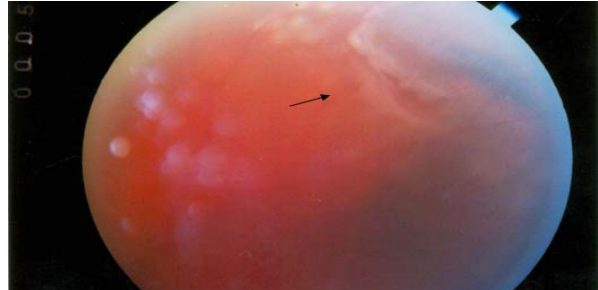آمده، نامبرده دچار نزدیک‌بینی بوده است که با اصلاح عینک به شماره ۴/۵ دیوپتر مشکلی نداشته است؛ لیکن به دلیل خستگی از عینک، بیمار تصمیم به اصلاح نزدیک‌بینی با استفاده از لیزر گرفته و در اکتبر ۲۰۰۰ تحت عمل لیزر قرار می‌گیرد.

معاینات قبل از عمل بیمار در دسترس نبود، ولی بعد از عمل، او از ناراحتی شدید چشم و اشک‌ریزش خفیف ۲ روز بعد از لیزر شاکی بود که این علایم بعد از گذشت ۲ روز بهبود یافت که معمولاً پس از لیزر این عوارض موقتی و زودگذر می‌باشد. بیمار هیچ سابقه‌ای از فتوکواگولاسیون پروفیلاکتیک (Prophylactic photocoagulation) در محیط شبکیه در هر دو چشم و ترومای چشمی بعد از عمل نداشت.

بهترین حدت بینایی تصحیح‌شده، در چشم راست  $20/80$  و در چشم چپ  $20/20$  بود. ارزیابی سگمان قدامی، در هر دو چشم طبیعی بود. یافته‌های معاینه ته چشم، خونریزی داخل ویتره و جداشدگی ساب‌کلینیکال شبکیه، در ربع سوپرانازال شبکیه چشم راست را نشان داد. دژنراسیون کیستیک خفیف در اطراف شبکیه هر دو چشم نیز مشاهده شد. فتوکواگولاسیون شبکیه، با استفاده از لیزر دیود، در اطراف پارگی شبکیه انجام شد (شکل یک). بعد از یک ماه از فتوکواگولاسیون با لیزر دیود، جداشدگی ساب‌کلینیکال شبکیه و خونریزی داخل زجاجیه برطرف شد (شکل ۲) اما حدت بینایی به خاطر چین‌خوردگی ماکولا، به میزان  $3/200$  کاهش پیدا کرد (شکل ۳).



شکل ۲- اسکار نقاط لیزر شده و چسبیدگی شبکیه (نشانگر)

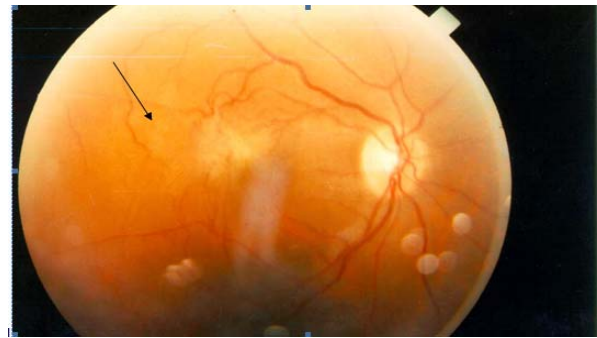


شکل ۱- کدورت در شفافیت محیط زجاجیه (خونریزی زجاجیه)، پارگی شبکیه، نقاط لیزر شده (نشانگر)

انجام شد، آنها عوارض لیزر را بر شبکیه و زجاجیه بسیار نادر دانستند و گزارش‌های مبنی بر وجود ارتباط بین لیزر و پیدایش مشکلات شبکیه و زجاجیه را اثبات شده ندانستند (۸). Charteris و همکارانش، ۱۰ مورد جداشدگی شبکیه را گزارش نمودند. نویسنده مذکور به این نتیجه رسید که سؤالش در مورد چندین قسمت از جراحی عیوب انکساری، تاکنون بی‌پاسخ مانده است (۹). علی‌رغم اینکه تعداد کمی از بیماران (۳۰ چشم)، برای پیگیری پس از عمل لیزر آمده بودند، در مدت ۱۲ سال، این مورد اولین موردی بود که در فردی با سابقه عمل جراحی عیب انکساری با استفاده از لیزر دیده شد؛ بنابراین پیشنهاد می‌شود که بیماران، پس از اصلاح عیب انکساری و قبل از عمل، از وضعیت چشم و عوارض احتمالی آگاه باشند. پیگیری و ارزیابی قبل و بعد از عمل، با توجه به نقش مجاورتی زجاجیه-شبکیه (مخصوصاً جداشدگی خلفی ویتروس) و مطلع‌بودن افراد، می‌تواند در برخورد با چنین مشکلاتی، نقش به‌سزایی داشته باشد. چین‌خوردگی ماکولا در این بیمار مبتلا به جداشدگی شبکیه و خونریزی زجاجیه، می‌تواند دلیلی بر مستعدشدن به تغییرات مجاورتی زجاجیه-شبکیه بعد از لیزر باشد؛ هر چند پاسخ به این سؤال در مورد عوارض جانبی لیزر (جداشدگی رتین، سوراخ‌شدن ماکولا، انسداد عروقی رتین، نوروپاتی اپتیک، چین‌خوردگی ماکولا و...)، نیازمند مطالعات مقایسه‌ای است تا در آن صورت به نتایجی برسیم که آیا این یافته‌ها جزو عوارض لیزردرمانی است و یا این یافته‌ای تصادفی می‌باشد.

بنابراین لیزردرمانی شبکیه در این بیمار، هر چند با جذب اندک مایع زیر شبکیه و چسبیدن شبکیه همراه بود اما بروز و گسترش چین‌خوردگی ماکولا، می‌تواند یک هشدار، نه تنها در مورد پیگیری غیرمعمول بیماران، بلکه در انتخاب قبل از عمل آنها و حل مشکلاتی که بعداً می‌تواند ظهور کند، باشد.

برای به دست‌آوردن جزئیات بیشتر از ضایعه ماکولا، آنژیوگرافی فلورسین پیشنهاد شد، اما بیمار آن را نپذیرفت.



شکل ۳- اسکار پاکر ماکولا (نشانگر)

## بحث

پارگی شبکیه در یک چشم فرد مبتلا به نزدیک‌بینی دوطرفه، بعد از ۱۵ ماه از لیزر در خانمی با نزدیک‌بینی متوسط (۴/۵ دیوپتر)، به طور اولیه می‌تواند ناشی از نزدیک‌بینی به‌تنهایی باشد؛ زیرا احتمال بروز جداشدگی شبکیه در افراد نزدیک‌بین، نسبت به چشمان بدون عیب انکساری بیشتر است. Ruiz-Moreno و همکارانش احتمال بروز جداشدگی شبکیه را در یک سری از بیمارانشان کم گزارش کردند. آنها نیز پیشنهاد کردند که لیزر، احتمال جداشدگی شبکیه را افزایش نمی‌دهد. آنها همچنین ۴ مورد جداشدگی رتین بعد از جراحی را گزارش کردند و میانگین سنی بیمارانشان را ۳۷/۷۵ و میانگین فاصله زمانی بعد از عمل تا وقوع جداشدگی شبکیه را حدود ۱۱/۲۵ ماه ذکر نمودند. همچنین سه نفر از بیماران آنها، پارگی به همراه کشش بر شبکیه را داشتند و فوتوکواگولاسیون با لیزر آرگون در ۲ نفر از آنها، حتی قبل از عمل انجام شده بود (۷). در موردی که هم اکنون گزارش می‌شود، بیمار ۴۴ سال داشت و ۱۵ ماه پس از لیزردرمانی، جداشدگی شبکیه پیش آمد؛ بنابراین مهمترین تفاوت این بیماران، میوپی متوسط با تاریخچه قبلی پارگی محیطی شبکیه پیش از جراحی عیب انکساری بود.

در مطالعه‌ای که توسط علیرضا میرشاهی و همکارش

## منابع:

- 1- Chan CK, Lawrence FC. Macular hole after laser in situ keratomileusis and photorefractive keratectomy. *Am J Ophthalmol.* 2001; 131 (5): 666-7.
- 2-Schepens-Heineman, *Retinal detachment and allied disease.* 2<sup>st</sup> ed. Canada: Butterworth; 2000.
- 3- Spaid RF. *Disease of retina and vitreous.* USA: W.B.Saunders Company; 1999.
- 4-Charteris DG, Cooling RJ, Lavin MJ, Mcleod D. Retinal detachment following excimer laser. *Brit J Ophthalmol.* 1997; 81 (9): 759-61.
- 5- Aras C, Ozdamar A, Karacorlu M, Sener B, Bahcecioglu H. Retinal detachment following laser in situ keratomileusis. *Ophthalmic Surg Lasers.* 2000; 31 (2): 121-5.
- 6- Qin B, Huang L, Zeng J, Hu J. Retinal detachment after laser in situ keratomileusis in myopic eyes. *Am J Ophthalmol.* 2007; 144 (6): 921-923.
- 7- Ruiz-Moreno JM, Pérez-Santonja JJ, Alió JL. Retinal detachment in myopic eyes after laser in situ keratomileusis. *Am J Ophthalmol.* 1999; 128 (5): 588-94.
- 8- Mirshahi A, Baatz H. Posterior segment complications of laser in situ keratomileusis (LASIK). *Surv Ophthalmol.* 2009; 54 (4): 433-40.
- 9-Charteris DG. Retinal detachment associated with excimer laser. *Curr Opin Ophthalmol.* 1999; 10 (3): 173-6.

Abstract

case report

## Horse shoe retinal tear, vitreous hemorrhage, macular pucker 15 months after laser in Situ keratomileusis

Gholamhossein Yaghoobi<sup>1</sup>, Behrouz Heydari<sup>2</sup>

A 44 year old woman presented with decreased vision and floaters, started since 4 days before, in her right eye referred to our ophthalmology clinic. On examination, it was found that the best corrected visual acuity was limited to R-E: 20/80 and that of the left eye: 20/20. Fundus examination of the right eye revealed a rhegmatogenous subclinical retinal detachment and vitreous hemorrhage 15 months after surgery for myopia, but the left fundus was normal. Barrier diod laser photocoagulation around the tear was done. Subclinical retinal detachment and vitreous hemorrhage resolved one month after barrier laser photocoagulation, but visual acuity of patient reduced to 3/200 due to development of macular pucker.

**Key Words:** Retinal Detachment, Laser Correction Of Short-Sightedness (LASIK), Risk Factors

*Journal of Birjand University of Medical Sciences. 2013; 19 (4): 463- 467*

*Received: July 12, 2012*

*Accepted: November 13, 2012*

---

<sup>1</sup> Corresponding author, Associate Professor, Department of Ophthalmology, Faculty of Medicine, Birjand University of Medical Sciences, Birjand, Iran      yaqubig@yahoo.com

<sup>2</sup>, Faculty Member, Faculty of Medicine, Birjand University of Medical Sciences, Birjand, Iran.