

ارزیابی تأثیر حمایتی عصاره هیدروالکلی گلبرگ زعفران در جلوگیری از پلیئوزیس هیپاتیس و تلانژیکتازی کبدی ناشی از مصرف جنتامایسین سولفات در موش صحرایی

آرش امیدي^۱، زهرا ترابي^۲، محمد حسن پورفرد^۳، محمود زردست^۴

چکیده

پلیئوزیس هیپاتیس، یک عارضه نادر است که با حضور حفره‌های پر خون در فضای پارانشیم کبد مشخص می‌شود. عوامل خطر پلیئوزیس هیپاتیس، بیماری‌هایی مانند: ایدز، سل، سرطان و مصرف داروهایی مانند استروئیدهای آنابولیک و آزاآنتی‌بیوتیک است. مطالعه حاضر به منظور بررسی اثرات عصاره الکل گلبرگ زعفران بر پلیئوزیس هیپاتیس تجربی در موش‌های صحرایی انجام گرفت. در این مطالعه، ۳۲ موش صحرایی نر نژاد ویستار، به چهار گروه: شاهد سالم، بیمار با جنتامایسین دوز ۸۰ mg/kg، عصاره با دوز ۴۰ mg/kg همراه با جنتامایسین ۸۰ mg/kg و عصاره با دوز ۸۰ mg/kg همراه با جنتامایسین با دوز ۸۰ mg/kg تقسیم شدند. پس از اتمام دوره، خونگیری از قلب آنها جهت سنجش مقادیر آنزیم‌های کبدی انجام شد. بافت کبد نیز تحت مطالعات هیستوپاتولوژیک قرار گرفت. مقادیر اسپاراتات آمینوترانسفراز در گروه‌های دریافت‌کننده جنتامایسین و گروه‌های تیمار با عصاره، به طور معنی‌داری ($P < 0.05$) در مقایسه با گروه سالم افزایش پیدا کرد. بین گروه‌های تیمار با عصاره و گروه جنتامایسین، اختلاف معنی‌داری مشاهده نشد. نتایج بافت‌شناسی نیز تأییدکننده حضور سینوزیوئیدهای خونی در گروه‌های دریافت‌کننده جنتامایسین بود که اختلافی بین آنها مشاهده نشد. طبق نتایج مطالعه، عصاره هیدروالکلی گلبرگ زعفران، تأثیری بر پلیئوزیس هیپاتیس و تلانژیکتازی ناشی از مصرف جنتامایسین در موش صحرایی ندارد.

واژه‌های کلیدی: پلیئوزیس هیپاتیس، گلبرگ زعفران، جنتامایسین، موش صحرایی

مجله علمی دانشگاه علوم پزشکی بیرجند. ۱۳۹۱؛ ۱۹ (۴): ۴۵۵-۴۶۲

دریافت: ۱۳۹۱/۰۴/۰۹ پذیرش: ۱۳۹۱/۰۹/۲۱

^۱ دانشیار، گروه مدیریت بهداشت دام، دانشکده دامپزشکی، دانشگاه شیراز، شیراز، ایران.

آدرس: شیراز- باجگاه (کیلومتر ۱۵)- دانشکده دامپزشکی

تلفن تماس: ۰۷۱۱۶۱۳۸۷۴۵. شماره: ۰۷۱۱۲۲۸۶۹۴۰. پست الکترونیکی: aomidi@shirazu.ac.ir

آدرس: دانش آموزانه کارشناسی ارشد فیزیولوژی، گروه علوم دامی، دانشکده کشاورزی، دانشگاه بیرجند، بیرجند، ایران.

آستادیار، گروه فارماکولوژی، دانشکده پزشکی، دانشگاه علوم پزشکی بیرجند، بیرجند، ایران.

آستادیار، گروه پاتولوژی، دانشکده پزشکی، دانشگاه علوم پزشکی بیرجند، بیرجند، ایران.

مقدمه

پلیئوزیس هپاتیس^۱، یک وضعیت غیرمعمول و نادر عروقی است که در آن، فضاهای پارانشیم کبدی به طور کیستیک پر از خون می‌شود. مشخصه بافت‌شناسی پلیئوزیس هپاتیس، حفره‌های پر از خون است که به طور تصادفی در سر تا سر بافت کبد پراکنده شده‌اند. اندازه این حفرات، معمولاً از چند میلی‌متر تا چند سانتی‌متر متغیر است (۱). چندین فرضیه در مورد پاتوژنز ایجاد آن وجود دارد؛ ممکن است در اثر آسیب بخش اپی‌تلیال سینوزوئیدها به وجود آید که خود می‌تواند، ناشی از انسداد جریان خون در کبد یا بر اثر نکروز هپاتوسیت‌ها باشد. احتمال اینکه نکروز کانونی پارانشیم کبد علت ایجاد این پدیده باشد، بیشتر است. این وضعیت، معمولاً بدون علامت مشخصی ایجاد می‌شود و در صورتی که شدت یابد، منجر به ایجاد زردی، هپاتومگالی، نارسایی کبدی و هموپریوتونوم می‌شود (۲). این اختلال، در بیماران مبتلا به کارسینوما کبدی، اختلالات خونی، سندروم هوچکین، سل ریوی، مبتلایان به ایدز (پلیئوزیس باسیلر که به وسیله بارتونلاهنسله و بارتونلاکوئیتانا ایجاد می‌شود) و همچنین در ۲۰ تا ۵۰ درصد افرادی که مورد عمل‌های پیوند اعضا مانند قلب و کلیه قرار می‌گیرند، مشاهده شده است (۲، ۳). پلیئوزیس کبدی همچنین در مصرف‌کنندگان برخی داروها شامل: استروئیدهای آنابولیک، داروهای خوراکی ضد بارداری، کورتیکواستروئیدها، تاموکسیفن، دی‌اتیل استیل بسترول، آزاتیوپرین، تیوگوانین، مرکاپتوپورین و متوترکسات دیده می‌شود (۳، ۴)؛ همچنین پس از برخورد با برخی سموم مانند: پلی‌وینیل کلرید، آرسنیک و اکسید توریوم هم دیده شده است (۴). جنتامایسین، از دسته آمینوگلیکوزیدها می‌باشد که به‌خصوص در دوران نوزادی در انسان به طور وسیع مورد استفاده قرار می‌گیرد. از عوارض مهم آن، سمیت کلیوی می‌باشد (۵). مصرف بالینی جنتامایسین که یک آنتی‌بیوتیک آمینوگلیکوزیدی می‌باشد، با وجود اثرات درخشان بالینی آن،

در انسان و حیوانات به سبب عوارض جانبی دارو، محدود شده است. رادیکال‌های آزاد، موجب پراکسیداسیون فسفولیپیدهای غشایی، شکسته‌شدن و دنا توره‌شدن پروتئین‌ها می‌شوند. این اثر، موجب تغییرات سیالیت غشا می‌گردد و در نتیجه غشا، نسبت به مولکول‌هایی حتی به بزرگی آنزیم‌ها، قابل نفوذ می‌گردد (۶). ایجاد آپوپتوزیس یا مرگ برنامه‌ریزی‌شده سلول و ایجاد رادیکال‌های آزاد، از مکانیسم‌های اثر جنتامایسین بر بافت‌های بدن موجود زنده است. رادیکال‌های آزاد می‌توانند، بر بسیاری از اندام‌های بدن مانند کبد و کلیه تأثیر منفی داشته باشند (۷). گونه‌های فعال اکسیژن به ویژه رادیکال هیدروکسیل، باعث پراکسیداسیون چربی‌ها، تخریب غشاهای سلولی، اکسیداسیون پروتئین‌ها و اسیدهای نوکلئیک و تخریب بافتی می‌شوند (۸). زعفران^۲ به عنوان یک گیاه دارویی، برای درمان اختلالات معدی، سوء هاضمه، افزایش اشتها و به عنوان ضد اسپاسم کاربرد دارد (۹). زعفران، دارای اثرات کاهنده چربی خون، ضد التهاب، آنتی‌اکسیدان و ضد سرطان نیز می‌باشد؛ همچنین از زعفران برای درمان اختلالات عصبی و آسم نیز استفاده می‌شود (۱۰). ارتباط معنی‌دار فعالیت آنتی‌اکسیدانی مواد گیاهی، با محتویات ترکیبات فنولی آن به اثبات رسیده است. گلبرگ زعفران، یک منبع گیاهی غنی از مواد پلی‌فنولی است (۹). آنتی‌اکسیدان‌ها، جلوی عمل رادیکال‌های آزاد فعال و ویرانگر را می‌گیرند و آنها را خنثی می‌کنند؛ لذا تأمین ذخایر آنتی‌اکسیدان، به منظور کاهش آثار تنش اکسایشی، امر مهمی تلقی می‌شود. پاتوژنز ایجاد پلیئوزیس هپاتیس ناشناخته است؛ از طرفی بسیاری از اثرات گلبرگ زعفران نیز مورد بررسی قرار نگرفته است. اگر آسیب بخش اپی‌تلیال سینوزوئیدها و نکروز هپاتوسیت‌ها، در نتیجه تأثیرات رادیکال‌های آزاد ناشی از مصرف جنتامایسین باشد، بنابراین استفاده از یک منبع غنی از آنتی‌اکسیدان، می‌تواند جلوی ایجاد پلیئوزیس هپاتیس را بگیرد و از این طریق، به درک

² *Crocus sativus*¹ *Peliosis hepatis*

۱- گروه شاهد سالم: دریافت روزانه نیم سی سی نرمال سالین به مدت هفت روز.

۲- گروه شاهد بیمار: دریافت دوز ۸۰ میلی گرم جنتامایسین سولفات (شرکت اکسیر، ایران) به ازای هر کیلوگرم وزن بدن، به مدت هفت روز.

۳- گروه دریافت کننده دوز پایین عصاره گلبرگ+جنتامایسین: دریافت روزانه ۴۰ میلی گرم عصاره گلبرگ زعفران به ازای هر کیلوگرم وزن بدن و تزریق جنتامایسین با دوز ۸۰ میلی گرم به ازای هر کیلوگرم وزن بدن به مدت هفت روز.

۴- گروه دریافت کننده دوز بالای عصاره گلبرگ+جنتامایسین: دریافت روزانه ۸۰ میلی گرم عصاره گلبرگ زعفران و نیز ۸۰ میلی گرم جنتامایسین، به ازای هر کیلوگرم وزن بدن به مدت هفت روز.

تمام تزریق‌ها، به صورت داخل صفاقی و توسط سرنگ انسولین انجام شد. حلال، عصاره نرمال سالین بود. حداقل یک ساعت فاصله بین تزریق جنتامایسین و عصاره، رعایت شد. موش‌ها در پایان آزمایش، پس از ۲۴ ساعت از آخرین تزریق، توسط اتر بیهوش شدند و خون‌گیری از قلب آنها جهت سنجش مقادیر آنزیم‌های کبدی انجام شد. بافت کبد نیز جدا شد و برای تهیه مقاطع بافتی، درون محلول فرمالین بافر ۱۰ درصد قرار گرفت. نمونه‌های بافتی کبد، با رنگ‌آمیزی هماتوکسیلین و ائوزین، رنگ‌آمیزی شدند و با میکروسکوپ نوری، مورد ارزیابی قرار گرفتند. تجزیه و تحلیل آماری داده‌ها با استفاده از نرم‌افزار SPSS (ویرایش ۱۶) انجام گرفت. سطح معنی‌داری، $P < 0.05$ در نظر گرفته شد. از آزمون آماری ANOVA و تست تعقیبی توکی، برای آنالیز داده‌ها استفاده شد. نتایج به صورت $Mean \pm SD$ نمایش داده شد.

یافته‌ها

مطابق جدول یک، مقایسه مقادیر آنزیم‌های کبدی در بین گروه‌ها نشان داد که مقدار آنزیم آسپاراتات آمینوترانسفراز،

پاتوژنز ایجاد آن کمک نماید؛ لذا هدف از تحقیق حاضر، بررسی تأثیر استفاده از عصاره هیدروالکلی گلبرگ زعفران، در درمان پلیئوزیس هیپاتیس ناشی از مصرف جنتامایسین سولفات در موش صحرایی بود.

روش تحقیق

جمع‌آوری گیاه و تهیه عصاره

گیاه زعفران در تاریخ آبان ماه ۱۳۸۹، از مزارع حومه شهرستان بیرجند جمع‌آوری شد. زعفران جمع‌آوری شده، در هرباریوم دانشکده کشاورزی دانشگاه بیرجند، با کد شناسایی ۲۶۶۹/۸۴ ثبت شد. ابتدا گلبرگ‌ها، از کلاله و پرچم‌ها جدا شده و در سایه خشک شدند. در مرحله بعد، گلبرگ‌ها آسیاب شدند؛ سپس عصاره‌گیری به روش خیساندن انجام شد. جهت عصاره‌گیری، ۵۰ گرم گلبرگ پودر شده زعفران، در ۱۰۰۰ سی سی الکل ۸۰ درجه، به مدت ۲۴ ساعت، بر روی شیکر مغناطیسی قرار داده شد. بعد از ۲۴ ساعت، محلول با کاغذ صافی واتمن شماره یک صاف شد. برای حذف حلال، از دستگاه دوار تقطیر در خلأ استفاده شد و سپس با استفاده از دستگاه فریزدرایر، پودر لئوفلیزه گلبرگ زعفران به دست آمد. محصول تولیدی ۳۰ درصد بود. پودر حاصله، تا زمان تهیه محلول قابل تزریق از عصاره، درون یخچال نگهداری شد.

حیوانات

تعداد ۳۲ سر موش صحرایی نر نژاد ویستار با وزن تقریبی ۲۰۰-۲۵۰ گرم، از مؤسسه انستیتو پاستور تهران خریداری شدند و در مرکز نگهداری حیوانات آزمایشگاهی دانشگاه علوم پزشکی بیرجند، در شرایط دمایی 22 ± 2 درجه سانتی‌گراد و دوره روشنایی- تاریکی ۱۲ ساعت، نگهداری شدند. موش‌های صحرایی، دسترسی آزاد به آب و غذا داشتند.

طراحی روش اجرا

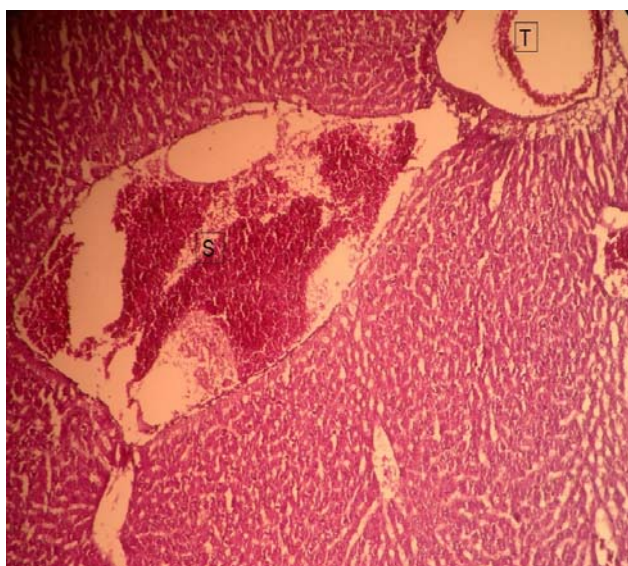
موش‌های صحرایی، پس از تقسیم تصادفی به ۴ گروه مساوی به ترتیب زیر، مورد مداخله قرار گرفتند:

در بین تمام گروه‌ها، در قیاس با گروه شاهد سالم به طور معنی‌داری افزایش یافته است ($P=0/013$). تفاوتی بین گروه شاهد بیمار با گروه‌های مداخله مشاهده نشد. مطالعه تغییرات آلانین آمینوترانسفراز نشان می‌دهد که جنتامایسین و عصاره‌های گلبرگ زعفران، بر مقادیر آن تأثیری نداشته‌اند. در مطالعات میکروسکوپی نمونه‌های کبدی، در گروه شاهد، ساختار و بافت کبد کاملاً طبیعی مشاهده شد (شکل ۱). شکل ۲، نمای میکروسکوپی کبد را در گروه شاهد بیمار نشان

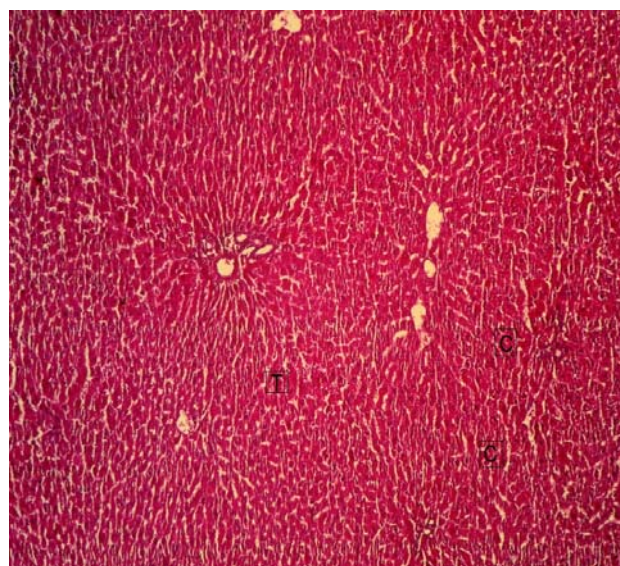
جدول ۱- مقایسه میزان سرمی AST و ALT در گروه‌های مورد آزمایش

گروه‌ها (n=8)	آسپاراتات آمینو ترانسفراز mean±SD	آلانین آمینو ترانسفراز mean±SD
گروه ۱ شاهد سالم	۱۲۱/۵۰±۲۶/۱۹	۶۸/۸۰±۱۰/۱۶
گروه ۲ شاهد بیمار، جنتامایسین	*۲۶۴/۰۰±۱۷/۳۱	۶۷/۰۰±۵/۸۵
گروه ۳ دوز پایین عصاره گلبرگ+جنتامایسین	*۳۲۶/۰۰±۲۳/۳۷	۷۶/۵۰±۴/۴۰
گروه ۴ دوز بالای عصاره گلبرگ +جنتامایسین	*۳۱۸/۰۰±۳۶/۵۱	۶۵/۵۰±۷/۹۲

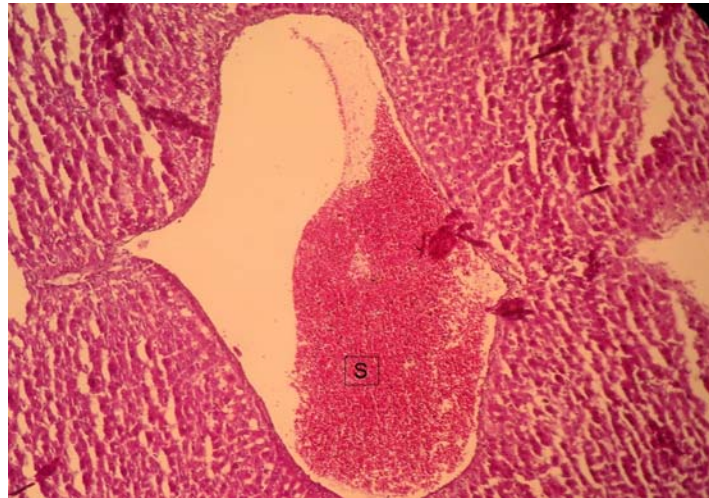
* $P<0/05$ در مقایسه با گروه شاهد سالم



شکل ۲- نمای میکروسکوپی از کبد گروه شاهد بیمار، جنتامایسین سولفات؛ پلیئوزیس هپاتیس در کبد گروه شاهد بیمار مشاهده می‌شود. سینوزوئیدهای عروقی وسیع شده‌اند (S) و در این ناحیه، دریاچه‌های خونی ایجاد شده است. تریادپورت شامل: ورید پورت، شریان کبدی و مجرای صفراوی نیز در شکل مشخص شده است (T)، (رنگ آمیزی هماتوکسین ائوزین، $40\times$).



شکل ۱- نمای میکروسکوپی از کبد گروه شاهد سالم؛ ورید مرکزی لوبولی (C)، تریاد پورت (T)، (رنگ آمیزی هماتوکسین ائوزین، $40\times$).



شکل ۳- نمای میکروسکوپی از کبد گروه دریافت کننده دوز پایین عصاره گلبرگ زعفران به همراه جنتامایسین، ۴۰mg/kg عصاره گلبرگ زعفران، سینوزوئیدهای خونی اتساع یافته (تلائنیکتازی) و پر از گلبول‌های قرمز، به وضوح مشخص است (S)، (رنگ آمیزی هماتوکسین اتوزین، $\times 40$).

بحث

کبد و کلیه تأثیر منفی داشته باشند (۷). تجویز جنتامایسین با دوز ۸۰ میلی‌گرم به ازای هر کیلوگرم وزن بدن، می‌تواند روند آپوآپتوزیس را در سلول‌های کبد موش صحرایی شروع کند (۱۴). تجویز همزمان سیسپلاتین و جنتامایسین، می‌تواند اثر سمی بر بافت کبد در خوچه هندی داشته باشد (۱۲). در این مطالعه، تجویز جنتامایسین با دوز ۸۰ میلی‌گرم به ازای هر کیلوگرم وزن بدن، منجر به افزایش معنی‌دار در سطح آنزیم کبدی آسپارات آمینوترانسفراز در گروه شاهد سالم گردید که نتایج آن با نتایج مطالعات Khan و همکاران با میزان ۲۰۰ میلی‌گرم به ازای هر کیلوگرم وزن بدن در سال ۲۰۱۱ هم‌خوانی داشت (۱۳). این نتایج، مؤید آسیب ناشی از جنتامایسین در بافت کبد است. مقایسه گروه‌های دریافت کننده عصاره گلبرگ زعفران با گروه بیمار، اختلاف معنی‌داری را نشان نداد. این بدان معنا است که عصاره هیدروالکلی گلبرگ زعفران، تأثیری در کاهش آنزیم‌های کبدی نداشته است. مطالعه بافتی مقاطع تهیه شده از بافت کبد در گروه‌های مختلف نیز یافته‌های بیوشیمیایی را تأیید می‌کند؛ زیرا در گروه‌های دریافت کننده عصاره گلبرگ زعفران

تحقیقات اندکی در مورد تأثیر جنتامایسین سولفات در ایجاد نارسایی کبدی وجود دارد. پلی‌توزیس هپاتیس، بیماری غیرمعمولی است که با وجود فضا‌های نامنظم و کیستی مملو از گلبول قرمز در پارانشیم کبد مشخص می‌شود. اغلب با اتساع سینوزوئیدها یا تلانژیکتازی، مشخص می‌شود. علت ایجاد آن نامشخص است و در گونه‌های مختلفی شامل: انسان، گاو، سگ و گربه گزارش شده است (۱۱). آمینوگلیکوزیدها (جنتامایسین، آمیکاسین و تورامایسین) جزو داروهای مهم در درمان عفونت‌های گرم منفی هستند. آمینوگلیکوزیدها از مولکول‌های هیدروفیل تشکیل شده‌اند. اتصال آمینوگلیکوزیدها با غشای با بار منفی سلول‌ها، موجب تداخل در کاتابولیسم فسفولیپیدها و تغییر در نفوذپذیری غشای سلول‌ها می‌گردد. اثرات منفی آمینوگلیکوزیدها، می‌تواند با تغییر در اپی‌تلیوم توبول‌های کلیه و ایجاد اختلال در عملکرد کلیه‌ها، موجب ایجاد آپوآپتوزیس یا مرگ برنامه‌ریزی شده سلول و ایجاد رادیکال‌های آزاد گردد. رادیکال‌های آزاد می‌توانند، بر بسیاری از اندام‌های بدن مانند

استرس اکسیداتیو هم مورد ارزیابی قرار می‌گرفت، شاید می‌توانست نقش استرس اکسیداتیو در پاتوژنز ایجاد تلانژیکتازی و پلیئوزیس هپاتیس در اثر درمان با جنتامایسین سولفات را منتفی دانست.

به هر حال نتایج تحقیق حاضر نشان می‌دهد که جنتامایسین سولفات می‌تواند در موش‌های صحرایی، آسیب کبدی ایجاد کند. در استفاده از جنتامایسین در امور تحقیقاتی و درمانی، می‌بایست علاوه بر اثرات مضر بر کلیه، به اثرات کبدی آن هم توجه شود.

نتیجه‌گیری

طبق نتایج مطالعه، عصاره هیدروالکلی گلبرگ زعفران، تأثیری بر پلیئوزیس هپاتیس و تلانژیکتازی ناشی از مصرف جنتامایسین در موش صحرایی ندارد.

تقدیر و تشکر

این تحقیق بخشی از پایان‌نامه خانم زهرا ترابی برای دریافت درجه کارشناسی ارشد فیزیولوژی دام می‌باشد. نویسندگان از حمایت‌های دانشگاه بیرجند و مدیریت گروه پژوهشی زعفران، آقای دکتر محمد علی بهدانی کمال تشکر را دارند. انجام این پژوهش بدون همکاری معاون تحقیقات و فناوری دانشگاه پزشکی بیرجند، آقای دکتر زربان مقدور نبود.

و همچنین در گروه شاهد بیمار، به وضوح سینوزیوئیدهای مملو از گلبول‌های قرمز، تلانژیکتازی و پلیئوزیس هپاتیس قابل رؤیت است. عصاره نتوانسته است از به وجود آمدن آنها جلوگیری نماید. مطالعات زیادی بر روی استفاده از ترکیبات مختلف، در جهت جلوگیری از آسیب به بافت کبد انجام گرفته است. محققانی نقش افزایش نفوذپذیری میتوکندری‌ها را در ایجاد آپوپتوز به واسطه جنتامایسین پیشنهاد می‌کنند (۱۴). در تحقیقی، تجویز طولانی مدت عصاره آبی سیر توانست، فیبروز کبدی و آسیب اکسیداتیو به کبد را که در اثر انسداد مجاری صفراوی در موش‌های صحرایی ایجاد شده بود، کاهش دهد (۱۵). در مطالعه دیگری که بر روی تأثیر گیاه خار مریم انجام شد؛ مشاهده گردید، موش‌هایی که در آنها نکروز هموراژیک بافت کبد توسط تجویز فالوئیدین (Phalloidin) صورت گرفته است، گیاه خارمریم تأثیر پیشگیری‌کننده و درمانی دارد. تجویز فالوئیدین، موجب ایجاد واکوئل‌های سیتوپلاسمی مملو از خون شده بود (۱۶). مسجدی و همکاران (۱۳۸۸)، در خصوص استفاده از سیر جهت پیشگیری از تخریب بافت کبد در موش‌های تحت اثر استرپتوزوتوسین، تحقیقی انجام دادند. در این مطالعه مشاهده شد که سیر، تأثیری در پیشگیری از آسیب کبدی ندارد. در پژوهش مذکور، عصاره هیدروالکلی گلبرگ زعفران، تأثیری بر درمان پلیئوزیس هپاتیس ناشی از مصرف جنتامایسین سولفات در موش صحرایی نداشته است. در صورتی که پارامترهای خونی بیشتری خصوصاً فاکتورهای

منابع:

- 1-Nakamura Y. Non-neoplastic nodular lesions in the liver. *Pathol Int.* 1995; 45 (10): 703-14.
- 2- Verswijvel G, Janssens F, Colla P, Mampeay S, Verhelst H, Van Eycken P, et al. Peliosishepatis presenting as a multifocal hepatic pseudotumor: MR finding in two cases. *Eur Radiol.* 2003; 13 (4): 40-44.
- 3- Leong SS, Cazen RA, Yu GS, Lefevre L, Carson Jw. Abdominal visceral peliosis associated whit bacillary angiomatosis: ultrastructural evidence endothelial destruction by bacilli. *Arch Pathol Lab Med.* 1992; 116 (8): 866-71.
- 4- Gouya H, Vignaux O, Legmann P, de Pigneux G, Bonnin A. peliosishepatis helical CT and dynamic MRI finding. *Abdom Imaging.* 2001; 26 (5): 507-9.
- 5- Falakolaflaki B, Habibi M, Jamshidi MR. Effects of gentamicin on urinary electrolyte excretion in admitted neonate. *Scientific Journal of Hamedan University of Medical Sciences and Health Services.* 2008; 14 (4): 13-8. [Persian]

- 6- Ghaznavi R, Kadkhodaei M, Khastar H, Zahmatkesh M. Renal oxidative status and histology in gentamicin nephrotoxicity: the effect of antioxidant vitamins. *The Journal of Tehran Faculty of Medicine*. 2006; 64 (5): 15-22. [Persian]
- 7- Stojiljkovic N, Stojiljkovic M, Randjelovic P, Veljkovic S, Mihailovic D. Cytoprotective effect of vitamin C against gentamicin-induced acute kidney injury in rats. *Exp Toxicol Pathol*. 2012; 64 (1-2): 69-74.
- 8- Naghizadeh B, Boroushaki M.T, Mofidpour H. Preventive Effect of crocin against cispelatin- induced acute renal damage in rat. *Iranian J Basic Med Sci*. 2006; 9 (4): 281-286.
- 9- Nayebpour M, Khori V, Azadbakht M, Alizadeh M, Pourabouk M, Bodaghabadi F. Rate - dependent Electrophysiological Effects of Crocus sativus on Extracellular Field Potential of Isolated Rabbit Heart In-vitro. *Journal of Medicinal Plants*. 2010; 9 (36): 48-56. [Persian]
- 10- Mohajeri M, Doustar y, Rezaei A, Mesgari-Abbasi M. Hepatoprotective effect of ethanolic extract of Crocus sativusL. (Saffron) stigma in comparison with Silymarin against Rifampin induced hepatotoxicity in rats. *Zahedan Journal of Research in Medical Sciences*. 2011; 12 (5):53-59.
- 11- Brown PJ, Henderson JP, Galloway P, O'Dair H. and Wyatt JM. Peliosis hepatis and telangiectasis in 18 cats. *J Small Anim Pract*. 1994; 35(2): 73-7.
- 12- Kohn S, Fradis M, Robinson E, Iancu TC. 2005 Hepatotoxicity of Combined Treatment with Cisplatin and Gentamicin in the Guinea Pig. *Ultrastruct Pathol*. 2005; 29 (2): 29-137.
- 13- Khan MR, Badar I, Siddiquah A. Prevention of hepatorenal toxicity with Sonchusasper in gentamicin treated rats. *BMC Complement Altern Med*. 2011; 11: 113.
- 14- Dehne N, Rauen U, de Groot H, Lautermann J. Involvement of the mitochondrial permeability transition in gentamicin ototoxicity. *Hear Res*. 2002; 169 (1-2): 47-55.
- 15- Gedika N, Kabasakalb L, Şehirlib O, Ercanc F, Sirvancic S, Keyer-Uysalb M. and Şenerb G. Long-term administration of aqueous garlic extract (AGE) alleviates liver fibrosis and oxidative damage induced by biliary obstruction in rats. *Life Sci*. 2005; 76 (22): 2593-606.
- 16- Tuchwebera B, Sieck R, Trost W. Prevention by silybin of phalloidin-induced acute hepatotoxicity. *Toxicol Appl Pharmacol*. 1979; 51 (2): 265-75.
- 17- Masjedi F, Gol A, Dabiri SH, Javadi A. Preventive Effect of Garlic on Histopathology of Liver and Markers of Hepatic Injury in Streptozotocin- induced Diabetic Rats. *Iranian Journal of Endocrinology and Metabolism*. 2009; 11 (4): 433-41.

Evaluation of protective effect of hydroalcoholic extract of *Crocus sativus* petals on preventing of gentamicin induced peliosis hepatis and hepatic telangiectasis in rats

Arash Omid¹, Zahra Torabi², Mohammad Hassanpoorfard³, Mahmood Zardast⁴

Peliosis hepatis is a rare liver disease characterized by blood-filled cavities scattered irregularly throughout the liver. Risk factors for peliosis include chronic illness such as AIDS, tuberculosis, cancer also use of some drugs such as anabolic steroids and azathioprine. The aim of the present study was to evaluate the curative properties of crocus sativus petals on induced peliosis hepatis in rats. Thirty two male Wistar rats (weight: 180-220 g) were randomly divided into four equal groups: group 1 (healthy group) received only IP normal saline, group2 received IP 80mg/kg.bw gentamicin, group3 IP 80mg/kg.bw gentamicin+ 40mg/kg crocus sativus petal extract, and group 4 was given IP 80mg/kg.bw gentamicin+ 40mg/kg crocus sativus petal extract. At the end of the experiment, the rats were anesthetized and their blood samples were collected through cardiac puncture for AST and ALT measurement. Then, the livers of the subjects were excised and fixed in formalin. It was found that AST significantly increased in gentamicin group ($P < 0.05$) compared to the healthy group and groups treated by means of crocus sativus petal extract. Moreover, there was no significant differences between the groups administered the extract and those given gentamicin. Histologically, heterogeneous multiple blood-filled cavities were observed in gentamicin group (2) and the treatment groups (3 and 4). The results of the present study show that doses of hydroalcoholic extract of crocus sativus do not effect on peliosis hepatic and telangiectasis due to gentamicin sulfate in rats.

Key Words: Peliosis hepatis, Crocus sativus petal extract, Gentamicin, Rat

Journal of Birjand University of Medical Sciences. 2013; 19 (4): 455- 462

Received: June 29, 2012

Accepted: December 11, 2012

¹ Corresponding author, associate professor, Cattle health management department, Veterinary school, Shiraz university, Iran
aomid@shirazu.ac.ir

² BSc. in veterinary science, veterinary science department, agriculture school, Birjand university, Iran

³ Assistant professor, Pharmacology department, school of medicine, Birjand University of Medical Sciences (BUMS)

⁴ Assistant professor, Pathology department, school of medicine, Birjand University of Medical Sciences (BUMS)