

## ابتلا نوزاد به آمیبیاز روده‌ای؛ گزارش یک مورد نادر

عبدالرضا ملک<sup>۱</sup>، نرگس افضلی<sup>۲</sup>

### چکیده

انتامبا هیستولیتیکا یک عفونت انگلی شایع در کودکان است که عامل ایجاد کولیت آمیبی می‌باشد. این عفونت در نواحی گرمسیری با سطح اقتصادی-اجتماعی پایین شایع‌تر است. ابتلا به عوارض خارج روده‌ای به صورت آبسه‌های کبدی در کودکان، کشنده می‌باشد. بروز این بیماری در دوره نوزادی، بندرت گزارش شده است. در این مقاله، نوزاد ۲۵ روزه مبتلا به دیسانتری آمیبی گزارش شده است. عوامل مستعدساز شناخته‌شده به این بیماری در این نوزاد وجود نداشت. بیمار با موفقیت تحت درمان با مترونیدازول قرار گرفت و در پیگیری‌های بعدی بالینی و آزمایشگاهی، یافته غیر طبیعی مشاهده نشد. شیرخوار رشد و نمو کاملاً طبیعی داشت.

واژه‌های کلیدی: آمیبیازیس، اسهال خونی، انتامبا هیستولیتیکا، نوزاد

مجله علمی دانشگاه علوم پزشکی بیرجند. ۱۳۹۰؛ ۱۸(۲): ۱۴۵-۱۵۰

دریافت: ۱۳۸۹/۰۸/۰۵ اصلاح نهایی: ۱۳۹۰/۰۷/۰۳ پذیرش: ۱۳۹۰/۰۷/۰۴

---

<sup>۱</sup> نویسنده مسؤل، استادیار گروه کودکان، دانشکده پزشکی، دانشگاه آزاد اسلامی واحد مشهد، ایران  
آدرس: مشهد- بیمارستان ۲۲ بهمن دانشگاه آزاد اسلامی- بزرگراه فجر- جنب پارک بسیج  
تلفن: ۰۵۱۱۲۵۹۴۳۴۵ شماره: ۰۵۱۱۲۵۷۳۵۰۰ پست الکترونیکی: armalek2005@yahoo.com  
<sup>۲</sup> استادیار گروه رادیولوژی، دانشکده پزشکی، دانشگاه آزاد اسلامی واحد مشهد، ایران

## مقدمه

نوزادان بستری مبتلا به آمیبیاز روده‌ای، درمان دارویی مؤثر واقع شده، بیماران بهبود یافته‌اند (۱۳، ۱۴). در این مقاله نوزادی گزارش می‌شود که با وجود هیچ‌گونه عامل خطر ساز شامل تغذیه با شیشه و پستانک، عدم وزن‌گیری، سابقه بستری در بیمارستان، وجود فرد بیمار یا ناقل در خانواده، وجود نقص ایمنی در آزمایشات اولیه و استفاده از آب آلوده و گیاهان دارویی در شرح حال وی، به کولیت آمیبی مبتلا و با موفقیت درمان شد.

## شرح مورد

نوزاد پسر ۲۵ روزه به علت دو نوبت اسهال خونی و تب در بخش ویژه نوزادان بستری گردید؛ از صبح روز مراجعه تا هنگام بستری، پنج نوبت دفع آبکی داشت که دو نوبت آن همراه با دفع خون روشن بود. نوزاد فرزند دوم خانواده در ۳۸ هفتگی بارداری به روش سزارین انتخابی متولد شده بود. وزن هنگام تولد ۳۲۹۰ گرم، قد ۵۱ سانتیمتر و دور سر ۳۶ سانتیمتر بود. تغذیه فقط شیر مادر و از ۱۰ روزگی قطره مولتی‌ویتامین مصرف می‌کرد و در تغذیه وی از شیشه و پستانک استفاده نشده بود. در سابقه خانوادگی یک برادر ده ساله سالم و پدر و مادر سالم، وضعیت اقتصادی مناسب و تحصیلات دانشگاهی داشتند و مادر نوزاد، پرستار بود. نوزاد از روز چهارم تولد به مدت سه روز تحت نظر کارشناس پرستاری دوره‌دیده به علت زردی فیزیولوژیک تشدیدشده تحت فتوتراپی در منزل قرار گرفته بود. در درمان زردی نوزاد به هیچ وجه از داروهای گیاهی مانند ترنجبین و شیرخشت استفاده نشده بود. در زمان مراجعه وزن وی ۴۱۰۰ گرم، حال عمومی خوب، علائم حیاتی و رفلکس‌های نوزادی طبیعی بودند و علائم دهیدراتاسیون وجود نداشت. در آزمایش مدفوع درخواستی، کیست و تروفوزوئیت آمیب هیستولیتیکا مثبت گزارش شد. بیمار در بخش ویژه نوزادان بستری و از نظر عفونت تحت بررسی کامل قرار گرفت. مجدداً آزمایش مدفوع و کشت مدفوع درخواست شد. با توجه به مثبت بودن اسمیر مجدداً مدفوع از

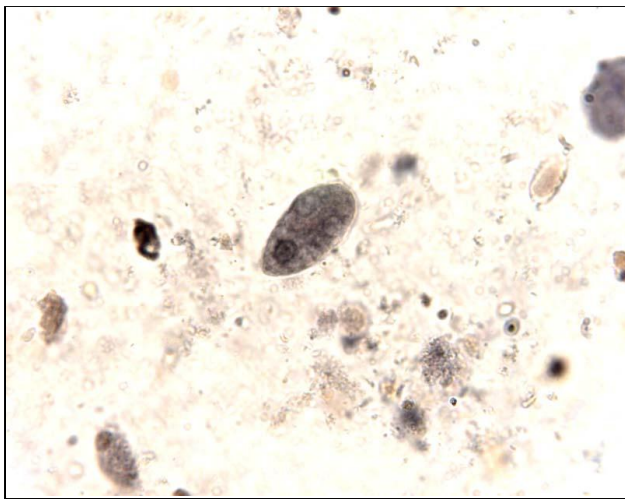
آنتامبا هیستولیتیکا یک عفونت انگلی پروتوزوایی است که از علل عمده دیسانتری در انسان به شمار می‌رود (۱). عفونت با آمیب هیستولیتیکا در ۸۰٪ موارد بدون علامت است و علائم گوارشی در تعداد کمی از کودکان ایجاد می‌شود (۲). گروه‌های پرخطر عبارتند از سالمندان آسایشگاه‌ها، شیرخواران بخصوص مواردی که از شیر مادر تغذیه نمی‌شوند، زنان باردار، افراد دچار نقص ایمنی، عقب‌مانده‌های ذهنی و کودکان دچار سوء تغذیه (۳). محل تهاجم معمولاً روده بزرگ می‌باشد و در مواردی که به صورت خارج روده‌ای کبد، ریه و مغز را مبتلا می‌نماید، علائمی شدید و کشنده را بروز می‌دهد (۴، ۵). این بیماری یکی از شایعترین علل دیسانتری منتقله از آب و غذای آلوده در کودکان می‌باشد (۶). جوشاندن، بهترین راه از بین بردن کیست انگل است ولی در برابر کلرزی، فریزکردن، اسید معده و آنزیم‌های گوارشی مقاوم می‌باشد.

شایعترین سن کولیت آمیبی در کودکان، ۱ تا ۵ سالگی است که با مرگ و میر بیشتری نیز همراه می‌باشد. آنتامبا هیستولیتیکا در مناطق در حال توسعه بخصوص آفریقا، هند و آمریکای جنوبی، بالاترین میزان مرگ و میر را دارد؛ سومین عامل انگلی کشنده است و در سراسر جهان سالانه حدود یکصد هزار مرگ در اثر آن گزارش می‌گردد (۷). بر اساس مطالعات انجام‌شده، انسان می‌تواند در هر سنی به این بیماری مبتلا شود؛ بنابراین آموزش بهداشت، کنترل و نظارت بر منابع آب و غذا در پیشگیری از این بیماری ضروری می‌باشد (۲، ۸). این عفونت در دوره نوزادی بسیار نادر است؛ بخصوص در نوزادانی که در بیمارستان بستری نبوده، صرفاً از شیر مادر تغذیه می‌نمایند، مواردی که از اسپانیا و پاکستان گزارش شده است، نوزادان بسیار بد حالی بودند که با سابقه بستری در بیمارستان دچار آبسه آمیبی کبد شدند (۹، ۱۰)؛ همچنین در گزارش‌هایی از آفریقای جنوبی و بنگلادش، عفونت روده‌ای در نوزادان بستری منجر به نکروز و مرگ شده است (۱۱، ۱۲)؛ البته در گزارش مواردی از کره جنوبی و ترکیه در مورد

عمومی خوب با توجه به کشت‌های منفی، تحمل خوراکی مناسب و دفع مدفوع نرمال بنا به رضایت والدین روز هفتم بستری، ترخیص و درمان مترونیدازول خوراکی به همان میزان قبلی تا پنج روز در منزل ادامه یافت. از بیمار یازده روز پس از شروع اولیه درمان مجدداً کشت و اسمیر مدفوع انجام شد که طبیعی بود و شیرخوار در این زمان ۴۰۰ گرم افزایش وزن داشت. شیرخوار در ۴۵ روزگی و دو ماهگی تحت کنترل مجدد قرار گرفت که حال عمومی وی خوب و وزن آخر ۵۵۵۰ گرم بود.

### بحث

آنتامبا هیستولیتیکا یک بیماری انگلی نواحی گرمسیری است که در جمعیت‌های با وضعیت اقتصادی-اجتماعی پایین شایع می‌باشد. شیوع آمیبیازیس روده‌ای در کشور ما در مطالعات نواحی مختلف از ۱٪ در تهران تا ۱۸٪ در روستاهای شهرستان سرخس گزارش شده است (۵،۴)؛ همچنین در مطالعه‌ای که از سال ۱۳۷۶ تا ۱۳۸۱ برای تعیین شیوع آنتامبا هیستولیتیکا در سه ناحیه آب و هوایی متفاوت ایران انجام شد، میزان شیوع در نواحی جنوبی کشور نسبت به نواحی مرکزی و شمالی بالاتر بود (۷). بیماری معمولاً از راه آب و غذای آلوده به کیست انگل منتقل می‌شود (۵، ۶).



شکل ۱- تروفوزوئیت آمیب هیستولیتیکا در نمونه مدفوع تازه نوزاد

نظر کیست و تروفوزوئیت انگل، آنتی بیوتیک‌های آمپی‌سیلین و سفوتاکسیم وریدی و مترونیدازول خوراکی به میزان ۵۰ mg/kg/day در سه دوز منقسم تجویز گردید.

در سلول شمارش خون و بررسی عوامل التهابی نتایج ذیل به دست آمد:

WBC: 7200/mm<sup>3</sup>

(PMN: 53%, Lymp: 40%, Mono: 7%)

Hct: 45

Platelet: 273000/mm<sup>3</sup>

ESR h<sub>1</sub>: 28 mm/hr; CRP: Negative

در آزمایشات انعقادی نتایج زیر ثبت شد:

PT: 13 Sec, INR: 1, aPTT: 34 Sec

در آزمایشات کبدی نتایج زیر ثبت شد:

AST: 34 U/L, ALT: 40 U/L, ALP: 540 U/L

در نتایج بیوشیمی خون نتایج زیر ثبت شد:

قند: ۹۰ mg/dl، اوره ۱۲ mg/dl، کراتینین ۰/۳ mg/dl، کلسیم ۸ mg/dl، سدیم ۱۳۲ meq/L و پتاسیم ۴/۳ meq/L.

در شرح اسمیر مدفوع که همراه بیمار بود:

WBC: 30-35/hpf, RBC: 10-12/hpf, Troph & Cysts of *E. histolytica*: Positive

و در اسمیر مدفوع مجدد در بیمارستان (شکل ۱) نتایج زیر ثبت شد:

WBC: many, RBC: 10-12/hpf, Troph of *E. histolytica*: 10/hpf

رادیوگرافی قفسه صدری و شکم طبیعی بود و در سونوگرافی کبد، کیسه صفرا و مجاری صفراوی، شواهدی به نفع آمیبیازیس کبدی گزارش نگردید. کشت مدفوع بعد از ۴۸ ساعت فلور طبیعی روده و کشت‌های مایع نخاع، خون و ادرار بعد از ۴۸ ساعت منفی گزارش شد.

لازم به ذکر است اسمیر مدفوع از همه افراد خانواده انجام شد که از نظر عفونت انگلی منفی بود. نوزاد با حال

شروع نشده بود، ۳۶ ساعت بعد از جراحی فوت نمود (۱۱). تشخیص بیماری در دوره نوزادی بر اساس یافته‌های مثبت مدفوع از نظر وجود انگل به دنبال علائم بالینی نظیر اسهال، دیسانتری و کم خونی بوده، لکوسیتوز، افزایش سطح آلکالن فسفاتاز و آنزیم‌های کبدی و سدیماتاسیون بالا نیز گزارش شده است؛ تب در ۳۰٪ مبتلایان مشاهده می‌شود، هیپرپیلیروبینمی و آزمایشات انعقادی مختل ناشایع بوده و معمولاً در وضعیت شدید همراه با پریتونیت اتفاق می‌افتد (۲، ۱۰، ۱۳). آمیبیازیس کبدی در دوره نوزادی به طور نادر اتفاق می‌افتد ولی در صورت وقوع شدیداً کشنده است؛ به همین دلیل درمان بموقع کولیت آمیبی با مترونیدازول خوراکی (۳۰-۵۰ mg/kg/day) (۱۴) یا اورنیدازول وریدی (۲۰ mg/kg/day) به مدت ده روز پیشنهاد شده است (۱۳).

گرچه تأثیر استفاده از اورنیدازول نسبت به مترونیدازول بیشتر و عوارض آن کمتر گزارش شده است (۲، ۱۳، ۱۶)، ولی به علت عدم دسترسی به این دارو در ایران، تحت درمان با مترونیدازول به مدت ده روز با میزان مناسب قرار گرفت. آزمایش مدفوع نوزاد در پایان دوره درمان و دو هفته بعد از اتمام درمان از نظر وجود انگل منفی گزارش شد و هیچ یافته آزمایشگاهی و تصویربرداری به نفع درگیری خارج روده‌ای به خصوص کبد به دست نیامد.

### نتیجه‌گیری

با وجود این که شیوع اسهال آمیبی در دوره نوزادی نادر و بیشتر در نوزادان بستری گزارش شده است، اما اگر برای اسهال خونی در دوره نوزادی علتی یافت نشد، باید به فکر آمیبیاز بود و نمونه مدفوع تازه برای بررسی این انگل ارسال گردد تا در صورت نیاز با درمان بموقع، از وقوع عوارض خطیر و کشنده بیماری جلوگیری شود. با توجه به عدم وجود علل زمینه‌ساز شایع برای انتقال آمیبیاز به این نوزاد، توصیه می‌گردد در تماس با نوزادان، شستشوی مکرر دست‌ها همیشه در نظر گرفته شود.

راه‌های انتقال به نوزاد در موارد معدود به خوردن آب آلوده مثل آبی که در تهیه شیر خشک نوزاد و آب قندی که به وی خورانده می‌شود و انتقال حین زایمان طبیعی از مادر آلوده به انگل نسبت داده شده است (۱۳)؛ گرچه هیچ‌یک از عوامل خطرناک مذکور در سابقه بیمار وجود نداشت، به نظر می‌رسد محتمل‌ترین راه انتقال انگل به این نوزاد عدم رعایت شستشوی دست‌ها توسط اطرافیان بوده است. در مطالعه سوادکوهی و همکاران در سال ۱۳۸۷ در بابل در مورد فراوانی آمیب هیستولیتیکا در کودکان مبتلا به اسهال خونی، بیشترین ابتلا در کودکان سنین یک تا پنج سال و کمترین میزان ابتلا در شیرخواران زیر یک سال گزارش شد و هیچ موردی از ابتلا به انگل در شیرخواران زیر شش ماه گزارش نگردید (۱۵). یک مورد آمیبیازیس در دوره نوزادی توسط Güven در ترکیه در نوزاد پسر نوزده روزه به علت ایکتز و اسهال آبکی سبز رنگ گزارش شده است. ایکتز بیمار از روز سوم تولد ظاهر شده که سه روز قبل از بستری با شروع اسهال آبکی تشدید گردید. در آزمایش مدفوع این نوزاد، تروفوزوئیت انگل مثبت گزارش شد و نوزاد با درمان اورنیدازول وریدی به مدت ده روز بهبود یافت (۱۳).

اگرچه آبسه‌های آمیبی بخصوص در کبد در ۹۵٪ شیرخواران دو تا پنج ماهه بعد از آلودگی به انگل گزارش شده، آمیبیازیس کبدی در دوره نوزادی بسیار نادر است (۹-۱۱، ۱۳). Gomez و همکاران در اسپانیا دختر بیست روزه با اسهال، زردی و توده شکمی را گزارش کردند که بعد از خارج کردن آبسه از لوب راست کبد که به دنبال کولیت آمیبی اتفاق افتاده بود، فوت نمود (۹). Rennert و همکاران در آفریقای جنوبی نوزاد ۱۰ روزه‌ای را با اتساع شکم، زردی و بزرگی کبد همراه با خونریزی از رکتوم گزارش کردند؛ بیمار لاپاروتومی شد و آبسه کوچک کبدی و توده التهابی ناحیه رکتوسیگموئید در وی که منجر به انسداد روده شده بود، خارج گردید. در گزارش پاتولوژی از نمونه روده‌ای آمیب هیستولیتیکا گزارش شد و به علت این که درمان با مترونیدازول یا اورنیدازول

## منابع:

- 1- Hamano Sh, Petri Jr WA. Amebiasis. In: Cheray J, Kaplan Sh, Demmler-Harrison G, Steinbach W. Feigin and Cherry's Textbook of pediatric infectious diseases. 6<sup>th</sup> ed. USA: Saunders; 2009. pp. 2841-49.
- 2- John C, Salata RA. Amebiasis. In: Kliegman RM, Behrman RE, Jenson HB, Stanton B. Nelson Textbook of Pediatrics. 18<sup>th</sup> ed. USA: Saunders; 2007. pp. 1460-62.
- 3- Haque R, Mondal D, Duggal P, Kabir M, Roy S, Farr BM, Sack RB, Petri WA Jr. Entamoeba histolytica infection in children and protection from subsequent amebiasis. Infect Immun. 2006; 74(2): 904-909.
- 4- Sayyari AA, Imanzadeh F, Bagheri Yazdi SA, Karami H, Yaghoobi M. Prevalence of intestinal parasitic infections in the Islamic Republic of Iran. East Mediterr Health J. 2005; 11(3): 377-83.
- 5- Karimi Zarehi AA, Mahmoodzadeh Pournaki A, Vatani H, Shirbazo S. An epidemiologic study of intestinal amoebiasis in borders villages of Sarakhs. Journal of Military Medicine. 2003; 5(1): 27-31. [Persian]
- 6- Nematian J, Nematian E, Gholamrezanezhad A, Asgari AA. Prevalence of intestinal parasitic infections and their relation with socio-economic factors and hygienic habits in Tehran primary school students. Acta Trop. 2004; 92(3): 179-86.
- 7- Hooshyar H, Rezaian M, Kazemi B, Jeddi-Tehrani M, Solaymani-Mohammadi S. The distribution of Entamoeba histolytica and Entamoeba dispar in northern, central and southern Iran. Parasitol Res. 2004; 94(2): 96-100.
- 8- Klein EJ, Boster DR, Stapp JR, Wells JG, Qin X, Clausen CR, et al. Diarrhea etiology in a Children's Hospital Emergency Department: a prospective cohort study. Clin Infect Dis. 2006; 43(7): 807-13.
- 9- Gomez NA, Cozzarelli R, Alvarez LR, Fabre E, Roldos FE. Amebic liver abscess in newborn. Report of a case. Acta Gastroenterol Latinoam. 1999; 29(3): 115-18. [Spanish]
- 10- Nazir Z, Moazzam F. Amebic liver abscess in children. Pediatr Infect Dis J 1993; 12(11): 929-32.
- 11- Rennert W, Ray C. Fulminant amebic colitis in a ten-day-old infant. Pediatr Infect Dis J. 2000; 19(11): 1111-12.
- 12- Boumahni B, Okoi J, Djemili S, Bangui A. Neonatal intestinal amebiasis. Arch Pediatr. 1997; 4(1): 92. [French]
- 13- Güven A. Amebiasis in the newborn. Indian J Pediatr. 2003; 70(5): 437-38.
- 14- Kahng J, Kim SY. A case of neonatal amoebiasis with after-birth vomiting and bloody stool. Korean J Pediatr. 2007; 50: 1257-60.
- 15- Savadkoobi R, Rostaminejad B, Noori NA, Hajian K. Prevalence of Entamoeba histolytica in children with dysentery (Aamirkola Children Hospital, Babol, Iran; 2005-2006). Journal of Babol University of Medical Sciences. 2008; 10(5): 68-73. [Persian]
- 16- Toppare MF, Kitapci F, Senses DA, Yalcinkaya F, Kaya IS, Dilmen U. Ornidazole and secnidazole in the treatment of symptomatic intestinal amoebiasis in childhood. Trop Doc. 1994; 24(4): 183-84.

## Intestinal Amoebiasis in the newborn; Report of a rare case

A. Malek<sup>1</sup>, N. Afzali<sup>2</sup>

*Entamoeba histolytica* is a common parasitic infection in children that causes amoebic colitis. This infection is more common in the tropical areas with low socioeconomic levels. Extra intestinal complications such as liver abscess are fatal in children. It is very rarely reported in the neonatal period. In this report, a 25-day-old newborn suffering from amoebic dysentery is presented without known predisposing factors. The patient was successfully treated with Metronidazol. Physical examination and laboratory tests revealed no abnormal finding in later follow up and the infant had normal growth and development.

**Key Words:** Amoebiasis, *Entamoeba histolytica*, Dysentery, Newborn

*Journal of Birjand University of Medical Sciences. 2011; 18(2): 145- 150*

*Received: October 27, 2010 Last Revised: September 24, 2011 Accepted: September 25, 2011*

---

<sup>1</sup> Corresponding Author; Assistant Professor, Department of Pediatrics, Islamic Azad University of Mashhad branch, Mashhad, Iran  
armalek2005@yahoo.com

<sup>2</sup> Assistant Professor, Department of Radiology, Islamic Azad University of Mashhad branch, Mashhad, Iran